



UNIVERSIDAD TÉCNICA DE AMBATO  
FACULTAD DE CIENCIAS DE LA SALUD  
CARRERA DE MEDICINA

**“MUCORMICOSIS PULMONAR ASOCIADA A SARS-COV-2”**

Requisito previo para optar por el Título Médico

**Modalidad:** Artículo Científico

**Autora:** Viera Taipe Grace Estefanía

**Tutora:** Cevallos Teneda Andrea Carolina

**Ambato – Ecuador**

**Septiembre 2023**

## **APROBACIÓN DEL TUTOR**

Mi calidad de Tutora del Artículo Científico sobre el tema: “MUCORMICOSIS PULMONAR ASOCIADA A SARS- COV-2” desarrollado por Viera Taipe, Grace Estefanía, estudiante de la Carrera de Medicina, considero que reúne los requisitos técnicos, científicos y corresponden a lo establecido en las normas legales para el proceso de graduación de la Institución; por lo mencionado autorizo la presentación de la investigación ante el organismo pertinente, para que sea sometido a la evaluación de docentes calificadores designados por el H. Consejo Directivo dela Facultad de Ciencias de la Salud.

Ambato, septiembre 2023

**LA TUTORA**

Cevallos Teneda, Andrea Carolina

## **AUTORÍA DEL TRABAJO DE TITULACIÓN**

Los criterios emitidos en el Artículo de Revisión “MUCORMICOSIS PULMONAR ASOCIADA A SARS- COV-2” como también los contenidos, ideas, análisis, conclusiones, son de autoría y exclusiva responsabilidad de la compareciente, los fundamentos de la investigación se han realizado en base a recopilación bibliográfica y antecedentes investigativos

Ambato, septiembre 2023

LA AUTORA

Viera Taipe, Grace Estefanía

## **CESIÓN DE DERECHOS DE AUTOR**

Yo, Viera Taipe, Grace Estefanía con Cedula: 1803232238 en calidad de autor y titular de los derechos morales y patrimoniales del trabajo de titulación “MUCORMICOSIS PULMONAR ASOCIADA A SARS- COV-2”, Autorizo a la Universidad Técnica de Ambato, para que haga de este Artículo de Revisión o parte de él, un documento disponible con fines netamente académicos para su lectura consulta y procesos de investigación.

Cedo una licencia gratuita e intransferible, así como los derechos patrimoniales de mi Artículo de Revisión a favor de la Universidad Técnica de Ambato con fines de difusión pública; y se realice su publicación en el repositorio Institucional de conformidad a lo dispuesto en el Art. 144 de la Ley Orgánica de Educación Superior, siempre y cuando no suponga una ganancia económica y se realice respetando mis derechos de autora, sirviendo como instrumento legal este documento como fe de mi completo consentimiento.

Ambato, septiembre 2023

Viera Taipe, Grace Estefanía

C.I 1803232238

## **CESIÓN DE DERECHOS DE AUTOR**

Yo, Cevallos Teneda, Andrea Carolina con Cedula: 1804488797 en calidad de autor y titular de los derechos morales y patrimoniales del trabajo de titulación "MUCORMICOSIS PULMONAR ASOCIADA A SARS- COV-2", Autorizo a la Universidad Técnica de Ambato, para que haga de este Artículo de Revisión o parte de él, un documento disponible con fines netamente académicos para su lectura consulta y procesos de investigación.

Cedo una licencia gratuita e intransferible, así como los derechos patrimoniales de mi Artículo de Revisión a favor de la Universidad Técnica de Ambato con fines de difusión pública; y se realice su publicación en el repositorio Institucional de conformidad a lo dispuesto en el Art. 144 de la Ley Orgánica de Educación Superior, siempre y cuando no suponga una ganancia económica y se realice respetando mis derechos de autora, sirviendo como instrumento legal este documento como fe de mi completo consentimiento.

Ambato, septiembre 2023

Cevallos Teneda, Andrea Carolina

C.I 1804488797

## APROBACIÓN DEL TRIBUNAL EXAMINADOR

Los miembros del Tribunal Examinador aprueban en el informe del Proyecto de Investigación: "MUCORMICOSIS PULMONAR ASOCIADA A SARS- COV-2", de Viera Taipe, Grace Estefanía, estudiante de la Carrera de Medicina.

Ambato, septiembre 2023

Parar su constancia firma

.....

Presidente

.....

1er Vocal

.....

2 do Vocal



20-05-2023

**Ciencia Latina Revista Científica Multidisciplinar**

ISSN 2707-2207 / ISSN 2707-2215 (en línea)

Asociación Latinoamérica para el Avance de las Ciencias, ALAC

Editorial

Ciudad de México, México

Código postal 06000

**CERTIFICADO DE APROBACIÓN PARA PUBLICACIÓN**

Por la presente se certifica que el artículo titulado:

**Mucormicosis Pulmonar Asociada a SARS- Cov-2**

de las autoras:

**Grace Estefanía Viera Taibe**  
**Andrea Carolina Cevallos Teneda**

Ha sido

Arbitrado por pares Académicos mediante el sistema doble ciego y aprobado para su publicación.

El artículo será publicado en la edición mayo-junio, 2023, Volumen 7, Número 3.

Verificable en nuestra plataforma: <http://ciencialatina.org/>

Dr. Francisco Hernández García,  
Editor en Jefe

Para consultas puede contactar directamente al editor de la revista [editor@ciencialatina.org](mailto:editor@ciencialatina.org)  
o al correo: [postulaciones@ciencialatina.org](mailto:postulaciones@ciencialatina.org)



## DEDICATORIA

Quiero dedicar este trabajo de titulación a mi Padre Celestial, quien me ha brindado la capacidad y sabiduría necesarias para culminar este hermoso, complicado e incierto escalón de mi vida profesional.

A mi madre, Gladys de las Mercedes Taipe Estrada, mujer esforzada y valiente, el pilar fundamental de mi vida, por proporcionarme su cobertura física, espiritual y económica, y por estar a mi lado en este camino, dispuesta a aprender junto a mí.

A mi padre, Marco Hernán Viera Caluña, por ser mi soporte emocional además de compartir conmigo su sabiduría y experiencia, brindándome las herramientas adecuadas para enfrentar los desafíos laborales.

A mis hermanos, Esteban y Abigail Ocaña, e Israel Viera, quienes me han demostrado su amor, admiración y comprensión a lo largo de este camino.

A mi abuelita, Irene Estrada y a mis tías, Irene, Leonor, Lorena y Marcia Taipe, por siempre creer en mis capacidades, confiar en mis conocimientos y apoyarme con su cariño.

Grace Viera



## AGRADECIMIENTO

En primer lugar, quiero expresar mi profundo agradecimiento a mi Dios, mi guía y fortaleza, por haberme otorgado el sueño de ser médico. Su presencia ha sido mi sustento y me ha dado la sabiduría necesaria para superar los obstáculos.

A mi querida madre, deseo expresar un agradecimiento especial. Su dedicación, sacrificio y amor incondicional han sido el motor que me impulsó a perseguir mis metas. Gracias por los cafecitos en las noches de desvelo, por su infinita paciencia cuando estoy agotada, por los abrazos que reconfortan y apaciguan, y por bendecirme cada mañana antes de mis jornadas.

A mi padre, gracias por inspirarme a alcanzar mis sueños y por su orgullo hacia mí. Su presencia ha sido fundamental en mi crecimiento personal y profesional.

A mis amados hermanos, les agradezco por ser mi fuente constante de apoyo y motivación. Su amor, admiración y comprensión han sido mi mayor respaldo en este camino de aprendizaje. Gracias por ser mis cómplices y estar siempre dispuestos a colaborar conmigo, así como por brindarme palabras de aliento en los momentos más difíciles.

A mi abuelita y a mis queridas tías, les agradezco de corazón por su fe inquebrantable en mis capacidades y por brindarme su amor, confianza y apoyo constante. Su presencia y cariño han sido un verdadero regalo en mi vida, y me han brindado fuerza y determinación para seguir adelante.

A Fabián Andrade por su invaluable compañía y apoyo incondicional. Gracias por estar a mi lado en cada paso de esta travesía académica, compartiendo mis alegrías y alentándome en los momentos de dificultad.

A mis maestros y tutores, quienes han compartido su conocimiento y experiencia, siendo piezas fundamentales en mi formación.

A mis amigos y compañeros, quienes han convertido mis días en momentos más felices y llevaderos.

Y a todas aquellas personas que han contribuido de manera positiva en mi vida

Con gratitud infinita,

Grace Viera

## MUCORMICOSIS PULMONAR ASOCIADA A SARS- COV-2

Grace Estefanía Viera Taipe

[gracestefi.vt@gmail.com](mailto:gracestefi.vt@gmail.com)

Orcid: 0009-0009-4564-521X

Andrea Carolina Cevallos Teneda

[ac.cevallos@uta.edu.ec](mailto:ac.cevallos@uta.edu.ec)

Orcid: 0000-0002-9512-9274

Universidad Técnica de Ambato

Ambato – Ecuador

### RESUMEN

La infección fúngica invasiva provocada por hongos del orden Mucorales es conocida como mucormicosis. Esta enfermedad se ha convertido en una preocupación global debido a su alta tasa de mortalidad y morbilidad, especialmente en el contexto de la pandemia por el COVID-19. La revisión se enfoca en la incidencia, fisiopatología y factores de riesgo de la enfermedad, así como en los procedimientos de diagnóstico actuales. Se sugiere la necesidad de desarrollar ensayos más específicos y rentables, como los basados en PCR y anticuerpos monoclonales, para un diagnóstico eficaz. La revisión también aborda las opciones de tratamiento actuales, incluyendo terapias con medicamentos antimicóticos, adyuvantes y debridación quirúrgica, así como la importancia de la terapia basada en nutraceuticos. Además, se destaca la necesidad de explorar nuevas opciones de tratamiento, como la terapia basada en anticuerpos, citocinas y terapia antimicótica combinada/sinérgica. También señala las brechas de investigación actuales y la necesidad de desarrollar en el futuro estudios en el campo de la mucormicosis pulmonar asociada a COVID-19 .

**PALABRAS CLAVES:** MUCORMICOSIS; COVID-19; TERAPIA COMBINADA; HONGO NEGRO; MEDICAMENTOS ANTIMICÓTICOS

## **PULMONARY MUCORMYCOSIS ASSOCIATED WITH SARS-COV-2**

### **ABSTRACT**

The invasive fungal infection caused by fungi in the order Mucorales is known as mucormycosis. This disease has become a global concern due to its high mortality and morbidity rates, especially in the context of the COVID-19 pandemic. The review focuses on the incidence, pathophysiology, and risk factors of the disease, as well as current diagnostic procedures. The need for more specific and cost-effective assays, such as those based on PCR and monoclonal antibodies, for effective diagnosis is suggested. The review also addresses current treatment options, including antifungal drug therapies, adjuvants, and surgical debridement, as well as the importance of nutraceutical-based therapy. In addition, the need to explore new treatment options, such as antibody-based therapy, cytokines, and combined/synergistic antifungal therapy, is highlighted. The review also points out current research gaps and the need to develop future studies in the field of COVID-19-associated pulmonary mucormycosis.

**KEYWORDS:** MUCORMYCOSIS; COVID-19; COMBINATION THERAPY; BLACK FUNGUS; ANTIFUNGAL MEDICATIONS.

## **INTRODUCCIÓN**

A menudo se ha ignorado la gravedad de las infecciones fúngicas, a pesar de sus altas tasas de morbilidad y mortalidad en todo el mundo (Rodrigues & Nosanchuk, 2020). Es necesario abordar adecuadamente estas infecciones mediante el desarrollo de diagnósticos y terapias apropiadas para mejorar la salud global (Stone et al., 2021). Durante el año 2019, se registró en Wuhan, China, un brote de una enfermedad que presentaba similitudes con la neumonía. Fue catalogada con el nombre COVID-19, causada por el virus SARS-CoV-2. (Khan et al., 2020)(López Almejo et al., 2020). La enfermedad grave por COVID-19 se asocia con un aumento de los marcadores proinflamatorios, como IL-1, IL-6, y necrosis tumoral alfa, menos expresión de interferón-gamma CD4 y menos células CD4 y CD8; esto, por lo tanto, aumenta la susceptibilidad a infecciones bacterianas y fúngicas como la mucormicosis (Pemán et al., 2020). La mucormicosis es una infección fúngica oportunista que pertenece a la familia de los zigomicetos y es ubicua en el medio ambiente. Se transmite principalmente por inhalación de esporas y puede provocar graves consecuencias en individuos inmunocomprometidos (Pasero et al., 2021). En países como la India las infecciones por COVID-19 sobrepasaron la capacidad hospitalaria, y se reportó un aumento significativo de casos conocidos como "hongo negro" (Sigüencia Chalén et al., 2001). En Latinoamérica, se han registrado estos casos en Uruguay y Chile (Carvajales Lozano et al., 2021)(Nucci et al., 2019).

## **OBJETIVOS**

### **Objetivo General**

Analizar información científica sobre la mucormicosis pulmonar asociada al SARS-COV-2 para su abordaje oportuno y tratamiento.

### **Objetivos Específicos**

1. Describir la epidemiología, factores de riesgo, etiopatogenia y características clínicas de la mucormicosis pulmonar asociada a SARS-COV-2.
2. Determinar técnicas de diagnóstico para evitar la progresión de la enfermedad.
3. Establecer la vía terapéutica para coinfecciones fúngicas invasivas en pacientes con SARS-COV-2.

## **METODOLOGÍA**

Se realizó una revisión sistemática sobre la mucormicosis pulmonar asociada a SARS-CoV-2, mediante la búsqueda exhaustiva en diversas bases de datos científicas como PubMed, ScienceDirect, Journal of Cardiovascular Development and Disease, Nature Reviews Cardiology, British Medical Journal (BMJ), Organización Mundial de la Salud (OMS) y otras revistas científicas. Se utilizaron términos clave como mucormicosis, mucormicosis pulmonar, mucormicosis pulmonar asociada a COVID-19, para obtener la mayor cantidad de información disponible.

Los criterios de inclusión se basaron en la selección de artículos en inglés y español, sin límite de fecha, que trataran acerca de la etiología, patología, cuadro clínico, diagnóstico y tratamiento de la mucormicosis pulmonar asociada a SARS-CoV-2. Se seleccionaron un total de 61 trabajos que incluyeron artículos originales, artículos de revisión, metaanálisis, páginas web de organizaciones oficiales y tesis.

Tras una revisión inicial, se excluyeron 16 trabajos por no aportar información nueva o por presentar contenido irrelevante para la investigación. Finalmente, se trabajó con 45 obras seleccionadas. La metodología utilizada en esta revisión sistemática permitió la obtención de una amplia variedad de información actualizada y útil para la comprensión y tratamiento de la mucormicosis pulmonar asociada a SARS-CoV-2.

## **RESULTADOS Y DISCUSIÓN**

### **VISIÓN GENERAL DE LA MUCORMICOSIS PULMONAR ASOCIADA A COVID-19**

Durante la reciente pandemia de SARS-CoV-2, se ha reportado un aumento en los casos de mucormicosis, causando infecciones graves en pacientes con COVID-19 (Garg et al., 2021). Estos casos se conocen como mucormicosis asociada a COVID-19 (MAC). La mucormicosis es una infección fúngica angioinvasiva causada por especies de hongos pertenecientes a diferentes géneros, que incluyen los *Rhizopus*, *Apophysomyces*, *Rhizomucor*, *Lichtheimia*, *Cunninghamella*, *Mucor* y *Saksenaea* (Roden et al., 2005). A nivel mundial, el agente causal más común de la mucormicosis es el *Rhizopus arrhizus* (Patel et al., 2020)(Prakash et al., 2019). Otras especies emergentes de *Rhizopus involucradas* en la causa de la infección por mucormicosis son los *R. homothallicus* y *R. microsporus* (Pandey et al., 2018). Actualmente, la pandemia de SARS-CoV-2 ha resultado en una pérdida significativa de salud y economía en todo el mundo. El aumento de la incidencia de enfermedades asociadas a COVID-19, como MAC, complica aún más su manejo. Tales infecciones fúngicas invasivas están aumentando a un ritmo rápido y son motivo de preocupación. El manejo de las infecciones fúngicas es una tarea desafiante en entornos hospitalarios (Chiurlo et al., 2021).

## **INCIDENCIA DE MUCORMICOSIS ASOCIADA A COVID-19**

Según algunas estimaciones, la prevalencia de mucormicosis en los Estados Unidos y Europa fue de 0.01-0.02 por 100,000 personas. Sin embargo, se ha observado un aumento en los casos de MAC en todo el mundo en medio de la pandemia de SARS-CoV-2. Los casos de mucormicosis son más prevalentes en los países en desarrollo y la mayoría de los casos (tasa de incidencia: 0,14 por 1000 personas) se han reportado en la India. En particular, las infecciones por mucormicosis eran muy comunes (aproximadamente 70 veces más altas que el promedio mundial) en la India, incluso antes de la pandemia de SARS-CoV-2 (John et al., 2021). En un estudio reciente, los síntomas de la infección por mucormicosis se informaron dentro de los 7 días posteriores al inicio de la infección por COVID-19 en aproximadamente el 34,7% de los pacientes, mientras que en la mayoría (64%) de los pacientes los síntomas de mucormicosis aparecieron después de 15 días de infección por COVID-19 (Chavan et al., 2022).

Para estimar la prevalencia global de MAC, Hussain et al. realizaron un metaanálisis agrupando un tamaño de muestra de 52,196 pacientes con COVID-19. Informaron que la incidencia de MAC fue 50 veces mayor (7 por 1000 casos de COVID-19). Se encontró una alta tasa de mortalidad (26,9%) asociada con la infección por MAC (Hussain et al., 2021). En otro estudio, Nagalli et al. seleccionaron a 115 pacientes con COVID-19 con infección comprobada por mucormicosis, el 90% recibieron esteroides como tratamiento y la diabetes mellitus fue la comorbilidad más común (77,1%). A pesar, de la terapia antimicótica se observó una alta tasa de mortalidad (48,7%) atribuible a la infección por MAC (Nagalli & Kikkeri, 2021).

## **FACTORES DE RIESGO PARA MUCORMICOSIS ASOCIADA A COVID-19**

Los factores de riesgo que contribuyen a la mucormicosis son la Diabetes Mellitus (DM) no controlada, uso inapropiado de corticosteroides, obesidad, cetoacidosis diabética (CAD), neutropenia, trauma, trasplante alogénico de células madre hematopoyéticas, neoplasias hematológicas, tormenta de citoquinas y trasplante de órganos sólidos. El tratamiento con voriconazol se informó como otro factor de riesgo para enfermedades fúngicas invasivas (Samsonova et al., 2018)(Chandley et al., 2022). Además, Singh et al. informaron sobre el posible papel del desequilibrio de la microbiota nasal como un factor que contribuye a la aparición de MAC (R. Singh & Kumari, 2021).

### *Corticosteroides*

Efectivos en el manejo temprano de la infección por COVID-19. Sin embargo, dosis altas pueden afectar el funcionamiento del sistema inmune y desregular el control glucémico (Chandley et al., 2022). Los pacientes diabéticos que cursan con la enfermedad, tratados con corticosteroides tienen más probabilidades de desarrollar infección por mucormicosis (Gupta

et al., 2021). El uso de esteroides por más de tres semanas puede aumentar el riesgo de mucormicosis angioinvasiva.

#### *Diabetes Mellitus*

La infección por SARS-CoV-2 causa una tormenta de citoquinas, lo que aumenta la resistencia a la insulina y también mejora la expresión de los receptores ACE-2 en los islotes pancreáticos. De esta manera, el virus causa daño a los islotes pancreáticos y conduce a la CAD. (Chandley et al., 2022).

#### *Cetoacidosis diabética*

La CAD se asocia con DM autoinmune, causando destrucción de las células  $\beta$  de los islotes pancreáticos, deficiencia de insulina y desarrollo de hiperglucemia. (Smith et al., 2021).

#### *Hiperglucemia*

El SARS-CoV-2 puede causar resistencia a la insulina y daño a las células  $\beta$ , lo que aumenta el nivel de glucosa en sangre. La hiperglucemia aumenta la disponibilidad de hierro libre, regula el alza de los niveles de expresión de GRP78 y CoH3, y conduce a la disfunción inmune, desarrollando condiciones favorables para el crecimiento de hongos y la invasión del endotelio del huésped. Además, se altera la actividad de los fagocitos y los neutrófilos, con afección de la quimiotaxis funcional y los mecanismos de destrucción oxidativa y no oxidativa (Arora et al., 2022).

#### *Factores ambientales*

Los factores de riesgo ambientales pueden ser una causa importante de infección por mucormicosis. Las estadías prolongadas en el hospital, las máscaras faciales usadas, las condiciones antihigiénicas, las rejillas de ventilación del aire acondicionado y los cilindros de oxígeno (con humidificadores con fugas) pueden crear un ambiente favorable para el crecimiento de Mucorales y aumentar el riesgo de contraer infección por mucormicosis (Bhatia, 2022).

Durante la pandemia de SARS-CoV-2, el uso de cilindros de oxígeno industriales podría ser un factor de riesgo probable para el aumento de las infecciones por mucormicosis en pacientes con COVID-19. Los cilindros de oxígeno industriales son diferentes de los cilindros de oxígeno médico por lo que su uso se asocia con un riesgo de contaminación e infección (Bhatia, 2022). El uso de agua del grifo y/o sin filtrar en cilindros de oxígeno puede contribuir al crecimiento de Mucorales en tuberías. Por lo tanto, se debe usar agua estéril y destilada en cilindros de oxígeno y humidificadores. Se desconoce la causa exacta de la aparición de MAC. Podría haber más factores de riesgo únicos y contribuyentes de MAC, que aún no se han identificado (Biswal et al., 2022).

## **FISIOPATOLOGÍA Y DISFUNCIÓN INMUNE EN LA MUCORMICOSIS ASOCIADA A COVID-19**

Los Mucorales producen esporas que se inhalan a través del sistema respiratorio, el moco y los cilios de las fosas nasales ayudan a eliminarlas de la cavidad nasal y la tráquea. Sin embargo, cuando las esporas entran en el seno y el tracto pulmonar, pueden germinar y proliferar dentro de los pulmones cuando encuentran condiciones favorables (Chandley et al., 2022). Las esporas de hongos interactúan con la superficie epitelial pulmonar a través de la proteína CotH7, que se une al receptor de integrina  $\beta$ -1. Esta interacción receptor-ligando conduce a la invasión y daño de las células epiteliales. Los mucorales también interactúan con la proteína de 78 kDa regulada por glucosa (GRP78) presente en la superficie de las células endoteliales pulmonares a través de su proteína de capa de esporas (CotH3), lo que resulta en invasión celular y daño tisular. La hiperglucemia conduce a fagocitosis fúngica deteriorada, lo que contribuye al aumento de la endocitosis mucoral. La CAD causa la sobrecarga de hierro en el suero sanguíneo que contribuye al crecimiento y proliferación de Mucorales, lo que en última instancia resulta en trombosis de los vasos sanguíneos a través de la oclusión del suministro de sangre, daño celular y necrosis tisular. Además, un estudio *in vitro* demostró que los Mucorales interactúan con TLR-2 (receptor tipo Toll) en la superficie celular de los fagocitos, lo que conduce a la activación de la vía de señalización aguas abajo, que implica la activación de NF- $\kappa$ B y la liberación de varias citoquinas, como IL-6 (interleucina) y TNF- $\alpha$  (factor de necrosis tumoral alfa) (Chandley et al., 2022).

### ***Patogénesis de la MAC en presencia de COVID-19***

La interacción de la proteína espiga COVID-19 con la enzima convertidora de angiotensina del huésped 2 (ACE2) y la serina proteasa de superficie celular TMPRSS2 conduce a las vías descendentes, lo que resulta en la entrada y proliferación del virus. La infección grave por COVID-19 conduce a una disfunción inmunitaria, a través de la disminución de células B, células T (linfopenia), células NK, neutrófilos (disfunción de los neutrófilos), macrófagos y plaquetas (trombocitopenia). La disfunción inmune mediada por COVID-19 puede causar una fagocitosis deteriorada de las esporas de Mucorales, lo que resulta en la evasión inmune de Mucorales. Las esporas mucorales encuentran su camino hacia la membrana basal donde se adhieren con las proteínas laminina y colágeno IV de la matriz extracelular. Luego interactúa con las células endoteliales a través de la proteína CotH3 a través del receptor GRP78, lo que lleva a la invasión de Mucorales. La infección por SARS-CoV-2 mejora la expresión de GRP78 y también desregula la homeostasis del hierro, aumentando así la concentración plasmática de hierro libre. El hierro libre es utilizado por Mucorales para el crecimiento y la proliferación, mejorando la extensión de la invasión, el daño celular, la trombosis y la necrosis tisular. (Chandley et al., 2022)



## **MANIFESTACIONES CLINICAS DE INFECCION POR MUCORALES ASOCIADAS A COVID-19**

La mucormicosis es una enfermedad no contagiosa. No existen manifestaciones clínicas patognomónicas específicas. Los síntomas iniciales de la enfermedad son similares a los de otros procesos inflamatorios e infecciosos graves del tracto respiratorio, por lo tanto, debido a la similitud con la infección por COVID-19, es común que la mucormicosis sea confundida con la progresión de dicha enfermedad (Samsonova et al., 2018). Estos incluyen una tos seca e improductiva, rinorrea de coloración negruzca, hipertermia (fiebre), con una temperatura corporal superior a los 38°C. A medida que avanza la enfermedad, la mucormicosis puede provocar hemoptisis. La presencia de disnea puede ocurrir incluso con poco esfuerzo físico o en reposo. Cuando los bronquios se ven afectados, se desarrolla el síndrome de obstrucción bronquial, que se caracteriza por dificultad espiratoria y sibilancias al exhalar. Si la pleura se ve afectada, se producen fuertes dolores en el pecho que se intensifican con la respiración profunda (Skiada et al., 2013).

La ignorancia de los síntomas tempranos durante un largo período de tiempo puede conducir a la diseminación sistémica a otros órganos. (Alanio et al., 2015)(Chamilos et al., 2008).

## **DIAGNÓSTICOS ACTUALES PARA LA MUCORMICOSIS PULMONAR ASOCIADA A COVID-19**

Los especímenes de Mucorales se cultivan en agar dextrosa Sabouraud a una temperatura de 30-37 °C que forma colonias grisáceas o negras (Chowdhary et al., 2014). También se utiliza un examen microscópico directo tiñendo las muestras con H&E, plata de metenamina o un abrillantador óptico (blanco de calcofluor). La fragilidad de Mucorales dificulta esta identificación; por lo tanto, debe realizarse con cuidado. Las enfermedades fúngicas invasivas, como la mucormicosis, pueden diagnosticarse mediante un examen histopatológico si los rasgos característicos de la enfermedad, como la angioinvasión y la necrosis, están presentes en la muestra de tejido. Las técnicas diagnósticas convencionales carecen de sensibilidad - especificidad y pueden dar lugar a un diagnóstico incorrecto (Skiada et al., 2013). La secuenciación del ADN fúngico y la identificación basada en MALDI-TOF, también se pueden usar para la mucormicosis (Sahu et al., 2021).

La tomografía computarizada se puede utilizar para la detección temprana de la mucormicosis pulmonar en pacientes con cáncer. Los anticuerpos que trabajan contra Mucorales pueden ser utilizados en identificaciones basadas en inmunohistoquímica. Las herramientas moleculares se pueden utilizar con fines diagnósticos en tejido fresco de biopsia obtenido de tejido infectado. En pacientes inmunocomprometidos, la tomografía computarizada y un

inmunoensayo de la enzima galactomanano se pueden usar en el tejido de la biopsia pulmonar para la identificación de infecciones fúngicas invasivas (Alanio et al., 2015).

PCR/ESI-MS (PCR–Electrospray Ionization Mass Spectrometry) es una buena opción para la identificación de hifas de Mucorales en 6 h. El tejido fijado en formalina, que está incrustado en cera de parafina, puede usarse para la identificación, pero como la formalina puede causar daño al ADN, se prefiere el tejido fresco para la identificación precisa de Mucorales. Los ensayos de identificación estandarizados basados en PCR son prometedores para fines de identificación. Varios objetivos moleculares, como el ADN ribosómico 18S y 25S, la región ITS (Espaciador Transcrito Interno) y el citocromo b, pueden usarse para el diagnóstico temprano de Mucorales (Alanio et al., 2015).

Recientemente, se introdujeron dos ensayos de PCR en tiempo real, de los cuales uno se desarrolló internamente y otro está disponible como un kit comercial (Mucorgenius™ de Pathonostics, Países Bajos), para el diagnóstico de la mucormicosis (Leeuw et al., 2009).

## **PREVENCIÓN**

Para prevenir la incidencia de la mucormicosis pulmonar asociada a COVID-19, se deben implementar medidas sanitarias que incluyan: prácticas adecuadas de higiene, como el lavado adecuado de manos, el uso de gel antibacterial y recomendar el uso de mascarilla. Se debe descontaminar regularmente los equipos hospitalarios y rejillas de ventilación de aire acondicionado. Es importante proporcionar información sobre el tema en entornos públicos y médicos para aumentar la conciencia y la comprensión de esta enfermedad (Chandley et al., 2022).

Sin embargo, es importante destacar que la mayoría de las muertes asociadas a la mucormicosis están relacionadas con comorbilidades incontroladas y a neoplasias malignas hematológicas subyacentes (A. Singh et al., 2021).

## **OPCIONES DE TRATAMIENTO PARA LA MUCORMICOSIS PULMONAR**

### *Terapia de primera línea*

La terapia de primera línea implica altas dosis de anfotericina-B liposomal. El tratamiento debe iniciarse en una etapa temprana de la infección (Chamilos et al., 2008). En un estudio que involucró a 80 aislamientos clínicos, se encontró que la anfotericina B era el fármaco antifúngico más potente, seguido de posaconazol, itraconazol e isavuconazol (Chowdhary et al., 2014).

Por otro lado, la terapia con fármacos antimicóticos no se considera eficaz para la mucormicosis, debido a los efectos secundarios asociados y la resistencia a los fármacos (Sahu et al., 2021)(Lewis et al., 2010).

### *Terapia de rescate*

En la terapia de rescate se puede utilizar posaconazol, que actúa eficazmente contra Mucorales. Algunos estudios informaron mejores tasas de supervivencia en pacientes con mucormicosis después de usar posaconazol por vía oral (200 mg 4 veces al día) como tratamiento. En un estudio in vitro, el isavuconazol, un fármaco triazólico, mostró un efecto inhibitorio contra Mucorales spp. a una concentración inhibitoria mínima: MIC: 1–4 mg/L (Verweij et al., 2009).

Se puede usar una terapia de rescate que involucre equinocandinas, junto con polieno, si la terapia de primera línea no logra controlar la mucormicosis [150]. Se encontró que el posaconazol a un valor de MIC en el rango de 0.25–8 µg/mL podría aumentar la actividad de la anfotericina B contra las hifas de Mucor en un estudio in vitro (Schwarz et al., 2019). Otro estudio informó que los inhibidores de calcineurina, que incluyen agentes inmunosupresores, tacrolimus (MIC: 4 mg/L), ciclosporina A (MIC: 8 mg/L) y sirolimus (MIC: 4 mg/L), podrían mejorar la acción antifúngica in vitro (Perkhofer et al., 2008).

A pesar de la disponibilidad de medicamentos antimicóticos, muchos países de ingresos medianos no pueden pagarlos debido a los altos costos (Chandley et al., 2022).

### *Terapia adyuvante*

No se recomienda la terapia adyuvante para el tratamiento de la mucormicosis debido a la falta de estudios basados en la evidencia. A pesar de la incertidumbre generada un estudio reciente mostró que la lactoferrina, que actúa como quelante de hierro, puede resultar una opción de tratamiento adyuvante contra la mucormicosis (A. Singh et al., 2021) Además, se han utilizado medicamentos antiinflamatorios (aspirina) que inhiben el desarrollo de esporangios de Mucor ya que se dirigen selectivamente a aquellos con una actividad mitocondrial alta (Leeuw et al., 2009).

Mrig et al. informaron el uso de una solución saturada de yoduro de potasio (SSKI) con anfotericina-B liposomal como terapia adyuvante contra R. arrhizus. La administración oral de SSKI redujo la dosis y la duración del tratamiento con anfotericina-B (Mrig et al., 2022).

### *Tratamiento quirúrgico*

Dado que el tratamiento de la mucormicosis es un desafío debido a la escasa penetración del fármaco en los tejidos necróticos, el tratamiento quirúrgico se asocia con mejores tasas de supervivencia y consiste en el desbridamiento del tejido infectado (Sahu et al., 2021). Los cirujanos pueden utilizar la técnica de drapeado de barrera para realizar estas intervenciones (Tsagkovits et al., 2021).

Una limitación es el costo del tratamiento, lo que puede suponer una gran carga para los entornos de bajos ingresos.

#### *Terapia basada en nutraceuticos e inmunoterapia*

Para el manejo temprano de la infección por COVID-19, los nutraceuticos pueden resultar útiles, Maurya et al. descubrieron que los nutraceuticos, como la curcumina, el zingibereno, la teaflavina, la berberina, el resveratrol y la nimbina, mostraron una afinidad de unión con el receptor ACE-2, lo que puede afectar la unión del virus SARS-CoV-2 a la superficie de las células huésped (Maurya et al., 2020).

Otro estudio evaluó el potencial de la curcumina (800 µg/mL) para la inhibición in vitro de *R. oryzae* (Prajapati et al., 2021). Se informó que los aceites esenciales obtenidos del rizoma de *Boesenbergia pandurata* (fingerroot) presentaban propiedades antifúngicas. Se encontró que era eficaz contra las especies de *Mucor* a una CIM de 0,63 g/L. Se requieren con urgencia nuevas opciones de tratamiento que prevengan una tormenta de citocinas asociada a la COVID-19. Los nutraceuticos también pueden reducir el riesgo de infecciones asociadas con la COVID-19, como la mucormicosis (Agnihotri et al., 2021)

La implementación de la inmunoterapia para tratar la mucormicosis puede requerir IFN-γ, anticuerpos anti-CoTH3, células NK preestimuladas con IL-2 y transfusión de granulocitos movilizados por G-CSF. Sin embargo, debido a las limitaciones existentes en cuanto a la disponibilidad y el costo de estos componentes, la inmunoterapia puede ser de difícil acceso para el público en general, especialmente en países en desarrollo (Chandley et al., 2022).

Las opciones de tratamiento contra la MAC también se describen en la Figura 1.

### **PAUTAS PARA EL MANEJO DE LA MUCORMICOSIS PULMONAR ASOCIADA A COVID-19**

La Dirección General de Servicios de Salud (DGHS) ha proporcionado pautas para la gestión de la MAC. El tratamiento de la mucormicosis debe iniciarse en una etapa temprana/inicial para reducir las tasas de mortalidad. Las opciones de tratamiento incluyen una combinación de terapia antimicótica y desbridamiento quirúrgico del tejido infectado, aunque se puede usar anfotericina B (1 a 1.5 mg/kg) si no se dispone de formulaciones liposomales de anfotericina B. Sin embargo, el tratamiento de elección son las formulaciones liposomales de anfotericina B a dosis de 5 mg/kg. El seguimiento del tratamiento puede llevar varias semanas. Después de la terapia con anfotericina-B, puede iniciarse una terapia de rescate con posaconazol oral (300 mg/día) o isavuconazol (200 mg/día). La terapia antifúngica debe continuarse hasta que se observe una resolución de los síntomas de la mucormicosis y la desaparición de los signos radiológicos de la mucormicosis (*Guideline for Management of Mucormycosis in Covid – 19 Patients*, n.d.). Un estudio reciente informó que el isavuconazol o el posaconazol podrían

emplearse como único tratamiento antimicótico para la MAC sin utilizar el tratamiento de primera línea con anfotericina B (Soman et al., 2022)

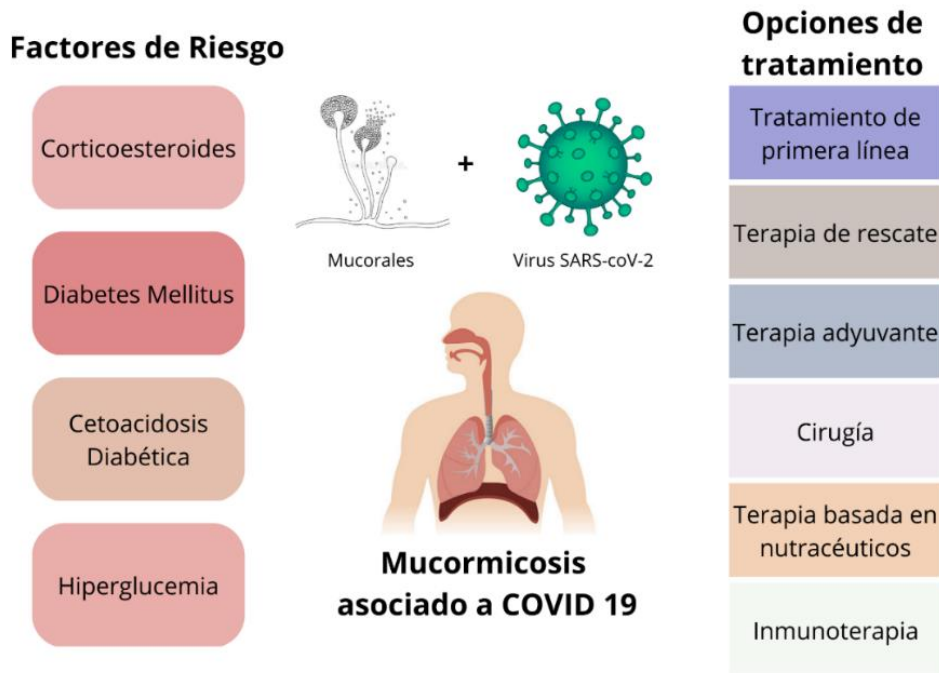


Figura 1. Mucormicosis asociada a COVID-19. Factores de riesgo y Opciones de tratamiento. Tomado de: Chandley P, Subba P, Rohatgi S. COVID-19-Associated Mucormycosis: A Matter of Concern Amid the SARS-CoV-2 Pandemic. Vol. 10, Vaccines. 2022. p. 1266. Adaptado al español por Grace Viera.

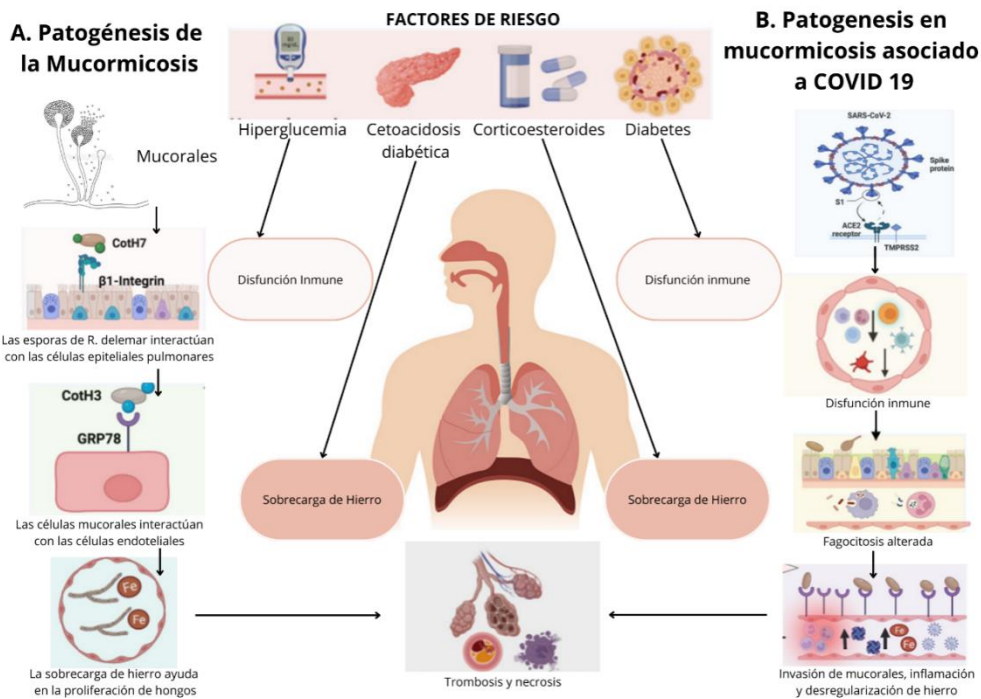


Figura 2. Panel A. Patogénesis de la mucormicosis (en ausencia de COVID-19); Panel B. Patogénesis de la MAC en presencia de COVID-19. Tomado de: Chandley P, Subba P, Rohatgi S. COVID-19-Associated Mucormycosis: A Matter of Concern Amid the SARS-CoV-2 Pandemic. Vol. 10, Vaccines. 2022. p. 1266. Adaptado al español por Grace Viera.

## CONCLUSIONES

- Los Mucorales producen esporas que pueden ser inhaladas a través de las fosas nasales, el moco y los cilios pueden ayudar a eliminarlas de la cavidad nasal y la tráquea. Sin embargo, si las esporas ingresan en el tracto pulmonar, pueden germinar y proliferar si las condiciones son favorables, como en el caso de los pacientes inmunosuprimidos debido a la infección por SARS COV-2.
- La mucormicosis es una enfermedad no contagiosa que puede ser difícil de diagnosticar debido a la falta de manifestaciones clínicas específicas. Los síntomas iniciales, que incluyen, tos seca e improductiva e hipertermia, pueden confundirse con los de otros procesos inflamatorios e infecciosos graves del tracto respiratorio, incluyendo la infección por COVID-19. La presencia de disnea, hemoptisis y el desarrollo del síndrome de obstrucción bronquial son signos importantes de progresión de la enfermedad. Es importante estar atento a estos síntomas y buscar tratamiento inmediato para evitar la diseminación sistémica a otros órganos.
- La terapia con corticosteroides, la DM, la CAD y la hiperglucemia son factores de riesgo de mucormicosis en los pacientes con COVID-19, tanto en países desarrollados como en desarrollo. Sin embargo, existen otros factores diferenciados, por ejemplo, en los países en desarrollo, la infección por COVID-19 sumado a: estancias prolongadas en la UCI, automedicación, mascarillas usadas, uso de cilindros de oxígeno industriales, cilindros de oxígeno con humidificadores con fugas y conductos de aire acondicionado, pueden conducir a la aparición de infección por mucormicosis. Por otro lado, en países desarrollados, las neoplasias hematológicas y los receptores de trasplantes de órganos son los principales factores de riesgo asociados a la presencia de mucormicosis en pacientes con COVID-19.
- Existen varias técnicas diagnósticas disponibles para la detección de la mucormicosis, incluyendo el cultivo de especímenes en agar dextrosa Sabouraud, considerado el gold standard; el examen microscópico directo, la tomografía computarizada y la identificación basada en técnicas moleculares como la PCR/ESI-MS y la secuenciación del ADN fúngico. Sin embargo, la fragilidad de Mucorales y la falta de sensibilidad / especificidad en las técnicas diagnósticas convencionales pueden dar lugar a un diagnóstico incorrecto, lo que destaca la necesidad de mejorar las herramientas de diagnóstico. La introducción reciente de ensayos de PCR en tiempo real representa una mejora significativa en la precisión y rapidez de la detección de la enfermedad.
- Actualmente la debridación quirúrgica del tejido infectado seguido de terapia antimicótica, son las únicas opciones de tratamiento recomendadas para la mucormicosis. Se requiere

una atención significativa en la investigación para abordar el uso de terapias de rescate, terapias adyuvantes y combinaciones de fármacos antimicóticos.

## LISTA DE REFERENCIAS

- Agnihotri, A. K., Vij, M., Aruoma, O. I., Yagnik, V. D., Bahorun, T., Villamil, M. E., Menezes, G. A., & Gupta, V. (2021). The double trouble: COVID-19 associated mucormycosis a focused review and future perspectives. *Global Journal of Medical, Pharmaceutical, and Biomedical Update*, 16, 4. [https://doi.org/10.25259/gjmbpu\\_4\\_2021](https://doi.org/10.25259/gjmbpu_4_2021)
- Alanio, A., Garcia-Hermoso, D., Mercier-Delarue, S., Lanternier, F., Gits-Muselli, M., Menotti, J., Denis, B., Bergeron, A., Legrand, M., Lortholary, O., Bretagne, S., Maizel, J., Chouaki, T., Hunault, M., JBouchara, P., Sirodot, M., Gaillat, J., Blanc, X., Gobert, Q., ... Mihaila, L. (2015). Molecular identification of Mucorales in human tissues: Contribution of PCR electrospray-ionization mass spectrometry. *Clinical Microbiology and Infection*, 21(6), 594.e1-594.e5. <https://doi.org/10.1016/j.cmi.2015.01.017>
- Arora, U., Priyadarshi, M., Katiyar, V., Soneja, M., Garg, P., Gupta, I., Bharadiya, V., Berry, P., Ghosh, T., Patel, L., Sarda, R., Garg, S., Agarwal, S., Arora, V., Ramprasad, A., Kumar, A., Garg, R. K., Kodan, P., Nischal, N., ... Wig, N. (2022). Risk factors for Coronavirus disease-associated mucormycosis. *Journal of Infection*, 84(3), 383–390. <https://doi.org/10.1016/j.jinf.2021.12.039>
- Bhatia, M. (2022). The rise of mucormycosis in Covid-19 patients in India. In *Expert Review of Anti-Infective Therapy* (Vol. 20, Issue 2, pp. 137–138). <https://doi.org/10.1080/14787210.2021.1960822>
- Biswal, M., Gupta, P., Kanaujia, R., Kaur, K., Kaur, H., Vyas, A., Hallur, V., Behera, B., Padaki, P., Savio, J., Nagaraj, S., Chunchanur, S. K., Shwetha, J. V., Ambica, R., Nagdeo, N., Khurajam, R., Priyolakhmi, N., Patel, K., Thamke, D., ... Chakrabarti, A. (2022). Evaluation of hospital environment for presence of Mucorales during COVID-19-associated mucormycosis outbreak in India – a multi-centre study. *Journal of Hospital Infection*, 122, 173–179. <https://doi.org/10.1016/j.jhin.2022.01.016>
- Carvajales Lozano, G., Carreño Anaya, A. B., Villalobos Ariza, M. A., Therán León, J. S., Esteban Badillo, L. Y., & Yee Acendra, A. H. (2021). Lo Que Sabemos al Dia de hoy en Las Americas. Hongo Negro What We Know Today in the America: Black Fungus. *Archivos de Medicina*. <https://doi.org/10.3823/102>
- Chamilos, G., Lewis, R. E., & Kontoyiannis, D. P. (2008). Delaying amphotericin B-based frontline therapy significantly increases mortality among patients with hematologic malignancy who have zygomycosis. *Clinical Infectious Diseases*, 47(4), 503–509. <https://doi.org/10.1086/590004>
- Chandley, P., Subba, P., & Rohatgi, S. (2022). COVID-19-Associated Mucormycosis: A Matter of Concern Amid the SARS-CoV-2 Pandemic. In *Vaccines* (Vol. 10, Issue 8, p. 1266). <https://doi.org/10.3390/vaccines10081266>
- Chavan, R. P., Ingole, S. M., Nazir, H. A., Desai, W. V., & Kanchewad, G. S. (2022). Mucormycosis in COVID-19 pandemic: study at tertiary hospital in India. *European Archives of Oto-Rhino-Laryngology*, 279(6), 3201–3210. <https://doi.org/10.1007/s00405-022-07282-1>
- Chiurlo, M., Mastrangelo, A., Ripa, M., & Scarpellini, P. (2021). Invasive fungal infections in patients with COVID-19: A review on pathogenesis, epidemiology, clinical features, treatment, and outcomes. *New Microbiologica*, 44(2), 71–83.

- Chowdhary, A., Kathuria, S., Singh, P. K., Sharma, B., Dolatabadi, S., Hagen, F., & Meis, J. F. (2014). Molecular characterization and in vitro antifungal susceptibility of 80 clinical isolates of mucormycetes in Delhi, India. *Mycoses*, 57(s3), 97–107. <https://doi.org/10.1111/myc.12234>
- Garg, D., Muthu, V., Sehgal, I. S., Ramachandran, R., Kaur, H., Bhalla, A., Puri, G. D., Chakrabarti, A., & Agarwal, R. (2021). Coronavirus Disease (Covid-19) Associated Mucormycosis (CAM): Case Report and Systematic Review of Literature. *Mycopathologia*, 186(2), 289–298. <https://doi.org/10.1007/s11046-021-00528-2>
- Guideline for management of Mucormycosis in Covid – 19 patients. (n.d.). <https://dghs.gov.in/WriteReadData/News/202105171119301555988MucormycosismanagementinCovid-19.pdf>
- Gupta, S. K., Jyotsana, P., Singh, A., Phuyal, D., & Allam, P. (2021). Rhinocerebral mucormycosis in a covid-19 patient from nepal: A case report. *Journal of the Nepal Medical Association*, 59(239), 703–705. <https://doi.org/10.31729/jnma.6904>
- Hussain, S., Riad, A., Singh, A., Klugarová, J., Antony, B., Banna, H., & Klugar, M. (2021). Global prevalence of COVID-19-associated mucormycosis (CAM): Living systematic review and meta-analysis. *Journal of Fungi*, 7(11), 985. <https://doi.org/10.3390/jof7110985>
- John, T. M., Jacob, C. N., & Kontoyiannis, D. P. (2021). When uncontrolled diabetes mellitus and severe covid-19 converge: The perfect storm for mucormycosis. In *Journal of Fungi* (Vol. 7, Issue 4, p. 298). <https://doi.org/10.3390/jof7040298>
- Khan, M., Adil, S. F., Alkhatlan, H. Z., Tahir, M. N., Saif, S., Khan, M., & Khan, S. T. (2020). COVID-19: A Global Challenge with Old History, Epidemiology and Progress So Far. In *Molecules (Basel, Switzerland)* (Vol. 26, Issue 1, p. 39). <https://doi.org/10.3390/molecules26010039>
- Leeuw, N. J., Swart, C. W., Ncango, D. M., Kriel, W. M., Pohl, C. H., Van Wyk, P. W. J., & Kock, J. L. F. (2009). Anti-inflammatory drugs selectively target sporangium development in Mucor. In *Canadian Journal of Microbiology* (Vol. 55, Issue 12, pp. 1392–1396). <https://doi.org/10.1139/W09-096>
- Lewis, R. E., Albert, N. D., Liao, G., Hou, J., Prince, R. A., & Kontoyiannis, D. P. (2010). Comparative pharmacodynamics of amphotericin B lipid complex and liposomal amphotericin B in a murine model of pulmonary mucormycosis. *Antimicrobial Agents and Chemotherapy*, 54(3), 1298–1304. <https://doi.org/10.1128/AAC.01222-09>
- López Almejo, L., Padilla Rojas, L. G., Garín Zertuche, D. E., & Dittmar Johnson, M. (2020). Coronavirus, la epidemia que cambió el mundo. *Ortho-Tips*, 16(2), 54–61. <https://doi.org/10.35366/94533>
- Maurya, V. K., Kumar, S., Prasad, A. K., Bhatt, M. L. B., & Saxena, S. K. (2020). Structure-based drug designing for potential antiviral activity of selected natural products from Ayurveda against SARS-CoV-2 spike glycoprotein and its cellular receptor. *VirusDisease*, 31(2), 179–193. <https://doi.org/10.1007/s13337-020-00598-8>
- Mrig, S., Sardana, K., Arora, P., Narula, V., Arora, S., Kapoor, A., Baruah, R. R., Sen, P., Agarwal, S., Sachdeva, S., Dewan, A., & Panesar, S. (2022). Adjunctive use of saturated solution of potassium iodide (SSKI) with liposomal amphotericin B (L-AMB) in mucormycosis achieves favorable response, shortened dose and duration of amphotericin: A retrospective study from a COVID-19 tertiary care center. *American Journal of Otolaryngology - Head and Neck Medicine and Surgery*, 43(3), 103465. <https://doi.org/10.1016/j.amjoto.2022.103465>



- Nagalli, S., & Kikkeri, N. S. (2021). Mucormycosis in COVID-19: A systematic review of literature. In *Infezioni in Medicina* (Vol. 29, Issue 4, pp. 504–512). <https://doi.org/10.53854/liim-2904-2>
- Nucci, M., Engelhardt, M., & Hamed, K. (2019). Mucormycosis in South America: A review of 143 reported cases. In *Mycoses* (Vol. 62, Issue 9, pp. 730–738). <https://doi.org/10.1111/myc.12958>
- Pandey, M., Singh, G., Agarwal, R., Dabas, Y., Jyotsna, V. P., Kumar, R., & Xess, I. (2018). Emerging rhizopus microsporus infections in India. In *Journal of Clinical Microbiology* (Vol. 56, Issue 6). <https://doi.org/10.1128/JCM.00433-18>
- Pasero, D., Sanna, S., Liperi, C., Piredda, D., Branca, G. Pietro, Casadio, L., Simeo, R., Buselli, A., Rizzo, D., Bussu, F., Rubino, S., & Terragni, P. (2021). A challenging complication following SARS-CoV-2 infection: a case of pulmonary mucormycosis. *Infection*, 49(5), 1055–1060. <https://doi.org/10.1007/s15010-020-01561-x>
- Patel, A., Kaur, H., Xess, I., Michael, J. S., Savio, J., Rudramurthy, S., Singh, R., Shastri, P., Umabala, P., Sardana, R., Kindo, A., Capoor, M. R., Mohan, S., Muthu, V., Agarwal, R., & Chakrabarti, A. (2020). A multicentre observational study on the epidemiology, risk factors, management and outcomes of mucormycosis in India. *Clinical Microbiology and Infection*, 26(7), 944.e9-944.e15. <https://doi.org/10.1016/j.cmi.2019.11.021>
- Pemán, J., Ruiz-Gaitán, A., García-Vidal, C., Salavert, M., Ramírez, P., Puchades, F., García-Hita, M., Alastruey-Izquierdo, A., & Quindós, G. (2020). Fungal co-infection in COVID-19 patients: Should we be concerned? In *Revista Iberoamericana de Micología* (Vol. 37, Issue 2, pp. 41–46). <https://doi.org/10.1016/j.riam.2020.07.001>
- Perkhofer, S., Locher, M., Cuenca-Estrella, M., Rüchel, R., Würzner, R., Dierich, M. P., & Lass-Flörl, C. (2008). Posaconazole enhances the activity of amphotericin B against hyphae of zygomycetes in vitro. *Antimicrobial Agents and Chemotherapy*, 52(7), 2636–2638. <https://doi.org/10.1128/AAC.00492-08>
- Prajapati, J., Rao, P., Poojara, L., Goswami, D., Acharya, D., Patel, S. K., & Rawal, R. M. (2021). Unravelling the antifungal mode of action of curcumin by potential inhibition of CYP51B: A computational study validated in vitro on mucormycosis agent, *Rhizopus oryzae*. *Archives of Biochemistry and Biophysics*, 712, 109048. <https://doi.org/10.1016/j.abb.2021.109048>
- Prakash, H., Ghosh, A. K., Rudramurthy, S. M., Singh, P., Xess, I., Savio, J., Pamidimukkala, U., Jillwin, J., Varma, S., Das, A., Panda, N. K., Singh, S., Bal, A., & Chakrabarti, A. (2019). A prospective multicenter study on mucormycosis in India: epidemiology, diagnosis, and treatment. *Medical Mycology*, 57(4), 395–402. <https://doi.org/10.1093/mmy/myy060>
- Roden, M. M., Zaoutis, T. E., Buchanan, W. L., Knudsen, T. A., Sarkisova, T. A., Schaufele, R. L., Sein, M., Sein, T., Chiou, C. C., Chu, J. H., Kontoyiannis, D. P., & Walsh, T. J. (2005). Epidemiology and outcome of zygomycosis: A review of 929 reported cases. In *Clinical Infectious Diseases* (Vol. 41, Issue 5, pp. 634–653). <https://doi.org/10.1086/432579>
- Rodrigues, M. L., & Nosanchuk, J. D. (2020). Fungal diseases as neglected pathogens: A wake-up call to public health officials. *PLoS Neglected Tropical Diseases*, 14(2), 399–411. <https://doi.org/10.1371/journal.pntd.0007964>
- Sahu, R. K., Salem-Bekhit, M. M., Bhattacharjee, B., Almoshari, Y., Ikbali, A. M. A., Alshamrani, M., Bharali, A., Salawi, A., Widyowati, R., Alshammari, A., & Elbagory, I. (2021). Mucormycosis in indian covid-19 patients: Insight into its patho-genesis, clinical

- manifestation, and management strategies. In *Antibiotics* (Vol. 10, Issue 9, p. 1079). <https://doi.org/10.3390/antibiotics10091079>
- Samsonova, M. V., Chernyayev, A. L., Lebedin, Y. S., Mikhaylichenko, K. Y., & Polivanova, A. E. (2018). Pulmonary mucormycosis. *Pulmonologiya*, 28(2), 243–247. <https://doi.org/10.18093/0869-0189-2018-28-2-243-247>
- Schwarz, P., Schwarz, P. V, Felske-Zech, H., & Dannaoui, E. (2019). In vitro interactions between isavuconazole and tacrolimus, cyclosporin A or sirolimus against Mucorales. *Journal of Antimicrobial Chemotherapy*, 74(7), 1921–1927. <https://doi.org/10.1093/jac/dkz102>
- Siguencia Chalén, J., García Huertas, D., López Valarezo, S., & Delgado Núñez, O. (2001). Mucormycosis rinocerebral: descripción de un caso clínico. *Medicina (Guayaquil)*, 232–236.
- Singh, A., Ahmad, N., Varadarajan, A., Vikram, N., Singh, T. P., Sharma, S., & Sharma, P. (2021). Lactoferrin, a potential iron-chelator as an adjunct treatment for mucormycosis – A comprehensive review. In *International Journal of Biological Macromolecules* (Vol. 187, pp. 988–998). <https://doi.org/10.1016/j.ijbiomac.2021.07.156>
- Singh, R., & Kumari, A. (2021). Nasal Microbiota Imbalance as a Contributory Link in the Emergence of COVID-19 Associated Mucormycosis. In *ACS Infectious Diseases* (Vol. 7, Issue 8, pp. 2211–2213). <https://doi.org/10.1021/acsinfecdis.1c00371>
- Skiada, A., Lanternier, F., Groll, A. H., Pagano, L., Zimmerli, S., Herbrecht, R., Lortholary, O., & Petrikos, G. L. (2013). Diagnosis and treatment of mucormycosis in patients with hematological malignancies: Guidelines from the 3rd European Conference on Infections in Leukemia (ECIL 3). *Haematologica*, 98(4), 492–504. <https://doi.org/10.3324/haematol.2012.065110>
- Smith, S. M., Boppana, A., Traupman, J. A., Unson, E., Maddock, D. A., Chao, K., Dobesh, D. P., Brufsky, A., & Connor, R. I. (2021). Impaired glucose metabolism in patients with diabetes, prediabetes, and obesity is associated with severe COVID-19. *Journal of Medical Virology*, 93(1), 409–415. <https://doi.org/10.1002/jmv.26227>
- Soman, R., Chakraborty, S., & Joe, G. (2022). Posaconazole or isavuconazole as sole or predominant antifungal therapy for COVID-19-associated mucormycosis. A retrospective observational case series. *International Journal of Infectious Diseases*, 120, 177–178. <https://doi.org/10.1016/j.ijid.2022.04.009>
- Stone, N., Gupta, N., & Schwartz, I. (2021). Mucormycosis: time to address this deadly fungal infection. In *The Lancet Microbe* (Vol. 2, Issue 8, pp. e343–e344). [https://doi.org/10.1016/S2666-5247\(21\)00148-8](https://doi.org/10.1016/S2666-5247(21)00148-8)
- Tsagkovits, A., Ioannidis, D., & Rokade, A. (2021). The microscope drape method to reduce aerosolisation during endoscopic sinus and skull base surgery in the COVID era. How i do it. *European Archives of Oto-Rhino-Laryngology*, 278(2), 573–576. <https://doi.org/10.1007/s00405-020-06441-6>
- Verweij, P. E., González, G. M., Wiederhold, N. P., Lass-Flörl, C., Warn, P., Heep, M., Ghannoum, M. A., & Guinea, J. (2009). In vitro antifungal activity of isavuconazole against 345 mucorales isolates collected at study centers in eight countries. *Journal of Chemotherapy*, 21(3), 272–281. <https://doi.org/10.1179/joc.2009.21.3.272>