

UNIVERSIDAD TÉCNICA DE AMBATO
FACULTAD DE CIENCIAS DE LA SALUD
CARRERA DE MEDICINA

**“HERNIA DE SPIEGEL ENFOQUES ACTUALIZADOS DE DIAGNÓSTICO
Y ABORDAJE QUIRÚRGICO”**

Requisito previo para optar por el Título de Médico.

Modalidad: Artículo Científico

Autora: Farinango Rodríguez, Alicia Mishelle.

Tutor: Dr. Esp. Loaiza Merino, Iván Patricio

Ambato – Ecuador

Junio, 2023

APROBACIÓN DEL TUTOR

En mi calidad de Tutor del Artículo Científico sobre el tema:

“HERNIA DE SPIEGEL ENFOQUES ACTUALIZADOS DE DIAGNÓSTICO Y ABORDAJE QUIRÚRGICO” desarrollado por Farinango Rodríguez Alicia Mishelle, estudiante de la Carrera de Medicina, considero que reúne los requisitos técnicos, científicos y corresponden a lo establecido en las normas legales para el proceso de graduación de la Institución; por lo mencionado autorizo la presentación de la investigación ante el organismo pertinente, para que sea sometido a la evaluación de docentes calificadores designados por el H. Consejo Directivo de la Facultad de Ciencias de la Salud.

Ambato, Junio 2023

EL TUTOR



Firmado electrónicamente por:
IVAN PATRICIO
LOAIZA MERINO

Dr. Esp. Loaiza Merino Iván Patricio

AUTORÍA DEL TRABAJO DE TITULACIÓN

Los criterios emitidos en el Artículo de Revisión: **HERNIA DE SPIEGEL ENFOQUES ACTUALIZADOS DE DIAGNÓSTICO Y ABORDAJE QUIRÚRGICO** , como también los contenidos, ideas, análisis, conclusiones, son de autoría y exclusiva responsabilidad de la compareciente, los fundamentos de la investigación se han realizado en base a recopilación bibliográfica y antecedentes investigativos.

Ambato, Junio 2023

LA AUTORA



Farinango Rodríguez, Alicia Mishelle

CESIÓN DE DERECHOS DE AUTOR

Yo, Dr. Esp. Loaiza Merino Iván Patricio con CC: 1802641405 en calidad de autora y titular de los derechos morales y patrimoniales del trabajo de titulación “**HERNIA DE SPIEGEL ENFOQUES ACTUALIZADOS DE DIAGNÓSTICO Y ABORDAJE QUIRÚRGICO**”, Autorizo a la Universidad Técnica de Ambato, para que haga de este Artículo de Revisión o parte de él, un documento disponible con fines netamente académicos para su lectura, consulta y procesos de investigación.

Cedo una licencia gratuita e intransferible, así como los derechos patrimoniales de mi Artículo de Revisión a favor de la Universidad Técnica de Ambato con fines de difusión pública; y se realice su publicación en el repositorio Institucional de conformidad a lo dispuesto en el Art. 144 de la Ley Orgánica de Educación Superior, siempre y cuando no suponga una ganancia económica y se realice respetando mis derechos de autora, sirviendo como instrumento legal este documento como fe de mi completo consentimiento.

Ambato, Junio 2023



Firmado electrónicamente por:
**IVAN PATRICIO
LOAIZA MERINO**

Loaiza Merino, Iván Patricio

CC: 1802641405

CESIÓN DERECHOS DE AUTOR

Yo, Farinango Rodríguez Alicia Mishelle con CC: 1725725285 en calidad de autora y titular de los derechos morales y patrimoniales del trabajo de titulación **“HERNIA DE SPIEGEL ENFOQUES ACTUALIZADOS DE DIAGNÓSTICO Y ABORDAJE QUIRÚRGICO”**, Autorizo a la Universidad Técnica de Ambato, para que haga de este Artículo de Revisión o parte de él, un documento disponible con fines netamente académicos para su lectura, consulta y procesos de investigación.

Cedo una licencia gratuita e intransferible, así como los derechos patrimoniales de mi Artículo de Revisión a favor de la Universidad Técnica de Ambato con fines de difusión pública; y se realice su publicación en el repositorio Institucional de conformidad a lo dispuesto en el Art. 144 de la Ley Orgánica de Educación Superior, siempre y cuando no suponga una ganancia económica y se realice respetando mis derechos de autora, sirviendo como instrumento legal este documento como fe de mi completo consentimiento.

Ambato, Junio 2023



Farinango Rodríguez, Alicia Mishelle

CI: 1725725285

APROBACIÓN DEL TRIBUNAL DE EXAMINADOR

Los miembros del Tribunal Examinador, aprueban el informe del Proyecto de Investigación: “**HERNIA DE SPIEGEL ENFOQUES ACTUALIZADOS DE DIAGNÓSTICO Y ABORDAJE QUIRÚRGICO**”, de la estudiante Farinango Rodríguez Alicia Mishelle, estudiante de la Carrera de Medicina.

Ambato, Junio 2023

Para su constancia firman

Presidente

1er Vocal

2 do Vocal

CERTIFICADO DE APROBACIÓN

Por medio de la presente certifico que Alicia Farinango-Rodríguez e Iván Loaiza-Merino, médico especialista, son autores del artículo que sometieron a revisión el 03 de enero de 2023: **"Hernia de Spiegel enfoques actualizados de diagnóstico y abordaje quirúrgico"**, en la Revista Científica Multidisciplinar **CIENCIA ECUADOR**, el mismo que está APROBADO para el Volumen 5, Número 21, enero-marzo de 2023.

La Revista Científica Multidisciplinar **CIENCIA ECUADOR** cuenta con el Código ISSN digital de la Senescyt, 2697-3316 y está INDEXADA en más de nueve bases de datos internacionales como MIAR, REDIB, LATINREV y, entre otras, LATINDEX.

Guayaquil, 06 de marzo de 2023

Atentamente

Mgs. Patricio Vega

Director de la Revista Científica Multidisciplinar CIENCIA ECUADOR

Móvil: (+593) 997720241

www.cienciaecuador.com.ec



DEDICATORIA

Este trabajo investigativo y toda mi trayectoria estudiantil dedico a Dios, por brindarme sabiduría, fuerza y compromiso para lograr mis objetivos.

A mis padres, Alicia y Cirilo, han sido los pilares sobre los cual he construido mis sueños, desde niña me inculcaron el amor, respeto, tolerancia y sobre todo a ser empática, valores que son fundamentales para mi desarrollo profesional.

A mi hermana, María Augusta, eres la mentora de esta gran aventura, me enseñaste a creer en mí y volar muy alto. Eres mi guía y ejemplo a seguir, le agradezco a Dios y a mis padres por tenerte en mi vida.

A mis hermanos Fidel y Jhonny, hemos compartido tantos momentos de la vida, pues sus consejos y amor incondicional me han ayudado a superar cada obstáculo.

Farinango Rodríguez, Alicia Mishelle

AGRADECIMIENTO

Creo firmemente en que el éxito en la vida no se mide por los logros sino por los obstáculos que superamos. Agradezco a Dios por todas sus bendiciones, por guiar cada decisión y aventura que he emprendido.

Estoy enormemente agradecida con mis padres, por darme la vida y por guiarme en este largo trayecto. Mi padre, un hombre humilde, trabajador, que con tanto sacrificio logró cumplir los sueños de mis hermanos y el mío. A mi madre, mi amiga incondicional, gracias a su apoyo y amor infinito he llegado muy lejos.

A mis hermanos que a pesar de los errores que he cometido me han brindado su apoyo, su amor y protección.

A mi tutor Dr. Esp. Iván Loaiza, por su paciencia y guía para desarrollar este trabajo de investigación.

Finalmente, un eterno agradecimiento a mi alma mater y a todos sus mentores, han sido una pieza clave para mi formación profesional.

Farinango Rodríguez, Alicia Mishelle.

HERNIA DE SPIEGEL ENFOQUES ACTUALIZADOS DE DIAGNÓSTICO Y ABORDAJE QUIRÚRGICO

SPIGELIAN HERNIA UPDATED DIAGNOSTIC APPROACHES AND SURGICAL APPROACH

RESUMEN

Introducción: La hernia se define como una protrusión o como un bulto de un órgano o tejido a través de la pared abdominal. En particular, la hernia de Spiegel representa entre el 0,1% al 2 %, del total de hernias. En efecto, se considera un trastorno raro del que se dispone de poca evidencia. **Objetivo:** Efectuar una revisión de la bibliografía actualizada acerca de la hernia de Spiegel, diagnóstico y su abordaje quirúrgico. **Materiales y métodos:** Para la localización de los documentos bibliográficos se revisaron varias fuentes documentales considerando repositorios y revistas médicas. Se incluyó 32 artículos de la evidencia más actual disponible acerca del tema, publicados en los últimos 5 años en revistas con un alto factor de impacto y rigor científico. **Resultados:** La hernia de Spiegel se ubica en el grupo de las ventrales primarias, que se sitúa en la fascia de Spiegel. Se ha descrito que se forma de la transición entre el músculo y aponeurosis del transversal abdominal. En el contenido del saco herniario puede evidenciarse tejido adiposo o vísceras. El 50 % de los pacientes son asintomáticos y se descubre de manera incidental. El ultrasonido es la técnica de imagen que permite identificar de manera clara el defecto. La reparación recomendada es laparoscópica con cierre del defecto y colocación de malla. Las complicaciones son el encarcelamiento y estrangulación, presentándose entre el 15% a 25% de los casos. **Conclusión:** La hernia de Spiegel es un defecto poco conocido, con apenas 1000 reportes a nivel mundial en adultos y 50 en niños. Destacan las recomendaciones efectuadas por la Sociedad Europea de la hernia para el uso de malla, sin importar la técnica. La hernia de Spiegel es un trastorno infradiagnosticado. El diagnóstico por ultrasonido y su abordaje de preferencia es mínimamente invasivo.

PALABRAS CLAVES: PARED ABDOMINAL, HERNIA; HERNIA VENTRAL, HERNIA DE SPIEGEL, LAPAROSCOPIA.

ABSTRACT

Introduction: A hernia is defined as a protrusion or bulge of an organ or tissue through the abdominal wall. In particular, Spigelian hernia represents between 0.1% and 2% of all hernias. Indeed, it is considered a rare disorder for which little evidence is available. **Objective:** To carry out a review of the updated bibliography about Spigelian hernia, diagnosis and its surgical approach. **Materials and methods:** To locate the bibliographic documents, several documentary sources were reviewed, considering repositories and medical journals. 32 articles of the most current evidence available on the subject, published in the last 5 years in journals with a high impact factor and scientific rigor, were included. **Results:** Spigelian hernia is located in the group of primary ventral hernias, which is located in the Spigelian fascia. It has been described that it forms from the transition between the muscle and aponeurosis of the transversus abdominis. The contents of the hernial sac range from fat to viscera. 50% of patients are asymptomatic and discovered incidentally. Ultrasound is the imaging technique that allows the defect to be clearly identified. The recommended repair is laparoscopic with closure of the defect and placement of mesh. Complications are imprisonment and strangulation, occurring in 15% to 25% of cases. **Conclusion:** Spigelian hernia is a little-known defect, with barely 1,000 reports worldwide in adults and 50 in children. Recommendations of the European Hernia Society for the use of mesh, regardless of the technique, are evidenced. Spigelian hernia is an underdiagnosed disorder. It is diagnosed by ultrasound and its preferred approach is minimally invasive.

KEYWORDS: ABDOMINAL WALL, HERNIA; VENTRAL HERNIA, SPIGELIAN HERNIA, LAPAROSCOPY.

INTRODUCCIÓN

La hernia se define como protrusión o como un bulto de un órgano o tejido a través de la pared abdominal que lo contiene (1,2). Las hernias se evidencian de mejor forma en posición erguida (3). Cabe destacar, que a lo largo de la vida el 15 % de las personas padecerá algún tipo de hernia. La mayor parte de datos epidemiológicos de esta patología se detallan en estudios efectuados en los EE. UU. Se estima que aproximadamente cinco millones de estadounidenses presentan una hernia en la pared abdominal. Asimismo, cerca de 600.000 reparaciones herniarias se efectúan cada año. En particular, las más frecuentes corresponden a las hernias ventrales comprendiendo un tercio del total, y de éstas 2/3 se consideran primarias y 1/3 incisiones (4). En términos económicos el gasto anual llega aproximadamente entre 1,5 a 3 billones de dólares por año (2).

El desarrollo de la hernia circunscribe múltiples factores entre los que se destacan las alteraciones genéticas, identificándose incluso 80 loci relacionados (1), alteraciones bioquímicas, metabólicas, anatómicas y mecánicas (3). Para el abordaje de la patología herniaria se ha propuesto una clasificación de acuerdo con el lugar y el origen (Tabla 1). Las hernias más frecuentes corresponden a las inguinales (2), seguido de las hernias ventrales. Entre las hernias ventrales las hernias de Spiegel representan entre el 0,1 % al 2 %. En efecto, se considera un trastorno raro y del que se dispone poca evidencia (5). En consecuencia, se presenta una revisión de la bibliografía actualizada acerca del diagnóstico y abordaje quirúrgico de la hernia de Spiegel.

Tabla 1: Clasificación de la patología herniaria según localización y origen

De acuerdo a la localización origen	De acuerdo al
<ul style="list-style-type: none">• Hernia Ventral• Epigástricas• Umbilicales• Espigeliana• Hernia de ingle• Hernia Inguinal• Hernia Femoral• Hernia de Pelvis• Hernia de ciático• Hernia obturatriz• Hernias de flanco• Hernia lumbar	<ul style="list-style-type: none">• Hernias congénitas• Hernias adquiridas

Fuente: Morales J. Tratado de cirugía General. 3era Ed. Ciudad de México. Manual moderno. 2017.

Elaborado por: Autores

MATERIALES Y MÉTODOS

Se efectuó una rrevisión bibliográfica de los principales repositorios y revistas médicas: Pubmed, Springer, Nature, Read by Qx Med, British Medical Journal of medicine, Jama, New England Journal of medicine y Scielo. Se revisaron 50 ar títulos, de los que se incluyeron 32 manuscritos publicados en los últimos 5 años en revistas con un alto factor de impacto y rigor científico. Cabe destacar, que se incorporaron una publicación de reporte de caso del 2015 dada su relevancia en el manejo del tipo de hernia y una revisión sistemática del año 2016.

Línea de tiempo de las primeras descripciones.

En un primer momento se describió la línea semilunaris spigelii o denominada línea de Spiegel, nombrada en honor a su descubridor, el anatomista y cirujano flamenco Adriaan van der Spiegel, que vivió entre 1578 y 1625 (6,7,8). El anatomista la definió como la línea de transición entre el músculo transverso del abdomen y su aponeurosis, que extiende longitudinalmente, con un límite superior en el noveno cartílago costal y el lím ite inferior en el tubérculo púbico (9). Después de 100 años, se describió el defecto por el médico y cirujano flamenco Josef Thaddaei Klinkosh. Klinkosh que demostró un defecto descrito como una hernia ventral que se ubica sobre el sitio de la línea de Spiegel, nombrándose de este modo como hernia de Spiegel, por afirmarse en la línea descubierta por Tomas van der Spiegel (5-7,9).

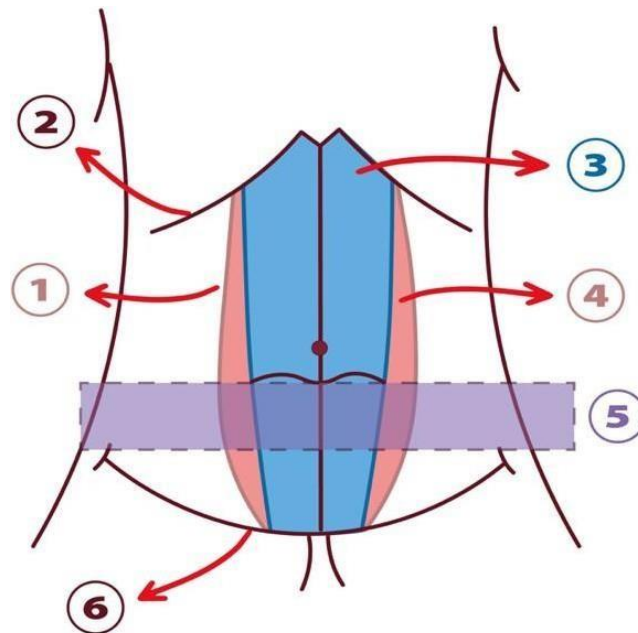
Anatomía

Como se describió ya en el siglo XVI, la línea semilunaris denota una transición desde el músculo a la aponeurosis del m úsculo transverso abdominal, la porción de esta última que se encuentra lateral al recto abdominal es conocida como aponeurosis spigeliana o fascia espigeliana (7-9). Esta aponeurosis a su vez está limitada: hacia medial por el borde lateral del músculo recto y hacia lateral por la línea semilunar; en la parte superior por el cartílago de la octava-novena costilla y en la parte inferior por el tubérculo del pubis (6,7,9). Estos límites y relaciones se detallan en la figura 1.

Se ha detallado una amplia variación en el ancho de la fascia en sentido craneo-caudal. En la porción craneal, la fascia descansa cerca del músculo recto, además están superpuestos los músculos oblicuo interno y oblicuo externo. En efecto, esta zona es estrecha y por tanto, la menos propensa a desarrollar hernias. La disposición angulada de las fibras del transverso

abdominal y del oblicuo interno forma una barrera de resistencia adicional al desarrollo de la hernia. A nivel caudal, se ha descrito el denominado cinturón de la hernia de Spiegel que se muestra en la figura 1, que es espacio de 6 cm, desde las espinas ilíacas anterosuperiores en sentido longitudinal y que se extiende también hacia todo el plano transverso (5-10). Representa una zona en la que la fascia de Spiegel es más amplia y en la que además existe la máxima circunferencia abdominal, la presión abdominal es mayor y en la que las fibras tanto del transverso del abdomen como del oblicuo interno discurren en paralelo (5-9). En efecto, la zona del cinturón de hernia de Spiegel se convierte en un sitio propicio para el desarrollo de la hernia.

Figura 1: Referencias anatómicas relacionadas a la hernia de Spiegel



Descripción: 1 línea spigelii; 2. 9no cartílago costal; 3. Músculo recto abdominal; 4. Fascia de Spiegel; 5. Cinturón de la hernia de Spiegel; 6. Tubérculo pubiano.

Elaborado por: Autores

Factores de riesgo

Las características anatómicas relacionadas a la hernia de Spiegel constituyen un factor de riesgo anatómico inherente. Además, se añaden otros factores para que se desarrolle el defecto. Entre estos elementos se encuentran aquellos que incrementan la presión dentro de la pared abdominal como: tos crónica, enfermedad pulmonar obstructiva

crónica, obesidad, ascitis, embarazo diálisis peritoneal ambulatoria, pneumoperitoneo producido al momento de una laparoscopia , drenajes abdominales y ejercicio intenso (9,11), y otros en los que se debilita la pared como: cirugías previas, el embarazo y enfermedades del colágeno (5,9,12). Resaltan también casos de hernias de Spiegel asociados a traumas previos (13).

Etiología

La hernia de Spiegel se caracteriza por su origen congénito o adquirido. Cabe resaltar la mayor frecuencia de las hernias adquiridas por diversos factores ambientales, considerando que representa una patología rara en la población pediátrica. Una revisión sistemática publicada en el 2015 que incluyó 54 artículos y 78 pacientes de menos de 18 años detalló la baja frecuencia de esta patología en niños (6). De hecho, en los casos descritos en niños se ha asociado a anomalías de testículo no descendido (10).

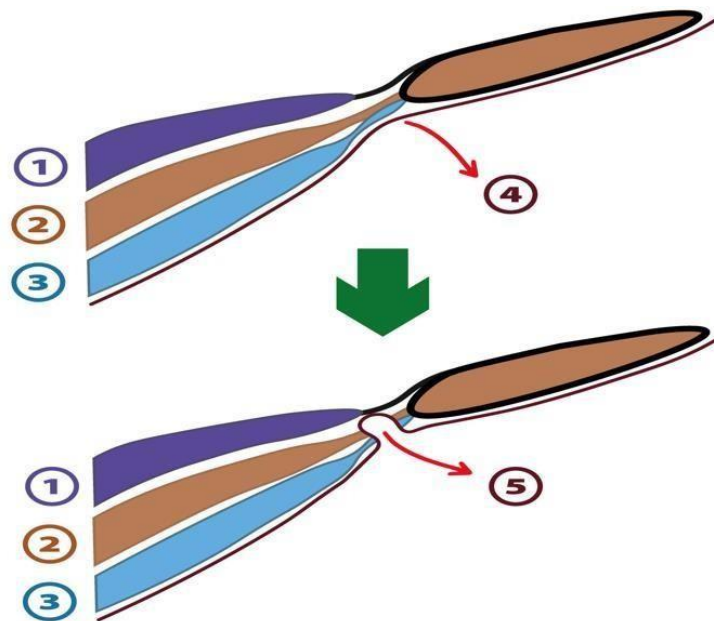
Fisiopatología

El tamaño de la hernia puede variar de 0,5 cm a 6cm, con un cuello que de igual manera está entre estos tamaños (9). El orificio de la hernia tiene un borde bien definido, inelástico, firme y de forma redonda u oval, que incrementa el riesgo de complicaciones como encarcelamiento o estrangulación del contenido herniario. La progresión natural de la enfermedad, se inicia en el paciente joven, que usualmente presenta un pequeño defecto en la fascia con tejido preperitoneal que protruye en plano axial. A medida que avanza la edad, en pacientes ancianos, se incrementa la vulnerabilidad al desarrollo de defectos de mayor tamaño con contenidos peritoneales (7). En los defectos más grandes, la hernia se sitúa de forma lateral debido a la limitación medial ocasionada por el recto abdominal. Otro factor para su ubicación es la posición de la aponeurosis del oblicuo externo que cubre a la de Spiegel. En efecto, el saco herniario se ubica en la ruta de menos resistencia, palpándose una masa a manera de hongo, más lateral de lo que en realidad el orificio se encuentra (9).

La progresión de una hernia clínicamente manifiesta a la palpación, se sustenta en la penetración de los músculos transverso del abdomen, oblicuo interno y a la ubicación entre el oblicuo interno y oblicuo externo. En particular, el saco de la hernia termina por descansar entre el transverso del abdomen y el oblicuo interno (Figura 2) (9).

Entre el contenido del saco herniario puede encontrarse grasa preperitoneal, peritoneo o las vísceras asociadas como: el intestino delgado, omento, colon, ovario, testículos, vesícula biliar, estómago, divertículo de Meckel, apéndice, tumores peritoneales primarios (14,15). El contenido del saco herniario resulta clave para deducir las posibles complicaciones como el encarcelamiento. En efecto, en este tipo de hernias el riesgo reportado se encuentra entre el 17 % al 25 % (9,16) y el estrangulamiento en los casos que se produce el sufrimiento e isquemia que se encuentra en torno a un 15 % (5). Resulta frecuente evidenciar defectos únicos, o en compañía de hernias inguinales, aunque se ha reportado un caso de 2 hernias de Spiegel unilaterales (17).

Figura 2. Esquema que demuestra la progresión fisiopatológica de hernia de Spiegel



Descripción: 1. Músculo oblicuo externo; 2. Músculo oblicuo interno; 3. , Músculo transverso abdominal; 4. Fascia de Spiegel; 5. Hernia de Spiegel.

Elaborado por: Autores

Epidemiología

La prevalencia de este tipo de defectos todavía no se ha esclarecido debido a que gran parte se presentan de forma asintomática. Se han reportado alrededor de 1000 casos a nivel mundial (18). De hecho, un estudio que incluyó 785 ultrasonidos de la pared

abdominal anterior reportó un 1,4 % de hernias de Spiegel, en procedimientos de laparoscopia se mostraron un 2 %. Se consideran más frecuentes en mujeres, presumiblemente por el embarazo que debilita la pared abdominal (6). Además, predomina en el lado izquierdo de la línea media, la razón no se ha esclarecido. En términos generales, afecta a pacientes entre los 40 a 70 años (9,11), incluso se evidencian reportes en pacientes de 80 años (19).

Clínica

La mayor parte resultan un hallazgo incidental detectado por exámenes de imagen (5). La superposición del oblicuo externo y grasa subcutánea gruesa del abdomen, enmascara el defecto durante el examen físico (9,11). Entre los signos y síntomas destaca el dolor abdominal no específico, una masa palpable que no produce dolor y en determinados casos el encarcelamiento con o sin estrangulación (9).

El dolor que presenta el paciente se asocia con el tamaño del defecto y del contenido del saco herniario. Se ha descrito como un dolor de tipo sordo, punzante o quemante, que se agrava al aumentar la presión intraabdominal (posprandial o después del ejercicio) y que se alivia en reposo. Asimismo, se ha descrito una hiperestesia táctil a nivel medial del defecto herniario resultado de la irritación mecánica de la rama perforante del nervio intercostal o fenómeno de Valleix, que podría alertar de una hernia subclínica (9-11).

El defecto puede delimitarse con el paciente de pie y la pared abdominal tensa en casos graves, para desaparecer en posición supina. Se puede confirmar también con maniobras de Valsalva (que aumentan la presión intraabdominal), ocasionando la protrusión del defecto. Palpar la masa se considera un reto. En particular, se puede palpar tensando la musculatura abdominal e indagando zonas de sensibilidad que indiquen la presencia del defecto (9,11).

Se han definido tres estadios clínicos propuestos por Webber y colaboradores en el año 2017, detallados en la tabla 2. Webber y equipo también realizaron recomendaciones para el manejo de acuerdo con cada estadio de las hernias, que no se consideran en esta revisión, debido a que no concuerda con evidencia reciente. Se ha clasificado dentro de las hernias ventrales primarias y a su vez las subdivide de acuerdo con el tamaño en: pequeñas que miden menos de 2 cm, medianas que miden entre 2 a 4 cm y grandes que miden más de 4 cm (5).

Tabla 2. Clasificación de las hernias de Spiegel según estadio de Webber

Estadio	Tamaño del defecto	Contenido del saco herniario	Clínica
Estadio I	Menor de 2cm	Grasa intersticial, no componente peritoneal	Dolor intermitente, sin masa palpable
Estadio II	Entre 2-5cm	Componente peritoneal	Masa palpable
Estadio III	Mayor de 5cm	Componente peritoneal e incluso visceral	Masa visible con clara deformación de la pared abdominal

Fuente: Goswami, A. G., Huda, F., Singh, K., Kumar, N., & Basu, S. (2022). Spigelian Hernia: Clinical Features and Management.

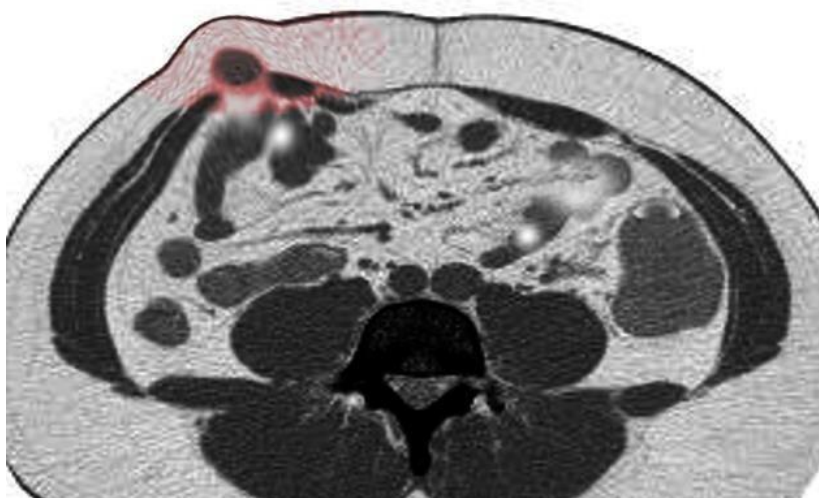
Elaborado por: Elaboración propia de los autores

Diagnóstico

El 50 % de los casos pueden diagnosticarse de forma clínica antes de la intervención quirúrgica. El examen físico ofrece una sensibilidad del 100 % y un valor predictivo positivo cercano al 36 % (9). El diagnóstico se realiza por técnicas de imagen sobre todo en el contexto de un dolor abdominal, la técnica de elección será el ultrasonido. Cabe destacar, que a través de un estudio de abdomen completo se descarta otras posibles causas del dolor (20). En el caso de estudio de pared se usa el transductor de 5MHz, que permite observar las estructuras parietales. Para el examen se considera iniciar en la terminación lateral del músculo recto con un barrido parasagital, seguido del estudio longitudinal en el que se pueden visualizar tiras ecogénicas. La disrupción de estas tiras constituye el defecto herniario. Si en el primer barrido no se identifica con claridad, se pueden realizar maniobras dinámicas, como las de Valsalva destinadas a visualizar la hernia. En efecto, la sensibilidad del estudio se encuentra entorno al 100 % y su valor predictivo positivo de 100 % (9). La desventaja de este estudio recae en que se considera operador dependiente (5).

La tomografía computarizada se considera tan efectiva como el ultrasonido, con similar sensibilidad y valor predictivo positivo. De hecho, contribuye a la mejor visualización del defecto (14). Se recomienda realizarla en casos en los que el ultrasonido no es concluyente (9). En la figura 3 se puede observar la hernia en una tomografía de abdomen.

Figura 3. Tomografía abdominal en corte transversal con presencia de Hernia de Spiegel



Descripción: Hernia de Spiegel en corte transversal de tomografía abdominal sin contraste.

Fuente: S Bhimji MD.

Si los anteriores estudios no esclarecen el diagnóstico se puede realizar una exploración quirúrgica, contexto en el que se descubren cerca de la mitad de estas hernias (9).

Diagnóstico Diferencial

El diagnóstico de la hernia depende de la localización y de la presentación. En el caso de presentar dolor abdominal agudo, se considera casos de apendicitis, pancreatitis, torsión ovárica, patologías tubo-ováricas, linfadenitis mesentérica, cólico biliar, úlcera péptica e isquemia mesentérica (9-11). Al evidenciar una masa o bulto, se considera patologías benignas como malignas (5), hematoma del recto abdominal, lipomas, absceso crónico, linfadenopatía, otras hernias ventrales, tumores sólidos de la pared como el desmoides (9). En los casos de presentación subclínica deberemos también

considerar la miotendinitis del recto abdominal o del oblicuo externo, que simulan la hiperestesia. Para diferenciar estos cuadros, la imagen es la herramienta clave, sobre todo el ultrasonido (9-11).

Es necesario recalcar el carácter primario de este tipo de hernias. En efecto, no deben considerarse como hernias de Spiegel a aquellas resultantes de incisiones laterales, por ejemplo, post prostatectomía, apendicectomía, incisiones de Pfannenstiel, entre otras que resultan hernias incisionales (5).

Tratamiento

Se ha estimado que uno de cada cuatro casos de hernias de Spiegel se complica con encarcelamiento y estrangulación. En consecuencia, la recomendación ante su diagnóstico es la intervención quirúrgica (9). La reducida frecuencia de este tipo de hernias sustenta una evidencia limitada a la hora de comparar el abordaje abierto vs el laparoscópico. Cabe destacar, que un estudio randomizado comparó 11 abordajes convencionales abiertos versus 11 laparoscópicos y demostró la ventaja de la reparación laparoscópica en términos de reducción de morbilidad, estancia hospitalaria y pronto retorno a las actividades normales (5,7,9). En efecto, las complicaciones en los procedimientos laparoscópicos se reportaron en un 2,5 % frente al 18 % de los procedimientos abiertos (7).

En términos generales, se recomienda la intervención quirúrgica laparoscópica en todos los casos, independiente de la técnica de abordaje, el cierre del defecto y la colocación de una malla (9,14). Se sostiene como material de la malla recomendado al polipropileno y en caso que el abordaje de elección implique ingreso a la cavidad abdominal deberá usarse una malla compuesta que reduce el riesgo de generación de adherencias (7).

Reparación abierta

En este procedimiento se realiza una incisión horizontal sobre el defecto, de allí se puede realizar un cierre primario o colocar una malla. En el caso de una reparación primaria se puede extirpar el saco y se cierra el cuello con sutura, actualmente desaconsejado. Para colocar una malla se invagina el saco, se disecciona la aponeurosis transversa y se crea un espacio preperitoneal para colocar la malla de polipropileno,

poliéster o politetrafluoroetileno, con una superposición de entre 3 -5cm sobre el defecto (6).

La primera vez que se usó laparoscopia para reparar una hernia de Spiegel data de 1992 por los cirujanos Carter y Mizes (6,7). Existe una amplia variedad de técnicas laparoscópicas que se han descrito para la reparación de estas hernias dentro de las que se destacan: Reparación laparoscópica transabdominal preperitoneal o TAPP (TransAbdominal PrePeritoneal) por sus siglas en inglés; Reparación laparoscópica extraperitoneal total o TEP (Totally ExtraPeritoneal); Reparación laparoscópica intraabdominal con superposición de malla o IPOM (IntraPeritoneal Onlay Mesh), la técnica asistida por robot y la técnica de incisión única extraperitoneal total o SIL - TEP(Single-incisión laparoscopic totally extra peritoneal)7-9. El resumen de las técnicas enfocadas en el ingreso o no a la cavidad abdominal se encuentran resumidas en la tabla 3.

Tabla 3. Técnicas laparoscópicas clasificadas de acuerdo al abordaje a la cavidad abdominal

Técnicas Laparoscópicas con ingreso a la cavidad abdominal	Técnicas Laparoscópicas sin ingreso a la cavidad abdominal
1. Reparación laparoscópica transabdominal preperitoneal o TAPP	1. Reparación laparoscópica extraperitoneal total o TEP
2. Reparación laparoscópica intraabdominal con superposición de malla o IPOM	2. Técnica de incisión única extraperitoneal total o SIL-TEP(
3. Técnica asistida por robot	

Fuente: Goswami, A. G., Huda, F., Singh, K., Kumar, N., & Basu, S. (2022). *Spigelian Hernia: Clinical Features and Management*. www.intechopen.com

Elaborado por: Autores

No se evidencia una recomendación en favor de una técnica específica de abordaje laparoscópico, debido a los reducidos estudios acerca del tema. Un estudio prospectivo con seguimiento a 4 años comparando TEP vs IPOM, demostró que no existieron

complicaciones ni recurrencias para ambos métodos. En efecto, el costo de TEP fue casi el doble de una intervención por IPOM. Muchos de los autores de los casos revisados prefieren el uso de TEP debido a que no se requiere ingresar a la cavidad abdominal, por ende anula la formación de posibles adherencias (5,7). Moreno -Egea et al. propusieron que se use TEP en pacientes con una hernia de Spiegel localizada a nivel caudal y de tamaño pequeño mientras que las técnicas intraabdominales sea IPOM o TAPP para hernias de más de 3cm, bilaterales y con contenido irreductible (7).

En las reparaciones laparoscópicas los pacientes se colocan en posición de Trendelenburg. En los abordajes de la hernia, excepto el de incisión única, se usan 2 - 3 trócares de 5 mm, 1 trocar de 8, 10 o 12 mm para insertar la malla, laparoscopia de 5 mm, electrocauterio monopolar, disecador en asa, ultrasónico o bipolar, la malla macroporosa antiadherente de preferencias, suturas y dispositivos para fijar la malla (5). Los puertos se colocan de modo que se triángule el defecto y la entrada peritoneal se efectúa con el trocar óptico en cuadrante superior, subcostal o lateral a la línea medioclavicular, en las técnicas que ingresan a la cavidad abdominal. Se crea el neumoperitoneo por técnica de Hasson con CO2 (8). A continuación, se detallan las particularidades de cada técnica.

Reparación laparoscópica intraabdominal con superposición de malla o IPOM

Se considera el procedimiento convencional, se identifica el sitio de la hernia, se coloca el puerto en forma de arco o círculo con el centro en el defecto a menos de 10 cm de distancia, se procede a reducir los contenidos y se coloca una malla recubierta, que abarque al menos 5 cm alrededor del defecto. Las ventajas que ofrece son: explorar la cavidad abdominal (5-7), sobre todo en situaciones de complicaciones que requieren intervenciones de emergencia como encarcelamiento y estrangulamiento. Cabe resaltar, que se considera su facilidad al efectuarla. Las desventajas de esta técnica radican en que conlleva más riesgo de complicaciones como: hematomas, seromas y atrapamientos nerviosos después de colocar las tachuelas o grapas, podría prevenirse el uso de tachuelas o grapas y sus riesgos mediante sellantes de fibrina (9).

Reparación laparoscópica transabdominal preperitoneal o TAPP

Una vez reducido el contenido del saco herniario, se levanta el colgajo preperitoneal y disecado unos 5 cm alrededor del defecto herniario. A continuación, se coloca una

malla en el espacio extraperitoneal y se cierra el colgajo (8). Este procedimiento al ingresar dentro de la cavidad abdominal ofrece la ventaja de permitir su exploración (7), valorando si existe patología concomitante en alguna víscera. Los inconvenientes encontrados fueron las posibles formaciones de adherencias, similar al de otras cirugías laparoscópicas (9).

Técnica asistida por Robot

Con este procedimiento se obtiene un campo de observación 360 grados con la cámara y herramientas que rotan a este nivel. En particular, facilita la colocación de suturas. Las posibles complicaciones que se han reportado radican en la presencia de seromas, hematomas, infección de sitio quirúrgico, lesión a vísceras adyacentes, infección de la malla, recurrencia de hernias y atrapamientos nerviosos cuando se fija la malla con grapas, pudiendo derivar en el síndrome de dolor abdominal (9).

Reparación laparoscópica extraperitoneal total o TEP

En este procedimiento se crea un espacio extraperitoneal mediante la insuflación de un balón, de modo que se aumenta el espacio de trabajo sin necesidad de acceder a la cavidad abdominal. Al identificar el saco herniario, se efectúa el cierre del defecto y se coloca una malla de mayor tamaño para cubrirlo. Finalmente se fija la malla a la pared abdominal. La principal ventaja al no acceder a la cavidad abdominal es la prevención de formación de futuras adherencias. Las desventajas de esta técnica radican en los elevados costos del balón, y la curva de aprendizaje. En efecto, esta técnica requiere de más tiempo y destreza. Además, solo se puede usar en los casos en los que los defectos se encuentren por debajo de la línea arqueada (9).

Técnica de incisión única extraperitoneal total

Es una variante de TEP (7). Se realiza colocando un único puerto. Asimismo, al momento de incidir a niveles supraumbilical se sitúa un expansor roma por detrás del recto abdominal y en dirección a la sínfisis pubiana. En consecuencia, se crea un túnel similar al efecto que se crea con el “balón” de procedimiento extraperitoneal clásico. Acto seguido se coloca el puerto con el dispositivo de puerto único tipo Triport, se insufla la cavidad con CO₂ y se coloca el laparoscopio en el puerto de 10 mm y los dos instrumentos de disección rectos en los otros dos puertos de 5 mm (20).

Discusión

La hernia de Spiegel, se considera una de las hernias ventrales primarias con reportes de incidencia que van desde el 0,5 % al 1-2 % (11,22). Se detalla aproximadamente 1000 casos en todo el mundo (18,20). Puede considerarse una patología infradiagnosticada (23). En efecto, la mayor parte de las hernias son asintomáticas, dadas las características anatómicas de la pared abdominal con grasa subcutánea que puede enmascarar la hernia. Además, la fascia del oblicuo interno permanece intacta (24). En reportes como el de Wasingya et al. se detalló que incluso el 90 % de los casos se consideran asintomáticos (25). En el estudio de Rayman se evidenció el gran número de casos detallados como hallazgos incidentales durante otros procedimientos. En particular, el 44% de hernias de Spiegel que se operaron en el Hospital Ashood fue por hallazgos evidenciados en una cirugía de hernia inguinal (26).

El predominio en las mujeres se corrobora con reportes que van desde el 1,18:1 hasta 2:1 como en el Lucien et al (25). Se ha hipotetizado que el predominio se vincula a procesos como el embarazo que terminan debilitando la pared abdominal(9). Estudios de caso como el de Águila, en Bolivia, describen el cuadro clínico característico: una mujer de entre 40-60 años, con un dolor leve de tipo punzante en la región del flanco izquierdo, con antecedente de 5 gestas previas, reflejando también la importancia de los factores de riesgo, en este caso el embarazo. La resolución de este caso fue mediante abordaje abierto, contrastando con la tendencia actual que hacía procedimientos mínimamente invasivos (27).

Pese a que el predominio de casos se encuentra en los adultos, se han descrito casos en niños con alrededor de 50 casos a nivel mundial (28). Martínez & Anton describieron el caso de un niño de 3 años con una masa en hemiabdomen derecho evanescente y sin dolor, en la ecografía se confirmó hernia de Spiegel (28). No debe descartarse este tipo de hernia, pese a la baja incidencia en esta población. Incluso se ha propuesto un nuevo síndrome caracterizado por Patoulias et al, en el que se presenta la hernia de Spiegel, ausencia de canal inguinal y de gubernáculo (29).

El estudio de Donovan et al. realizado de manera prospectiva desde 2009 hasta 2019 incluyó 77 procedimientos, los pacientes se asignaron 37 para TEP y 40 para TAPP, no mostraron diferencias significativas en readmisiones, reoperación o recurrencia en ambos grupos. El beneficio del TEP fue 2 días menos de hospitalización y menos uso

de narcóticos para el dolor (30). En el estudio de Rayman et al. se pretendió demostrar que el TAPP vía laparoscópica o robótica representa una vía segura de abordar la hernia de Spiegel. Desde 2015 al 2020 se han realizado 16 procedimientos, 13 laparoscópicos y 3 robóticos, el 44 % de los pacientes tenían una hernia inguinal concomitante, las complicaciones inmediatas fueron 2 seromas y 1 hematoma en el sitio del puerto, sin complicaciones durante el seguimiento de 17 meses. Al seguimiento también se consultó acerca del dolor en el que a los 17 meses la media fue de 0,5/10 en la escala visual análoga. En efecto, los autores de este estudio recomiendan TAPP ya que además de permitir visualizar toda la cavidad abdominal permite corregir otros defectos de la pared como hernias inguinales en el mismo tiempo quirúrgico (26).

Los hallazgos previamente mencionados también fueron reforzados por Rankin et al. que reportaron 33 intervenciones TAPP, como complicaciones se presentaron 2 pacientes con seromas y 1 hematoma, sin recurrencias y con buenos resultados a 32 meses de seguimiento (31). La revisión sistemática de Barnes evidenció que no se observaron beneficios estadísticamente significativos entre una técnica laparoscópica u otra, solo en un estudio se evidenció complicaciones con el IPOM. Demostró que el procedimiento realizado con más frecuencia es el IPOM, seguido del TAPP. Destaca también que no se ha sustentado evidencia de buena calidad (32). El TEP se efectúa dentro del espacio preperitoneal de modo que evita cualquier complicación de trabajar intraabdominal. Representa una de las técnicas menos reportadas ya que se requiere experticia para realizarla (9). Se sugiere realizar una disección y división de la línea arqueada de modo que se crea un espacio lateral adecuado, con este espacio se puede colocar una malla de polipropileno o poliéster que cuesta mucho menos que una malla compuesta. Este manejo no resulta difícil y se ha realizado de manera exitosa con una sola incisión. En particular, Tran et al, reportaron un hematoma que requirió incisión y drenaje. Además, no se han reportado recurrencias en un seguimiento de 18 meses (21). En definitiva, la cantidad y calidad de estudios no se considera adecuada para emitir una recomendación con un alto grado de significancia acerca de la técnica laparoscópica más adecuada.

Conclusiones

La hernia de Spiegel se considera una entidad poco conocida e incluso infradiagnosticada sustentando las condiciones anatómicas propias de la pared abdominal y del defecto. En efecto, se sostiene un alto riesgo de complicaciones como el encarcelamiento y la estrangulación, hasta 5 veces mayor en comparación con hernias más frecuentes como la inguinal. Las indicaciones en cuanto al diagnóstico resultan claras, en particular el ultrasonido se considera el método que nos permite una clara visualización del saco y de su contenido. En cuanto al tratamiento se ha sustentado el cierre del defecto y el uso de malla. No existe evidencia clara para recomendar una técnica laparoscópica sobre otra, por ende, es necesario estudios de mayor calidad.

Recomendaciones

Se recomienda realizar mayor investigación biomédica que destaque el reporte detallado de síntomas, signos, resultados de estudios auxiliares, tratamiento, complicaciones del tratamiento y seguimiento de pacientes con hernia de Spiegel. En particular esta patología poco frecuente, requiere un manejo con base en un marco esquematizado considerando protocolos, recomendaciones y consensos con evidencia significativa.

ABREVIATURAS

IPOM: Reparación laparoscópica intraabdominal con superposición de malla; TAPP: Reparación laparoscópica transabdominal preperitoneal; TEP: Reparación laparoscópica extraperitoneal; SIL-TEP :Técnica de incisión única extraperitoneal total.

CONTRIBUCIÓN DE LOS AUTORES

MF, LI: Concepción y diseño del trabajo, redacción del manuscrito, revisión crítica del manuscrito, aprobación de su versión final.

INFORMACIÓN DE LOS AUTORES

Iván Patricio Loaiza Merino. Doctor en medicina y cirugía. Especialista en cirugía General. Magister en gerencia de servicios de salud. Actualmente en área de

investigación de la Universidad Técnica del Ambato, Ambato-Ecuador. ORCID: <https://orcid.org/0000-0002-8413-2793>

Alicia Mishelle Farinango Rodríguez. Estudiante de Medicina de la Universidad Técnica de Ambato. Ambato. Ecuador ORCID: <https://orcid.org/0000-0002-3118-7993>

DISPONIBILIDAD DE DATOS Y MATERIALES

Se utilizaron recursos bibliográficos de uso libre y limitado. La información recolectada está disponible bajo requisición al autor principal.

FINANCIAMIENTO

Se trabajó con recursos propios de los autores.

CONFLICTOS DE INTERESES

Los autores reportaron no tener ningún conflicto de interés, personal, financiero, intelectual, económico y de interés corporativo.

AGRADECIMIENTO

Agradezco a las personas que hicieron posible la realización de este artículo en particular al Doctor Especialista Iván Loaiza Merino por brindar su tiempo, sugerencias y sus buenos consejos. Además del apoyo incondicional de mis padres y hermanos.

REFERENCIAS

1. Fadista, J., Skotte, L., Karjalainen, J., Abner, E., Sørensen, E., Ullum, H., Werge, T., Werge, T., Hougaard, D. M., Børglum, A. D., Nordentoft, M., Mortensen, P. B., Esko, T., Milani, L., Palotie, A., Daly, M., Melbye, M., Feenstra, B., & Geller, F. (2022). Comprehensive genome-wide association study of different forms of hernia identifies more than 80 associated loci. *Nature Communications*, 13(1). <https://doi.org/10.1038/s41467-022-30921-4>
2. David C. Overview of abdominal wall hernias in adults. (2022). www.uptodate.com/contents/overview-of-abdominal-wall-hernias-inadults/print?search=ABDOMINALWALLHERNIAS&source=search_r1/39OfficialreprintfromUpToDatewww.uptodate.com
3. Morales J. Tratado de cirugía General. 3era Ed. Ciudad de México. Manual moderno. 2017
4. Tratado de Cirugía de Sabiston: Fundamentos biológicos de la práctica

- quirúrgica moderna. 20 ed. Madrid, España: Elsevier 2018.
5. Mike K Liang, Shinil K(2022). Spigelian Hernias. www.uptodate.com/contents/spigelianhernias/print?search=spigelianhernias&source=search_result&selectedTitle=1~9&usage_type=def... 1/24Officialrepr
intfromUpToDatewww.uptodate.com
 6. Scott, S., Dakin, D. G., & Bates, A. (n.d.). *The SAGES Manual of Hernia Surgery*.
 7. Tan, X. C., Nalavenkata, S., & Yunaev, M. (2017). Spigelian hernia and pitfalls of postoperative anticoagulation. *BMJ Case Reports*, 2017. <https://doi.org/10.1136/bcr-2017-222468>
 8. Ye, Z., Wang, MJ., Bai, LF. et al. Spigelian hernia in the right upper abdominal wall: a case report. *BMC Surg* **18**, 109 (2018). <https://doi.org/10.1186/s12893-018-0449-5>
 9. Goswami, A. G., Huda, F., Singh, K., Kumar, N., & Basu, S. (2022). Spigelian Hernia: Clinical Features and Management. www.intechopen.com
 10. Rankin, A., Kostusiak, M., & Sokker, A. (2019). Spigelian hernia: Case series and review of the literature. *Visceral Medicine*, 35(2), 133–136. <https://doi.org/10.1159/000494280>
 11. Kumar Arora, B. (2020). Open preperitoneal repair in a patient of large spigelian hernia. *International Journal of Case Reports and Images*, 11, 1. <https://doi.org/10.5348/101095z01ba2020cr>
 12. Tataru, T., Monma, H., Miyanaga, H., Kawashima, T., Kobayashi, I., Kinugasa, S., & Takase, S. (2021). A case of Spigelian hernia after laparoscopic incisional hernia repair. *Asian Journal of Endoscopic Surgery*, 14(4), 807–810. <https://doi.org/10.1111/ases.12941>
 13. Kropilak AD, Sawaya DE. Traumatic Spigelian Hernia in a Pediatric Patient Following a Bicycle Injury. *Am Surg*. 2022 Aug;88(8):1933-1935. doi: 10.1177/00031348221087354. Epub 2022 Apr 7. PMID: 35389281.
 14. Karkocha, D., Lech, G., Jankowski, M., & Słodkowski, M. (2019). Left sided Spigelian hernia with uncommon content of hernia sac. *Polish Journal of Surgery*, 91(3), 1–5. <https://doi.org/10.5604/01.3001.0013.1995>
 15. Lam, K., & Jayaweera, S. (2020). Rare case of an ovarian spigelian hernia in pregnancy. In *ANZ Journal of Surgery* (Vol. 90, Issues 7 –8, pp. 1513 –1514). Blackwell Publishing. <https://doi.org/10.1111/ans.15751>
 16. Igwe, P. O., & Ibrahim, N. A. (2018). Strangulated sliding spigelian hernia: A case report. *International Journal of Surgery Case Reports*, 53, 475–478. <https://doi.org/10.1016/j.ijscr.2018.10.043>
 17. Singh, R., Jayamanne, H., & Stephenson, B. M. (2020). Ipsilateral Spigelian hernias: Just an infrequent variant? *Annals of the Royal College of Surgeons of England*, 102(8), E190–E191. <https://doi.org/10.1308/RCSANN.2020.0094>
 18. Cui, T. Y. S., Law, T. T., Ng, L., & Wong, K. Y. (2021). Spigelian hernia: Our total extraperitoneal approach and a systematic review of the literature. *Asian Journal of Endoscopic Surgery*, 14(3), 529–539. <https://doi.org/10.1111/ases.12912>

19. Tan, X. C., Nalavenkata, S., & Yunaev, M. (2017). Spigelian hernia and pitfalls of postoperative anticoagulation. *BMJ Case Reports*, 2017. <https://doi.org/10.1136/bcr-2017-222468>
20. Dowdy, D. J., & Fisher, K. L. (2017). Sonographic Assessment of a Spigelian Hernia. *Journal of Diagnostic Medical Sonography*, 33(5), 434–438. <https://doi.org/10.1177/8756479317705295>
21. Tran, H., Tran, K., Zajkowska, M., Lam, V., & Hawthorne, W. J. (2015). Single-Incision laparoscopic repair of spigelian hernia. *Journal of the Society of Laparoendoscopic Surgeons*, 19(1). <https://doi.org/10.4293/JSLS.2015.001644>
22. Leone, P. J., & Girotra, M. (2020). Incarcerated Spigelian Hernia. *Clinical Gastroenterology and Hepatology*, 18(3), e34. <https://doi.org/10.1016/j.cgh.2018.11.015>
23. Dzib-Calan, E. A., Ortiz-Reyes, S. F., Morales-Pérez, J. I., Núñez-Vidales, R., Rodarte-Cajica, G., & Leal-Mérida, G. (2019). Laparoscopic Spigelian hernia repair with intraperitoneal onlay composite mesh and articulated fixing system. Two cases report. *Cirugia y Cirujanos (English Edition)*, 87(3), 353 –357. <https://doi.org/10.24875/CIRU.18000484>
24. Barbosa, B., Diogo, M. J., Prudente, C., & Casimiro, C. (n.d.). Spigelian Hernia. www.intechopen.com
25. Lucien, W., Sikakulya, F. K., Peter, K., & Vincent, A. (2019). Large Strangulated Spigelian Hernia: Management of an Uncommon Presentation of Abdominal Hernias in Central Uganda. *Case Reports in Surgery*, 2019, 1 –4. <https://doi.org/10.1155/2019/8474730>
26. Rayman, S., Yuori, M., Jacob, R., Ephraim, K., Mohammad, A., Lior, S., & David, H. (2021). Transabdominal preperitoneal (Tapp) for the treatment of spigelian hernias. *Journal of the Society of Laparoendoscopic Surgeons*, 25(2). <https://doi.org/10.4293/JSLS.2021.00024>
27. Vicente, M., & Gómez, Á. (2017). Casos Clínicos Hernia de spiegel, ¿un mito o una realidad?: nuestra primera experiencia, a propósito de un caso spiegel hernia, a myth or a reality?: our first experience, a purpose of a case. In *Rev Med La Paz* (Vol. 23, Issue 2).
28. Martínez González, C., González Antón, D., Cs, P., & Madrid, V. E. (n.d.). Hernia de Spiegel, una causa poco conocida de dolor abdominal. www.synapticpg.com/hs_fisiopatologia.html
29. Patoulias, I., Rahmani, E., & Patoulias, D. (2019). Congenital Spigelian hernia and ipsilateral cryptorchidism : a new syndrome? *FOLIA MEDICA CRACOVENSIA*, 4, 71–78. <https://doi.org/10.24425/fmc.2019.131381>
30. Donovan, K., Denham, M., Kuchta, K., Carbray, J. A., Ujiki, M., Linn, J., Denham, W., & Haggerty, S. (2021). Laparoscopic totally extraperitoneal and transabdominal preperitoneal approaches are equally effective for spigelian hernia repair. *Surgical Endoscopy*, 35(4), 1827–1833. <https://doi.org/10.1007/s00464-020-07582-9>

31. Rankin, A., Kostusiak, M., & Sokker, A. (2019). Spigelian hernia: Case series and review of the literature. *Visceral Medicine*, 35(2), 133–136. <https://doi.org/10.1159/000494280>
32. Barnes TG, McWhinnie DL. Laparoscopic Spigelian Hernia Repair: A Systematic Review. *Surg Laparosc Endosc Percutan Tech*. 2016 Aug;26(4):265-70. doi: 10.1097/SLE.0000000000000286. PMID: 27438174