UNIVERSIDAD TÉCNICA DE AMBATO

FACULTAD DE CIENCIAS DE LA SALUD

CARRERA DE TERAPIA FÍSICA

ANÁLISIS DE CASO CLÍNICO SOBRE:

“LESIÓN DEL PLEXO BRAQUIAL DERECHO EN EL NACIMIENTO”

Requisito previo para optar por el Título de Licenciado en Terapia Física

Autor: Lozada López, Santiago Isaías

Tutora: Dra. Muyulema Morales, Lourdes Jeannette, Esp.

Ambato – Ecuador

Enero, 2019

APROBACIÓN DEL TUTOR

En mi calidad de Tutora del Análisis De Caso Clínico sobre el tema:

"**LESIÓN DEL PLEXO BRAQUIAL DERECHO EN EL NACIMIENTO**" de Santiago Isaías Lozada López, estudiante de la Carrera de Terapia Física, considero que reúne los requisitos y méritos suficientes para ser sometido a la evaluación del jurado examinador designado por el H. Consejo Directivo de la Facultad Ciencias de la Salud.

Ambato, Junio del 2018

LA TUTORA

Dra. Muyulema Morales, Lourdes Jeannette, Esp.

AUTORÍA DEL TRABAJO DE GRADO

Los criterios emitidos en el Análisis del Caso Clínico sobre: "**LESIÓN DEL PLEXO BRAQUIAL DERECHO EN EL NACIMIENTO**", como también los contenidos, ideas, análisis, conclusiones y propuesta son de responsabilidad de mi persona, como autor de este trabajo de grado.

Ambato, Junio del 2018

EL AUTOR

Lozada López, Santiago Isaías

DERECHOS DE AUTOR

Autorizo a la Universidad Técnica de Ambato, para que haga de este Análisis de Caso Clínico o parte de este un documento disponible para su lectura, consulta y proceso de investigación.

Cedo los derechos en línea patrimoniales de mi Análisis de Caso Clínico con fines de difusión pública; además apruebo la reproducción de este Análisis de Caso Clínico, dentro de las regulaciones de la Universidad, siempre y cuando esta reproducción no suponga una ganancia económica y se realice respetando mis derechos de autor.

Ambato, Junio del 2018

EL AUTOR

Lozada López, Santiago Isaías

APROBACIÓN DEL TRIBUNAL EXAMINADOR

Los miembros del Tribunal Examinador aprueban el Análisis de Caso Clínico, sobre el tema **"LESIÓN DEL PLEXO BRAQUIAL DERECHO EN EL NACIMIENTO",** de Lozada López, Santiago Isaías, estudiante de la Carrera de Terapia Física.

Ambato, Enero 2019

Para constancia firman

PRESIDENTE/A	1er VOCAL	2do VOCAL

AGRADECIMIENTO

Primero agradezco a Dios por la vida,

A mis padres y a mi familia por la oportunidad, de ser quien soy; por siempre darme lo necesario y más allá de lo que han podido, para poder culminar mis metas,

A todos a quienes formaron parte de este proyecto y que de una u otra forma contribuyeron en este trabajo.

Santiago Lozada

DEDICATORIA

Dedico mi trabajo a mi hija, que ha sido el motor que me impulsa para crecer como persona y cada vez ser un mejor padre

A mi familia por el apoyo incondicional y las enseñanzas de vida que me han permitido ser un hombre de bien.

Santiago Lozada

ÍNDICE GENERAL

APROBACIÓN DEL TUTOR ii
AUTORÍA DEL TABAJO DE GRADO iii
DERECHOS DE AUTOR iv
APROBACIÓN DEL TRIBUNAL EXAMINADOR v
AGRADECIMIENTO vi
DEDICATORIA vii
RESUMEN xi
SUMMARY xii
INTRODUCCIÓN 1
1. TEMA: 16
2. OBJETIVOS 16
2.1. Objetivo general 16
2.2. Objetivos específicos: 16
3. RECOPILACIÓN Y DESCRIPCIÓN DE LAS FUENTES DE INFORMACIÓN DISPONIBLES Y NO DISPONIBLES 16
3.1. Descripción de las fuentes de información disponibles 16
3.2. Identificación y recopilación de la información no disponible 17
4. DESARROLLO 17
4.1. Descripción cronológica detallada del caso 17
4.2. Descripción de los factores de riesgo 22
4.2.1. Factores de riesgo biológicos maternos y fetales 22
4.2.2. Factores de riesgo ambientales relacionados con el parto 23
4.3. Análisis de los factores relacionados con los servicios de salud 24
4.3.1. Oportunidades en la solicitud de consulta 24
4.3.2. Acceso 25
4.3.3. Caracterización de la atención 25
4.3.4. Oportunidades en la remisión 25
4.3.5. Trámites administrativos 25
4.4. Identificación de los puntos críticos 26
4.4.1. Diagnóstico tardío de diabetes gestacional a la madre 26
4.4.2. Elección errónea del tipo de parto 26
4.4.3. Desconocimiento del nivel de lesión del plexo braquial 26
4.5. Caracterización de las oportunidades de mejora 27
5. PROPUESTA DE TRATAMIENTO ALTERNATIVO 28
5.1. Valoración fisioterapéutica 32

5.1.1. Signos motores 32
5.1.2. Signos sensitivos 32
5.1.3. Signos vegetativos 33
5.1.4. Reflejos 33
5.1.5. Movilidad de miembro superior derecho 34
5.1.6. Fuerza muscular: miembro superior derecho 34
5.1.8. Clasificación de la lesión del plexo braquial 36
5.2. Resultados de las valoraciones fisioterapéuticas 36
5.3. Plan de tratamiento fisioterapéutico 37
5.3.1. Objetivos sensitivos: Reeducar la sensibilidad 37
5.3.2. Objetivos articulares: Mejorar el rango de movimiento y longitud muscular y la estabilidad articular 38
5.3.3. Objetivos musculares: Estimular la musculatura denervada, reeducar y fortalecer la musculatura residual 41
5.3.4. Objetivos funcionales: Proveer integridad tegumentaria y educar la higiene y simetría postural 42
6. CONCLUSIONES 46
7. RECOMENDACIONES 46
8. APORTES 47
9. REFERENCIAS BIBLIOGRÁFICAS 48
10. ANEXOS 57

ÍNDICE DE TABLAS

Tabla 1. Caracterización de las oportunidades de mejora 27
Tabla 2. Puntuación Test de Daniel´s 35

ÍNDICE DE ILUSTRACIONES

Ilustración 1. Reconocimiento de texturas, Método Perfettti..... 38

Ilustración 2. Movilidad articular pasiva. 39

Ilustración 3. Ejercicios terapéuticos guiados 40

Ilustración 4. Vendaje Neuromuscular 41

Ilustración 5. Facilitación neuromuscular propioceptiva-Método Kabat 42

Ilustración 6. Protección del miembro 43

Ilustración 7. Reeducación postural..... 43

Ilustración 8. Férula termoplástica y vendaje protector..... 44

Ilustración 9. Entrenamiento de AVD. Técnica restrictiva 45

UNIVERSIDAD TÉCNICA DE AMBATO
FACULTAD DE CIENCIAS DE LA SALUD
CARRERA DE TERAPIA FÍSICA

"LESIÓN DE PLEXO BRAQUIAL DERECHO EN EL NACIMIENTO"

Autor: Lozada López, Santiago Isaías
Tutora: Dra. Muyulema Morales, Lourdes Jeannette, Esp.
Fecha: Junio, 2018

RESUMEN

El siguiente análisis de caso se trata de una lesión del plexo braquial derecho provocado en el nacimiento, de un paciente de sexo masculino, de 2 años de edad en la actualidad; la lesión produjo pérdida de la movilidad eh hipotonía del miembro, teniendo que ser inmovilizado por arrancamiento del plexo braquial, fractura de clavícula y depresión fetal grave, pasado el tiempo de inmovilización es remitido a fisioterapia; donde se planifica un tratamiento en base a ejercicios, estimulación sensitiva y masajes; transcurrido el año de tratamiento los resultados no son favorables por lo que el médico de cabecera propone una cirugía reconstructiva para mejorar la movilidad de hombro, codo y muñeca indicando que la mano no se recuperará. Actualmente el niño presenta ausencia de signos motores negativos para escápula, signos sensitivos alterados en codo, antebrazo, mano y dedos; disminución general de 10° en promedio de la amplitud articular del miembro superior derecho y una marcada reducción de la fuerza presentando grado 1 y 2 generalizado, por lo que según la clasificación de Dubousset (1997), el tipo de secuela en la mano a causa de lesión del plexo braquial, es grado IV más grave, con conservación del reflejo tricipital. Por lo que se plantea un programa de tratamiento fisioterapéutico en base a masajes, movilidad pasiva, ejercicios terapéuticos, electroestimulación, Facilitación Neuromuscular Propioceptiva, estimulación esteroceptiva, vendaje neuromuscular y entrenamiento de Actividades Básicas de la Vida Diaria.

PALABRAS CLAVES: LESIÓN, PLEXO BRAQUIAL, FRACTURA DE CLAVÍCULA, PARÁLISIS BRAQUIAL OBSTÉTRICA

AMBATO TECHNICAL UNIVERSITY
FACULTY OF HEALYH SCIENCES
PHYSICAL THERAPY CAREER

"BRAQUIAL PLEXUS INJURY RIGHT AT BIRTH"

Author: Lozada López, Santiago Isaías
Tutora: Dr. Muyulema Morales, Lourdes Jeannette, Esp.
Date: June, 2018

SUMMARY

The following case analysis is a lesion of the right brachial plexus caused at birth, of a male patient, currently 2 years of age; the lesion produced loss of mobility in hypotonia of the limb, having to be immobilized by tearing of the brachial plexus, fracture of the clavicle and severe fetal depression, after the immobilization time is remitted to physiotherapy; where a treatment is planned based on exercises, sensory stimulation and massages; After the year of treatment, the results are not favorable, so the GP proposes a reconstructive surgery to improve the mobility of the shoulder, elbow and wrist, indicating that the hand will not recover. Currently the child presents absence of negative motor signs for scapula, altered sensory signs in elbow, forearm, hand and fingers; general decrease of 10 ° in average of the joint width of the right upper limb and a marked reduction of the force presenting grade 1 and 2 generalized, so according to the classification of Dubousset (1997), the type of sequel in the hand to cause of brachial plexus injury, is grade IV more serious, with conservation of the triceps reflex. Therefore, a program of physiotherapy treatment based on massage, passive mobility, therapeutic exercises, electrostimulation, Proprioceptive Neuromuscular Facilitation, Steroceptive Stimulation, Neuromuscular Bandage and Basic Activities of Daily Life Training.

KEYWORDS: INJURY, BRACHIAL PLEXUS, CLAVICLE FRACTURE, OBSTETRIC BRACHIAL PALSY.

INTRODUCCIÓN

El siguiente análisis de caso se trata de una lesión del plexo braquial derecho provocado en el nacimiento, en un paciente de sexo masculino, de 2 años de edad en la actualidad; que durante el parto sufre una la lesión en el brazo derecho lo que le produjo pérdida de la movilidad eh hipotonía del miembro. En la casa asistencial donde fue su alumbramiento, fue atendido y después de realizar una serie de exámenes complementarios, llegan al diagnóstico de lesión del plexo braquial derecho asociado a una fractura de clavícula.

El niño, pasado el tiempo de inmovilización, le sugirieron fisioterapia; donde se planifica un tratamiento en base a ejercicios, estimulación sensitiva e hidroterapia; transcurrido el año de tratamiento los resultados no son favorables por lo que el médico tratante, propone una cirugía que mejorará el movimiento de hombro, codo y muñeca indica que la mano no va a volver a mover y este es intervenido quirúrgicamente. Actualmente el niño presenta ausencia de signos motores negativos para escápula, en los signos sensitivos, presenta alteraciones en codo, antebrazo, mano y dedos; disminución general de 10° en promedio de la amplitud articular del miembro superior derecho y una marcada reducción de la fuerza presentando grado 1 y 2 generalizado, por lo que según la clasificación de Dubousset (1997), el tipo de secuela en la mano a causa de lesión del plexo braquial, es grado IV más grave, con conservación del reflejo tricipital.

La investigación se desarrolló a través de una revisión bibliográfica y documental de información científica que fue obtenida a través de buscadores como Scielo, LILACS, RedAlyC, PEDro, PubMed, Medline, Google Scholar, donde se seleccionaron artículos científicos contemporáneos de relevancia y significancia científica el estudio tomando en cuenta la variable: lesiones de plexo braquial en el nacimiento.

La lesión de plexo braquial también llamada parálisis obstétrica de plexo braquial (POB) o parálisis de Erb-Duchenne que fue quién lo describió en 1872 (1); se define como una parálisis de tipo flácida del miembro afectado, originada en el momento del parto, por una tracción excesiva del plexo braquial (2); el mecanismo de lesión aún no es concluyente en relación a si, la causa es por las maniobras externas o por las fuerzas expulsivas del útero durante el parto. (3) (4)

Habitualmente se provoca una elongación de la cabeza y cuello del recién nacido hacia un lado a medida que los hombros se encuentran atravesando la vía del parto (5); provocando un desgarro de la vaina del nervio, donde en casos leves se presenta una compresión por hemorragia y edema, mientras que en casos graves se muestra una sección de nervios o arrancamiento de las raíces de la médula espinal. (6)

El embarazo, es un periodo desde la implantación del cigoto en el útero hasta el momento del parto; que dura aproximadamente 280 días o 40 semanas de gestación; donde se producen cambios fisiológicos, metabólicos y morfológicos en la mujer encaminados a proteger nutrir y permitir el desarrollo del feto. Este normalmente, se desarrolla sin tropiezos, efectuándose los controles médicos; con un cuidado de salud mínimo, sin poner en riesgo la seguridad del proceso; sin embargo, pueden presentarse probabilidades de tener complicaciones tanto en el embarazo, en el parto o después de este no solo en la madre sino también en el recién nacido; provocando lesiones, patologías y secuelas. (7)

Una de las categorizaciones más explicitas sobre los factores de riesgo que deben ser valorados al ingreso de la paciente gestante se encuentra descrito en el Manual Básico de Obstetricia y Ginecología del gobierno de España; clasificando al riesgo obstétrico de acuerdo a la probabilidad de presentar estados patológicos anormales que afecten la salud de la madre y del producto; diferenciando:

- Embarazo de bajo riesgo o tipo 0: no significa ausencia de riesgo, sino una menor probabilidad de que el feto y la madre enfermen, mueran o desarrollen secuelas en el embarazo, durante el parto y después de este. Por lo que no presentan ninguna de las condiciones que se describen en los riesgos I, II y III.
- Embrazo de riesgo medio o tipo I: donde la gestante presenta factores de riesgo de baja especificidad, aumentando la probabilidad de aparición de complicaciones; entre las condiciones se encuentran Anomalías pelvianas identificadas, Anemia leve o moderada, Baja estatura de la madre (< 150 cm), Cardiopatía tipo I y II, Condiciones socioeconómicas desfavorables, Control insuficiente de la gestación (< 4 visitas prenatales o 1 visita tras la semana 20 de gestación), Edad extrema (< 16 o >35 años), Embarazo gemelar, Edad gestacional incierta, Embrazo no deseado, Fumadora habitual, Esterilidad previa 2 años o más, Hemorragia en el I trimestre, Gestante con Rh-, FUM incierta, Incompatibilidad D (Rh), Incremento de peso excesivo o insuficiente (> 15Kg o < 5 Kg), Multiparidad (4 o más partos), Obesidad (IMC > 29 y < 40), Obesidad mórbida (IMC > 40), Infección urinaria baja o bacteriuria asintomática, Periodo intergenésico menor de 12 meses o mayor de 5 años, Presentación fetal anormal (no cefálico pasado las 32 semanas), Riesgo de crecimiento intrauterino retardado, Riesgo de ETS, Riesgo laboral, contacto con sustancias tóxicas, Sospecha de malformación fetal, Sospecha de macrosomía fetal (feto a término > 4 kg).
- Embarazo de alto riesgo o tipo II: la madre y el feto tienen una mayor probabilidad de enfermar, morir o padecer secuelas antes, durante o después del parto. Considerándose las Malformaciones uterinas incompetencia cervical, Anemia grave (Hb< 7,5g/dl), Pielonefritis, Patología médica materna asociada graves, Sospecha de crecimiento intrauterino retardado, Abuso de drogas, Alteraciones del líquido amniótico, APP (amenaza de parto prematuro,

Cardiopatías grado III y IV, Diabetes gestacional, Diabetes Mellitus tipo I, Endocrinopatías (tiroidea, suprarrenal, hipotalámica), Hemorragia en el II y III trimestre, Hidramnios u oligoamnios, Historia obstétrica desfavorable (abortos, prematuros, partos distócicos, deficiencia mental o sensorial obstétrica), Infección materna, HTA crónica, Preclampsia, Sospecha de malformación fetal, presentación anómala (constatada luego de las 38 semanas).

- Embarazo de muy alto riesgo o tipo III: inminente probabilidad materno-fetal de secuelas o muerte, durante el embarazo y parto; sino se toman las medidas oportunas. Considerándose la Amenaza de parto prematuro (antes de las 37 semanas), Malformación fetal confirmada, Muerte fetal anteparto, Placenta previa, Patología materna asociada grave, Retardo de crecimiento intrauterino, Rotura prematura de membranas, Embarazo prolongado (> 42 semanas), HTA grave, VIH, SIDA (con o sin tratamiento). (8)

El parto, es el proceso de culminación del embarazo, donde el bebé y la placenta salen del útero materno, inicialmente el trabajo de parto comienza con una contractura en el miometrio de baja intensidad, continuando con una serie de contracciones uterinas reglares, que van aumentando en intensidad y frecuencia; y, finalmente la presencia de cambios fisiológicos en el cuello uterino que resultan en el borramiento y dilatación del cérvix. (7) (9)

En función a la edad gestacional fetal, puede clasificarse por prematuro de las 28 a las 36,6 semanas; parto a término de las 3 a 40,6 semanas y parto postérmino mayor a 42 semanas; además que este según el tipo de trabajo de parto se lo puede definir como: espontáneo, cuando se presenta con un comienzo instintivo y se mantiene hasta el alumbramiento, nacimiento de bajo riesgo, en posición cefálica entre las 37 a 42 semanas; e inducido, cuando el parto tiene un inicio artificial mediante el uso de medicamentos o maniobras con capacidad contráctil. (7) (8)

Fisiológicamente el trabajo de parto se desarrolla en tres periodos:

- Dilatación: se divide en dos fases, que se inician con una serie de contracciones de baja intensidad, irregulares y escasas, provocando una dilatación del cérvix hasta su borramiento (4cm, centrado y blando) denominada fase de latencia, que dan paso al parto o fase activa; con una velocidad de 1,2 cm/h en nulíparas y de 1,2 a 1,5 cm/h en multíparas, siendo indispensable el control del estado materno, fetal y la dinámica uterina. Para mantener la progresión de este, sin complicaciones se debe tomar en cuenta el estudio clínico de la pelvis materna, la dilatación cervical, la posición de la cabeza fetal y la altura de la presentación en relación a los planos Hodge, ya que aquí se completa la dilatación uterina y da paso a la expulsión del feto.
- Expulsión: luego de la dilatación completa inicia el encajamiento de la cabeza del bebé en el estrecho superior de la pelvis, para descender por el canal del parto a una velocidad de 3,3cm/h en multíparas y de 6,6 cm/h en nulíparas; finalmente con la cabeza de la bebé bien encajada en las espinas, la madre en posición semisentada y guiada por los tiempos señalados, inicia la expulsión a través del pujo, lo que debe durar no más de 90´ en nulíparas y 60´en multíparas. En este periodo se debe extremar el control de la actividad uterina y bienestar fetal, por la posibilidad de presentarse episodios agudos de hipoxia fetal, aumento de la presión intracraneal desencadenando lesiones y patologías funiculares; comprometiendo el intercambio materno-fetal.
- Alumbramiento: comprende la fase desde la salida del feto hasta la expulsión de la placenta y membranas fetales; donde desaparecen las contracciones clínicas dolorosas, aunque el útero, continúa contrayéndose para desprender y expulsar la placenta sin causar hemorragia. (8) (9)

La elección del tipo de parto, depende en gran medida, de las condiciones en las que llega la gestante y la presencia de factores de riesgo. Donde la primera elección será el parto vaginal o natural; mientras que si se presentan

algunas situaciones o condiciones será indicada una cesárea; entre ellas: paciente con VIH, cesáreas previas, situación transversa, distocia de la presentación pélvica, placenta previa parcial o total, antecedentes de cirugía uterina, cardiopatía tipo III y IV, estado fetal inestable, hidrocefalia fetal, malformaciones fetales que no permiten un parto vaginal, embarazo gemelar (primer gemelo no está en presentación cefálica), herpes genital, tumos que obstruya el canal del parto, cerclaje vía abdominal, desprendimiento prematuro de placenta normoinserta, mal posición fetal, parto prematuro (peso fetal menor a 1500 gr.), edad gestacional (sobre las 39 semanas). (11)

Durante el parto se generan una gran cantidad de fuerzas mecánicas sobre el feto, especialmente de compresión y tracción, pudiendo causar en el recién nacido diversas lesiones. El trauma obstétrico o de parto, puede producirse antes del nacimiento, durante el parto y durante las maniobras de reanimación, las que a su vez pueden ser evitables e inevitables; constituyéndose como indicadores de calidad del servicio perinatal. (12)

Las lesiones tienen una relación directa con dos factores, una las fuerzas que actúan y la segunda es el grado de fragilidad del feto. Las fuerzas de contracción, compresión, rotación y tracción en ocasiones se suman a las causadas por instrumentos o maniobras en las fases de expulsión especialmente; provocando lesiones directas; considerando que el empleo adecuado de las mismas también disminuye la incidencia de asfixia fetal. (12)

En cuanto a las características fetales, aumentan el riesgo de un trauma obstétrico; el nivel de madurez, el tamaño y la presentación durante el parto; provocando que las fuerzas externas que actúan durante el parto. La asociación de estos dos factores provoca lesiones que muchas veces son superficiales, pero otras pueden llegar a ser secuelas permanentes; en la cabeza y cuello, nervioso, huesos, intraabdominales y en tejidos blandos. (12)

Las situaciones que aumentan el riesgo de trauma de parto y que pueden interactuar entre ellas son:

- Maternas: primiparidad, talla baja, anomalías pélvicas.
- Del parto: parto prolongado o extremadamente rápido, oligoamnios, presentación anómala, mal posición fetal, distocia de hombros, parto instrumental.
- Del feto: gran prematuridad, bajo peso, macrosomía, macrocefalia y anomalías fetales. (12)

Uno de los traumas de parto que afecta los nervios periféricos es la parálisis de plexo braquial, considerada como una plexopatía y constituye uno de los traumatismos obstétricos más importantes. Siendo una lesión localizada, que puede comprometer las raíces nerviosas desde C3 a T1, provocado por una hiperextensión del cuello al tirar de la cabeza, cuello, brazo o tronco en la fase de expulsión, asociado a partos en presentación de nalgas, distocia de hombros, en niños macrosómicos e hipotónicos y ocurren con mayor frecuencia en partos vaginales, inducidos e instrumentales en relación a los espontáneos. (1) (6)

Epidemiológicamente los traumas de parto a nivel mundial han disminuido por los avances tecnológicos y la aplicación de guías para mejorar la practica obstétrica, encontrándose una mortalidad de 2,8/1000 nacidos en EEUU y en otros países entre el 2 y 7/1000 nacidos vivos. (12)

Uno de los traumas en el parto más frecuentes, es la parálisis de plexo braquial con una incidencia global de 0,2 al 4% de nacidos vivos, pero se encuentran datos que varían desde 0,1 a 6,3 por cada 1000 nacidos vivos; el 95% de los casos de PBO; y una prevalencia de 1-2% con tasas más elevadas en países subdesarrollados según la Organización Mundial de la Salud (OMS); la presentación más habitual es de forma unilateral, con mayor frecuencia en el lado derecho. (1) (2) (3) (6)

Atendiendo a las causas, es más frecuente en partos vaginales que en cesáreas, por la presentación, el PBO es más común en presentación cefálica entre el 94% al 97% de los casos, nalgas un el 1% al 2% de los nacimientos. Se asocia además al peso del feto, refiriendo una incidencia por distocia de hombros de 0,6% al 1,4% en recién nacidos con peso de 2550g a 4000g, y de una 5% al 9% en neonatos con peso entre 4000g y 4500g. (13)

Se considera además que las madres con diabetes gestacional, con un mayor índice de masa corporal aumentan el riesgo de distocia de hombros en un 67% (13)

Los datos a nivel de Latinoamérica, tiene un comportamiento similar, la Organización Panamericana de la Salud reporta una incidencia de 4 por cada 1000 nacidos vivos, que varía en países como Venezuela con un 3,5, en Chile de 6,5 y 3,4 a 5,8 en México por cada 1000 nacidos vivos. (7) (8) (9)

En el Ecuador, se producen alrededor de 300.000 nacimientos en el año, de los cuales el 15% de las mujeres gestantes han experimentado alguna complicación que amenaza su vida o las del feto durante el embarazo y el parto. (8) Según reportes del Ministerio de Salud Pública (MSP), existe una incidencia de PBO de 2,5 por cada 1000 nacidos vivos, revelando lesiones asociadas como fractura de clavícula, cefalohematoma; asociados a recién nacidos con un peso mayor al promedio. (10)

El plexo braquial está formado por un grupo de raíces nerviosas que proceden de la región cervical baja: C4, C5, C6, C7 y T1. (2) EL PBO, se clasifica en tres tipos según la ubicación de la lesión: superior o de Erb-Duchenne, que compromete a las raíces de C5 - C6, que representa la lesión más frecuente; y en ocasiones compromete la raíz de C7, denominándose parálisis de Erb-Duchenne extendida; inferior o de Dejerine-Klumpke que involucra a las ramas C8-T1; y el menos frecuente, el patrón global o total, donde se ve afectado todo el plexo de C5 a T1. (2) (6) (3) (4)

La lesión puede abarcar desde uno hasta todos los nervios del plexo braquial, las que a su vez pueden comprometer ciertas partes de los nervios hasta su totalidad, y se subdivide en tres tipos, por:

- Tracción, donde no hay pérdida de la continuidad, provocando una elongación que al cicatrizar se forma una fibrosis intraneural, considerado también neuropraxia o axonometsis; lo que dependiendo de la intensidad según Sunderland se presentan IV grados; de estos el grado I y II se recuperan de forma espontánea; mientras que el grado III la recuperación es más lenta y el grado IV se considera ya como ruptura.
- Ruptura, existe una pérdida de la continuidad del nervio o neurometsis, su curación se forma a través de un puente fibroso cicatrizal que no conduce el impulso nervioso; correspondiendo al grado V de Sunderland; siendo necesario reconstrucción con injertos nerviosos.
- Avulsión, comprende un arrancamiento de las raíces nerviosas ubicado de forma preganglionar, y su reconstrucción es a través de neurotización o transferencias nerviosas; lesión más severa. (4) (3) (1)

La PBO presenta diferentes manifestaciones de acuerdo al nivel y comprometimiento de las raíces nerviosas; relacionado con la presentación del parto; generalmente la postura de la extremidad superior sugiere el nivel de lesión, y el niño suele mantenerse mirando hacia el lado contrario a la lesión.

En lesiones, que afectan a las raíces C5 - C6 y en ocasiones C7, o parálisis de Erb; los músculos afectados son los rotadores externos, abductores de hombro, flexores de codo, supinadores de antebrazo y extensores de muñeca; por lo que el miembro se presenta con el hombro en posición de aducción y una rotación interna, el codo extendido y el antebrazo en pronación, la muñeca, conocida como “propina de mesero”. Provocado por

un bloqueo anterior de hombro y una inclinación lateral de la columna vertebral en sentido contrario. (3) (4) (6)

En la parálisis distal o de Déjrine-Kluoke, donde se ven afectadas las raíces C8 y T1; comprometiendo los músculos flexores de muñeca y dedos, además de los músculos intrínsecos de la mano adoptando la posición "mano en garra"; esta lesión se genera a partir de una flexión lateral de la columna cervical, combinado con una tracción de la cabeza. (3) (4) (6)

La parálisis total, donde se comprometen a raíces desde C5 a T1, es la segunda más frecuente y la de peor pronóstico; afecta a la extremidad presentándola flácida, sin actividad motora. Además si existe alteración en la respiración abdominal o diafragmática, se atribuye a un daño en la raíz C3 y C4 que dan origen al nervio frénico. (3) (4)

Si se presenta, una ptosis palpebral, miosis, anhidrosis y aparece enoftalmia índica Síndrome de Horner, afectadas así las raíces de C8 y T1. Además, se debe valorar si existe otras lesiones asociadas, si la escápula no se aproxima a la línea media sugiere lesión de la raíz C5 y si se encuentra alada índica lesión de la raíz C5-C6 y C7. (3) (4) (6)

Los traumas obstétricos suceden durante el trabajo de parto, el parto o las maniobras por acción u omisión; afectando a la madre y al niño, y dependiendo de la gravedad del traumatismo pueden llevar a una lesión permanente, discapacidad y hasta la muerte de la madre y recién nacido. (11)

En cuanto a los factores asociados con el feto, la evidencia científica, refiere que el peso, es el principal factor de riesgo asociado a la parálisis de plexo braquial; aunque no existe un criterio unificado de elección de cesárea en relación a un peso exacto del feto, se puede elegir sobre el percentil 90 de la curva de crecimiento de la población, pesos mayores a 4000g, o en rangos de 500 a 1000g encima de la media, que comúnmente se presentan en madres con diabetes gestacional. (1) (3) (6)

La diabetes gestacional, como causante de PBO tiene una prevalencia de 1,7% a 11,6% y se asocia a una alta tasa de morbilidad tanto para la madre como para el recién nacido; en la madre aumentando el riesgo de preclamsia, diabetes mellitus tipo 2, hipertensión, obesidad y síndrome metabólico; mientras que al feto la diabetes promueve un excesivo crecimiento fetal, dando lugar a fetos macrosómicos y mayor riesgo de distocia de hombros, lesión del plexo braquial y asfixia perinatal. (12) (13)

Así el alto peso del feto o macrosomía fetal; se transforma en un indicador de elección de cesárea; esta condición se presenta comúnmente en fetos de mujeres con diabetes gestacional; y como resultado, se aprecia un crecimiento disparejo de los órganos isulinosensibles, una diferencia entre la circunferencia de hombros y circunferencia de cabeza mayor a 4 y 7 cm; y un aumento en el índice PB (pelvis materna)/ CC (cabeza fetal), dificultando el trabajo de parto y contribuyendo al aumento del índice de asfixia perinatal y lesiones traumáticas en el neonato. (6) (3) (14)

La distocia del hombro, es considerado como el fallo en la salida de los hombros del bebé luego de la salida de la cabeza, con maniobras habituales; sugiere la utilización de maniobras obstétricas para la extracción de los hombros del feto y desimpactar la cintura escapular; durante un parto vaginal en presentación cefálica; atribuido a que en la macrosomía que desarrolla él bebé por su madre diabética, los tejidos blandos se afectan ya que son sensibles a la insulina, traduciéndose en una desproporción entre el diámetro de la pelvis materna y el diámetro fetal (circunferencia abdominal y diámetro biacromial) y tiene una ocurrencia de 0,37% al 14,6% en madres no diabéticas, y un 23% a 50% en mujeres con diabetes gestacional. (13) (15) Además, la distocia puede causar en el neonato aumento del riesgo de hipoglucemia, hiperbilirrubinemia, hipocalcemia, dificultad respiratoria, además de causar apoplejías, fracturas de húmero y clavícula, alteraciones de nervios periféricos del plexo cervical o braquial, parálisis facial, y hasta la muerte del bebé; mientras, que en la madre la distocia es causante de

hemorragias, laceraciones, desgarros graves, atonía uterina e infecciones. (12) (13) (6) (3)

Los traumas obstétricos y entre ellos el PBO, puede presentarse además por pelvis estrechas o planas no diagnósticas de la madre, madres menores de 20 año y mayores de 30 años, primipariedad, el feto grande no pesquisado en las maniobras de Leopold, condiciones de obesidad de la madre, partos prolongados, partos vaginales instrumentados (fórceps, espátulas u vacumm) o por los dedos del operador quién ejerce una compresión en las raíces nerviosas. (1) (6) (3)

El diagnóstico de una plexopatía, se realizan a través del análisis de signos clínicos y radiológicos que orientan a determinar el nivel de la lesión y los compromisos neurológicos del tipo de lesión, el grado de severidad; la determinación de las posibilidades de cirugía y establecimiento de un pronóstico. Además contribuye a un diagnóstico diferencial de lesiones que pueden confundirse con lesión del plexo braquial como torticolis congénita, luxación de hombro, fractura de costilla, clavícula o húmero. (3)

Los estudios por imagen que se utilizan comúnmente son las radiografías simples (Rx) de columna vertebral, hombro, tórax y brazo; melografía cervical, tomografía axial computarizada (TAC) y resonancia magnética (RM); mientras que los exámenes neurofisiológicos complementarios para determinar el nivel funcional de la lesión, la severidad de los daños nerviosos y detección de los signos de reinervación son la velocidad de conducción nerviosa motora y sensitiva, electromiografía (EMG), y potenciales evocados (PESS). (16) (15)

El primer examen electivo es la mieloresonanacia magnética que con una confiabilidad del 90% de los casos, contribuye a la detección de lesiones de las vías largas nerviosas y mielomeningocele externo. (3) (17) Mientras que, para el seguimiento de las lesiones, especialmente las inestabilidades de hombro, la ecografía es una elección que va aumentando su popularidad, por

reducir el riesgo a exposición a radiación ionizante como en la TAC y una baja disponibilidad y necesidad de sedación como en la RM. (2) (3) (17)

En todos los casos el tratamiento inicial es conservador, con fisioterapia donde el objetivo es mantener el rango de movimiento de las articulaciones implicadas y conservar la flexibilidad muscular a través de estiramientos; mientras que la cirugía está reservada para los casos en los que no se logra la recuperación completa luego de un tiempo razonable.

El tratamiento debe iniciar en el momento en que es diagnosticado el PBO, se realizan masajes y ejercicios pasivos, para activar las articulaciones del miembro superior; además de aplicar técnicas de estimulación para desarrollar patrones cerebrales normales; se utilizan férulas correctoras de las deformidades en pronación o antebrazo, durante las primeras 3 semanas de postoperatorios. (16)

Es recomendable la aplicación de estimulación eléctrica como galvanización con la impulsoterapia para evitar la atrofia muscular, mejorar la circulación sanguínea y estimular la regeneración nerviosa. (16) Además del cuidado de la piel e higiene postural en la ejecución de las actividades cotidianas. (18)

Dada la recuperación espontánea de la parálisis entre los 3 a 6 meses del nacido, la indicación de la reparación nerviosa a través de cirugía es percibida como una intervención tardía. En este sentido si en la evolución natural de la lesión se mantiene una falta de contracción muscular a los 3 meses, se pronostica la necesidad de una cirugía, planteando una intervención siempre después de los 4 meses de vida y nunca después del año; pudiendo realizar una neurólisis, neurorrafias termino terminal, injertos nerviosos y transferencias de nervios. (13) (1)

Pasado este periodo, donde no existen señales de recuperación funcional o regeneración nerviosa es elegible la cirugía reconstructiva secundaria, se encuentra indicada en casos de niños entre 2 a 3 años, que no presentan mejoría ni recuperación. Además, se debe complementar con una serie de procederes reconstructivos de tejidos blandos afectados por la lesión de

plexo braquial, entre ellos las transferencias musculares, tenodesis, osteotomías y artrodesis. (1) (16) (19)

El pronóstico depende de la gravedad y de la extensión de la lesión de las raíces nerviosas, del 66% al 92% de los niños muestran una recuperación espontánea, restableciéndose sus funciones entre las 6 a 8 semanas de vida, demostrando poco déficit, especialmente los que presentan parálisis de Erb; mientras otros quedan con parálisis totales; presentando alteraciones motoras y de la sensibilidad acompañado de deformidades osteoarticulares del miembro afectado. (2) (6) (20)

La mayoría de las PBO son transitorias, los niños que han presentado una recuperación de la fuerza en contra de la gravedad de los músculos inervados por el tronco superior antes de los 2 meses de edad, que alcanzarán una recuperación total del plexo entre los 12 a 24 meses siguientes, sin presentar secuelas importantes; en los bebés donde la fuerza del bíceps no se recuperan hasta los 6 meses de vida, es recomendable la reconstrucción quirúrgica del plexo para obtener un mejor resultado y menores secuelas. (3)

La evolución de la lesión y su pronóstico depende en gran manera de la extensión de la lesión, si existiera una ruptura axonal total no se presentará una regeneración nerviosa, mientras que si es una lesión parcial el tiempo máximo de recuperación oscila entre el 1 y 18 meses de nacido. (3)

Las secuelas que se encuentran en parálisis parciales y totales son:

- Contracturas musculares, especialmente de deltoides y redondo mayor que impiden la funcionalidad adecuada de hombro para su abducción, mientras que si se afecta el bíceps y tríceps interfiere con la flexión de codo.
- Trastornos del crecimiento, por la existencia de una atrofia global causada por la denervación, la longitud del brazo se afecta, dando un aspecto de brazo más pequeño.

- Limitación de la amplitud articular, por un desequilibrio muscular, una retracción de la musculatura a causa de la inmovilidad y posturas mantenidas del miembro afectado, pudiendo llegar a una subluxación de hombro.
- Limitaciones funcionales y retraso psicomotor, por los movimientos compensatorios y posturas adoptadas por la lesión, se presentan asimetrías en el tronco, dolor; que impiden el desarrollo psicomotor normal del niño.
- Secuelas paralíticas, la imposibilidad de realizar un movimiento y además de desarrollar una compensación que facilite la función perdida, se puede generar, por pérdida de la rotación de hombro y la flexión de codo, afectado de manera importante a las funcionalidad e independencia del niño. (21)

Según Dubousset (1997), clasificó a las secuelas de la mano por lesión de plexo braquial en 4 tipos según su gravedad:

- Tipo I, Mano normal parece sufrir las consecuencias de una parálisis del hombro y codo. Esta mano nunca llega a ser dominante.
- Tipo II, Mano normal, desde un punto de vista pasivo y activo, pero su eficiencia es inadecuada, no hay trastorno sensitivo.
- Tipo III, Se asocia a secuela motriz del tipo de la parálisis y posición "viciosa", trastornos sensitivos más o menos marcados en el 50% de los casos (táctil, dolorosa y térmica, estereognosia) y trastornos tróficos (piel roja, rugosa; con uñas quebradizas, frías, cianóticas y mucha sudoración); las secuelas motrices son de todo tipo, mano más pequeña.
- Tipo IV, es la más grave; mano insensible, inerte, con importantes trastornos tróficos, gran trastorno funcional al que se le añade un trastorno estético. Si el tríceps es funcional puede servir de ayuda a la mano sana. (21)

ANÁLISIS DE CASO CLÍNICO

1. TEMA:

"LESIÓN DEL PLEXO BRAQUIAL DERECHO EN EL NACIMIENTO"

2. OBJETIVOS

2.1. Objetivo general

- Analizar el caso clínico de un paciente con lesión del plexo braquial derecho en el nacimiento, realizando una descripción del cuadro clínico y planteando el tratamiento alternativo para mejorar la calidad de vida del paciente

2.2. Objetivos específicos:

- Determinar los eventos clínicos de forma cronológica según la evolución del paciente.
- Identificar los factores de riesgo y puntos críticos relevantes en la evolución de un paciente con lesión del plexo braquial.
- Diseñar un plan de tratamiento fisioterapéutico alternativo en base al estado actual del paciente.

3. RECOPILACIÓN Y DESCRIPCIÓN DE LAS FUENTES DE INFORMACIÓN DISPONIBLES Y NO DISPONIBLES

3.1. Descripción de las fuentes de información disponibles

La información necesaria para el desarrollo del caso clínico, fue recolectada de fuentes secundarias confiables.

- Historia Clínica: este documento fue obtenido del Hospital General de Latacunga, de donde se registró la información del tipo de parto y sus complicaciones; además de los antecedentes familiares y patológicos de la madre, el tipo de intervención, tratamiento y seguimiento de la lesión del niño.

3.2. Identificación y recopilación de la información no disponible

La información no disponible se obtuvo mediante fuentes primarias de información; a través de la aplicación de una entrevista semiestructurada, dirigida a la madre del niño y otra al profesional de fisioterapia de la Fundación San Miguel de Salcedo donde fue atendido.

La información registrada complementó datos en el caso clínico, las preguntas realizadas a la madre se enfocaron sobre la situación familiar, económica, como se desarrolló su embarazo, el parto, y como ha afrontado la situación de su bebé; mientras que al profesional se le hicieron preguntas sobre el tratamiento fisioterapéutico aplicado y la evolución que ha presentado el niño.

Para el estado funcional actual del paciente se desarrolló una ficha de valoración fisioterapéutica, el que se le aplicó al niño con apoyo de su madre y con la respectiva firma de consentimiento informado del registro de información y de valoración.

4. DESARROLLO

4.1. Descripción cronológica detallada del caso

Presentación del caso

El presente caso clínico, trata de un paciente de dos años de edad, de sexo masculino, residente en la provincia de Chimborazo en la

cuidad de Latacunga; y residente en Salcedo, con tipo de sangre O+ (positivo); el cuál al nacer sufrió una lesión de plexo braquial, de tipo Inferior, donde se afectaron las raíces de C5 a T1, presentando una evolución muy lenta por lo que el médico tratante indicó cirugía para mejorar el movimiento del miembro superior derecho, continuando con una serie de alteraciones motoras y de sensibilidad secuelas de la lesión de plexo braquial en el nacimiento.

- Antecedentes Prenatales:
  - Controles 5 en Centro de Salud Salcedo
  - Ecografías: 5 con reporte normal
  - Hierro y ácido fólico desde el 2 mes de gestación por 5 meses
  - Vacuna antitetánica primera dosis
  - Exámenes de rutina durante el embarazo hasta las 20 semanas
  - Cesárea hace 11 años
- Complicaciones:
  - Hospitalizada por amenaza de parto pre-terminó a las 26 semanas de gestación, hospitalizada 5 días
  - Infección a las vías urinaria siete días antes del parto
  - Uso de corticoides dos dosis (26 semanas)
- Antecedentes Patológicos Personales del niño:
  - Depresión respiratoria severa al nacimiento
- Antecedentes Patológicos Familiares del niño:
  - Diabetes gestacional de la Madre
  - Diabetes abuela Materna

22 de julio del 2016: Parto difícil y prolongado, donde el recién nacido queda atrapado en el canal de parto, con la cabeza afuera de la vagina por aproximadamente 1 minuto, por presencia de distocia de hombro, por lo que se dificulta el periodo expulsivo del parto requiriendo de maniobras ginecológicas para lograr salida del neonato.

Recién nacido, producto de tercer embarazo, al momento de nacer se presenta flácido, piel color azul, ruidos leves, llanto débil al minuto, frecuencia cardiaca 110 por minuto, se procede a realizar reanimación con estimulación colocándose mascarilla con oxígeno a presión positiva con un Apgar de 3 al minuto uno y de 9 a los cinco minutos y 9 a los diez minutos. Talla: 51 centímetros; Peso: 3720 gr; Perímetro cefálico: 35 centímetros; Perímetro torácico: 34,5 centímetros

Una hora posterior al parto se evidencia perdida del tono de la extremidad superior derecha, por lo que se decide ingresar para estudio en Neonatología.

En el examen físico presenta descenso permanente del párpado superior derecho, enrojecimiento alrededor del cuello, disminución del tono en miembro superior derecho, ausencia de prensión palmar dolorosa a la palpación en región de hombro, glucosa a los 30 minutos 48mg/dl. Se realiza ecografía transfontelar reportándose hemorragia de matriz germinal derecha grado 1.

Diagnóstico: Lesión del plexo braquial, fractura de clavícula, deprimido severo.

23 - 24 de julio del 2016: Paciente nacido vivo, activo, inmovilización de miembro superior derecho, laceración de piel en cuello con presencia de secreción, sin reflejo de succión se alimenta con leche materna mediante sonda nasogástrica, buena tolerancia gástrica, presenta alza térmica 37,5 grados, piel pálida verdosa, permanece en termo cuna, glicemia 78 mg/dl, pendiente interconsulta.

25 de julio del 2016: Recién nacido activo, con buen reflejo de succión, se inicia alimentación con seno materno, buen reflujo gástrico, regular manejo materno, permanece en sala de fototerapia con protección ocular y genital, fontanela anterior normo tensa,

cuello con lesión eritematosa en región anterior, miembro superior derecho flácido, hipotónico, arreflexico, continúa inmovilizado, glucosa 72 mg/dl.

26 – 27 de julio del 2016: Permanece en fototerapia con protección ocular y genital, llanto fuerte, piel ictérica en las cinco zonas de Kramer, permanece con inmovilización de miembro superior derecho, se alimenta de seno materno, fontanela anterior normotensa, frecuencia cardiaca 145 por minuto, frecuencia respiratoria, 55 por minuto, temperatura, 36,7 grados, saturación 93, tensión arterial 68/45.

28 al 30 de julio del 2016: Recién nacido activo, permanece en fototerapia, piel ictérica generalizada, fontanela anterior normocefálico, extremidad superior derecha continua flácida e inmovilizada, tórax y cardiopulmonar normal, abdomen suave depresible. Continúa con fototerapia, control de signos vitales cada 6 horas.

05 de agosto del 2016: Extremidad derecha continua flácida y sin ningún tipo de movilidad, para lo cual el Neurólogo Pediátrico pide una Resonancia Magnética para ver cuál es el pronóstico del brazo.

08 de agosto del 2016: Al obtener resultado de la Resonancia Magnética, la madre acude al especialista, el cual da su diagnóstico de lesión del plexo braquial derecho, explicando a la madre que su hijo tiene arrancado los nervios de dicho brazo. Inmediatamente remite sesiones de terapia física, argumentando que no había otro método para su posterior recuperación y que las sesiones de terapia eran para que no se atrofie más la zona afectada y que luego de un proceso de terapia tenía que ver si surgía un tipo de mejoramiento en el niño.

10 de agosto del 2016: Acude a rehabilitación física en el Centro de Rehabilitación San Miguel de Salcedo, con el brazo derecho sin

movilidad generalizada, con pérdida de la sensibilidad; para lo que se proponen lograr sensibilidad, evitar atrofia muscular; programando sesiones de fisioterapia diarias donde se aplicaron técnicas de Rud, masaje estimulante, movilidad pasiva, descargas de peso, motricidad gruesa e indicación de una férula en la mano. Dentro de todo este proceso de terapia la madre comenta que no ha asistido a otro centro de fisioterapia y rehabilitación por el factor económico, ya que su esposo es el único que trabaja y percibe el salario básico unificado, esperando encontrar una mejoría solo asiste a la Fundación San Miguel de Salcedo.

14 de febrero del 2017: Al ver que no hay movimiento en el brazo del niño, el médico tratante le recomienda una nueva Resonancia Magnética, la madre acude al Hospital Metropolitano de Quito, el cual revela un miembro atrofiado, recomendando la continuación de la fisioterapia para evitar una mayor atrofia.

22 de diciembre del 2017: Actualmente han transcurrido 10 meses en los cuales ha recibido terapia y el paciente ha mostrado una mejoría en la sensibilidad de hombro y codo, recuperación parcial de la abducción de hombro y una atrofia de la mano derecha. El médico tratante, tras una valoración recomienda a la madre realizar una cirugía a nivel de hombro, codo y muñeca para mejorar su movilidad, recalcando que solo se dará movimiento a estos segmentos, que el movimiento de mano no se podrá recuperar, por el daño inicial.

03 al 25 de enero del 2018: Último mes que acude a terapia física en Centro de Rehabilitación San Miguel de Salcedo, ya que el 16 de febrero del 2018 está programada la cirugía en el Hospital Axis en la ciudad de Quito.

16 de febrero del 2018: Se realizó el proceso quirúrgico a través de una reconstrucción del nervio, la que permitió ya una mejoría en la

movilidad de hombro y codo, mientras que la mano aún sigue insensible.

4.2. Descripción de los factores de riesgo

4.2.1. Factores de riesgo biológicos maternos y fetales

- **Edad materna:** La edad materna avanzada, está definida por la edad de la madre igual o superior a 35 años, donde a nivel fisiológico van presentándose cambios en el cuerpo de la mujer, suponiendo no solo un descenso en la capacidad de concebir sino también en el aumento de riesgos de aborto y anomalías cromosómicas fetales como también la presencia de alteraciones prenatales, natales y postnatales. Una de las condiciones adquiridas que se relacionan con la edad materna igual o mayor a 35 años son la diabetes gestacional. (22) La madre del niño tuvo una edad de 35 años al concebir al niño, por lo que representa un factor de riesgo para la presencia de lesión de plexo braquial en su recién nacido.
- **Diabetes gestacional de la madre:** Durante el embarazo las hormonas pueden bloquear la acción de la insulina, incrementando los niveles de azúcar en la sangre, así la madre adquiere diabetes gestacional; provocando una alteración en la extensibilidad de los tejidos blandos y un incremento en el peso fetal (macrosomía fetal), dificultando el trabajo de parto y contribuyendo al aumento del índice de asfixia perinatal y lesiones traumáticas en el neonato. (6) (3) (14) (23) La madre presentó diabetes gestacional la cual fue detectada durante el parto, por lo que no se realizaron acciones preventivas, convirtiéndose en un factor de riesgo para lesión de plexo braquial en el feto.
- **Macrosomía fetal:** El aumento de peso del feto durante el embarazo, es una condición que incrementa el riesgo de traumas obstétricos tanto para la madre como para el feto; se aprecia un

crecimiento disparejo de los órganos isulinosensibles, una diferencia entre la circunferencia de hombros y circunferencia de cabeza mayor a 4 y 7 cm; provocando una diferencia entre la pelvis de la madre y la cabeza fetal, a causa de la obesidad materna o el desarrollo de diabetes gestacional de la madre; dificultando el trabajo de parto y contribuyendo al aumento del índice de asfixia perinatal y lesiones traumáticas en el neonato. (6) (3) (14) En el caso clínico el niño presentó al nacer un peso de 3720 gr, que correspondiendo a la literatura es un peso que clasifica al feto como macrosómicos por encontrarse sobre el percentil 90 del promedio de pesos en el país (24); por lo que sugiere un factor de riesgo de lesiones de plexo braquial en parto vaginales.

- **Distocia fetal:** Es el impacto de hombro anterior o posterior con menor frecuencia, en la sínfisis púbica o el promotorio del sacro maternos, por la falla en la rotación de los hombros y de la cabeza del feto durante el parto, al continuar descendiendo la cabeza del feto por el conducto, en el hombro impactado puede producirse lesión de plexo braquial, compresión del cordón umbilical o de vasos sanguíneos del cuello fetal y producir desde una parálisis del miembro afectado hasta la muerte por asfixia del bebe (25); esta falla en la capacidad natural del feto de rotar durante el parto se presenta en fetos macrosómicos de madres obesas o con diabetes gestacional, por lo que es indicado un parto por cesárea. (1) El feto presento distocia de hombros, en madre con diabetes gestacional; pero de igual forma se procedió con un parto vaginal, comprendiendo un factor de riesgo alto de lesión de plexo braquial.

4.2.2. Factores de riesgo ambientales relacionados con el parto

- **Prolongación del trabajo de parto:** El tiempo estimado para un trabajo de parto promedio es de 20 horas para las primerizas y de 14 horas para las multíparas, un parto se puede alargar por situaciones primarias como infecciones del canal del parto, desidratación de la

madre y sufrimiento fetal; mientras que de forma secundaria un parto se prolonga o complica por inobservancia de antecedentes como la presencia de un feto macrosómico, madre diabética, partos anteriores por cesárea; por lo que la actuación efectiva de los galenos y asistentes es un factor que puede reducir o aumentar los riesgos de lesiones tanto para la madre como para el feto. La acción emergente son los cambios de postura, hidratación, medicamentos para aumentar las contracciones; mientras que, si el parto no progresa, debe optarse por la utilización de fórceps, si la cabeza del bebé se observa por lo contrario se debe optar por una cesárea. (1)(6)(26) La madre del paciente, indicó que tuvo un trabajo de parto muy largo, mayor a 10 horas; surgiendo una inobservancia de los galenos que a pesar de la presencia de antecedentes patológicos personales, condiciones como diabetes gestacional, baja talla y cesáreas previas, no optaron por una cesárea aumentando el riesgo de lesión del plexo braquial en el bebé.

- **Inobservancia por el equipo médico:** La paciente se realizó 5 controles del parto, por lo que existía una historia clínica donde se registra sus antecedentes personales patológicos y familiares. Tomando en cuenta que la paciente tenía madre diabética, desarrollando además en el III trimestre de embarazo diabetes gestacional y que el Ministerios de Salud Pública indica que los establecimientos de salud deben garantizar la atención integral especial, preferente y oportuna a estos casos, considerándolas como pacientes de alto riesgo. (34) Sugiere un factor de riesgo para la lesión de plexo braquial en el recién nacido.

4.3. Análisis de los factores relacionados con los servicios de salud

4.3.1. Oportunidades en la solicitud de consulta

- Hospital General de Latacunga: La madre del niño, indica que la atención recibida en esta institución en el momento del parto fue

oportuna y no tuvo ningún inconveniente; pero tuvo inconveniente en agendar las citas subsecuentes de su niño, a través del call center.

- Fundación San Miguel de Salcedo: La madre del menor, indica que no ha tenido problemas con las citas subsecuentes de fisioterapia en la institución.

4.3.2. Acceso

- La madre del niño índica que pudo acceder sin ningún inconveniente al Hospital General Latacunga, donde fue atendido su parto, mientras que para la atención de fisioterapia no pudo agendar cita en la institución por lo que acudió a la Fundación San Miguel de Salcedo, la que pudo cubrir por la ayuda social que recibió de la institución.

4.3.3. Caracterización de la atención

- Hospital General de Latacunga: La madre indica que la atención recibida en el parto fue cordial, con amabilidad, y donde fue atendida por profesionales especialistas, que la atendieron su parto y además la condición con la que nació su bebe.
- Fundación San Miguel de Salcedo: La madre del menor, indica que en esta institución ha recibido una atención personalizada, y llevada a cabo por profesionales de fisioterapia comprometidos a pesar de los pocos avances que su hijo presentaba.

4.3.4. Oportunidades en la remisión

- El médico tratante remitió a fisioterapia al niño, pero por la dificultad de agendar cita para fisioterapia, llevó a su hijo a la Fundación San Miguel de Salcedo.

4.3.5. Trámites administrativos

- No existieron trámites administrativos de transferencia, porque la resonancia magnética y la cirugía, fueron realizadas de forma particular.

4.4. Identificación de los puntos críticos

4.4.1. Diagnóstico tardío de diabetes gestacional a la madre

La madre tenía antecedentes familiares de madre diabética, lo que no fue oportunamente dado seguimiento, por lo que no se detectó la diabetes gestacional, provocando que el parto sea complicado y aumentando el riesgo de lesión del plexo braquial en el recién nacido.

4.4.2. Elección errónea del tipo de parto

El tipo de parto más recomendado según el análisis de los antecedentes personales y patológicos de la madre, es una cesárea, considerando la presencia de diabetes gestacional, partos previos de la madre por cesárea, peso del feto mayor a 3500 gramos, pudiendo prevenir así, la distocia de hombros que presentó el feto durante el parto vaginal.

4.4.3. Desconocimiento del nivel de lesión del plexo braquial

El médico tratante no emitió un diagnóstico apropiado donde indique explícitamente el tipo de lesión que presentaba el niño, indicando únicamente a la madre que él bebé sufrió de un arrancamiento del plexo braquial, por lo que los profesionales de salud, programaron un tratamiento básico para la lesión que el niño presentaba, provocando muy poco avance en el tratamiento fisioterapéutico; tardando así también el procedimiento quirúrgico para reconstrucción del plexo.

4.5. Caracterización de las oportunidades de mejora

Tabla 1. Caracterización de las oportunidades de mejora

PUNTO CRÍTICO	OPORTUNIDADES DE MEJORA	ACCIONES DE MEJORA
Diagnóstico tardío de diabetes gestacional a la madre	Tratamiento oportuno de la diabetes gestacional para prevenir fetos macrosómicos	Promoción de la importancia de los controles y exámenes prenatales para la prevención y disminución e tasas de morbilidad y mortalidad materno-fetal.
Elección errónea del tipo de parto	Valorar a la paciente en labor de parto y al feto de manera integral, para seleccionar el tipo de parto más adecuado, reduciendo los riesgo tanto para la madre como para su bebé.	Estandarización de protocolos de manejo de mujer embarazada y feto con riesgo bajo, medio y alto.
Desconocimiento del nivel de lesión del plexo braquial	Diagnóstico preciso en base a exámenes clínicos y de imagen para determinar el pronóstico y los planes de tratamiento adecuados	Promover las buenas prácticas en los profesionales sanitarios para que generen un diagnóstico específico de lo que padecen los pacientes, expresados de manera que la paciente comprenda su afección y los profesionales del equipo multidisciplinar pueda elaborar programas de tratamiento adecuados y oportunos

Fuente: Base de datos de la investigación, Lozada, S. (2018)

5. PROPUESTA DE TRATAMIENTO ALTERNATIVO

Los planes de tratamiento fisioterapéutico, se incluyen dentro del enfoque conservador, el que debe ser llevado a cabo por un equipo multidisciplinario, además de tener la participación activa de los padres.

Esta intervención debe iniciarse desde el instante del diagnóstico, para mantener al máximo la integridad funcional del miembro afectado y contribuir a la recuperación funcional del plexo; mientras que el tratamiento quirúrgico es recomendable en casos en donde haya fracasado el tratamiento conservador, después de aproximadamente 18 a 24 meses.

El tratamiento fisioterapéutico puede estructurarse en tres fases, donde los objetivos principales son el corregir la postura y evitar posturas viciosas, mantener el rango de movimiento fisiológico a través de movilizaciones, técnicas de Neurodesarrollo, percusión muscular y masajes; además de la aplicación de medios físicos que contribuyan a la disminución del proceso inflamatorio y aceleración de la cicatrización y regeneración del plexo, mediante los campos magnéticos, estimulación eléctrica, hidromasaje y piscina.

Es importante el cuidado postural y protección del miembro superior afectado, durante toda su recuperación; para no contribuir con el proceso inflamatorio, evitando la compresión del brazo y la adopción de posturas anormales (1), por lo que se recomienda acostarlo en prono y mantener el brazo a 90° (hombro y codo) y la mano abierta, al cargarlo evitarse colgar el brazo y tampoco cargarlo del lado afectado. (21) Se recomiendan las férulas dinámicas de material termoplástico, para prevenir deformaciones en el miembro, a partir de los tres años, permitir la ganancia de arcos de movimiento de codo y muñeca, manteniendo en

ligera flexión dorsal de muñeca y una ligera separación del pulgar. (1) (21)

Inicialmente en la primera fase que comprende las primeras semanas de nacido, que dura alrededor de 3 semanas, es el periodo de cicatrización de la lesión provocada durante el parto; donde el objetivo es la prevención y corrección de factores que puedan provocar limitaciones del movimiento y secuelas futuras (28); se orienta a los padres sobre el manejo adecuado del niño, evitando movilizarlo, por posible fractura de clavícula. (21)

La segunda fase inicia desde la cuarta semana hasta el tercer mes de nacido, donde a partir de una evaluación de movimientos, reflejos, dolor, temperatura y color (28); se inician con movilizaciones pasivas de hombro, codo, muñeca y dedos; de manera suave, realizando una ligera tracción y evitando estiramiento excesivos (29); se debe realizan varias veces al día, y abordando todos sus arcos; de esta manera se mantendrá la capacidad funcional de la articulación y brindará estímulos propioceptivos que promoverán la recuperación nerviosa, debe evitarse la aducción con rotación interna de hombro, flexión de codo y muñeca y pronación de antebrazo. (1) (21) (28)

El entrenamiento motor, normal del desarrollo del niño, acelera la recuperación de la actividad muscular afectada temporalmente, los que se pueden lograr con actividades como alcanzar y tocar sonajeros, juguetes coloridos y sonoros, generando reacciones neuromotoras que desencadenan reacciones posturales automáticas, las que se pueden lograr a través de técnicas como Bobath, Vojta, Le Métayer, etc. (21); que relacionarán la posición, el movimiento y las sensaciones táctiles. (28)

La estimulación sensitiva, debe realizarse en todos los casos, aún más en pérdidas totales de la sensibilidad, se pueden integrar inicialmente una estimulación táctil (29), a través del roce de su mano y brazo, y el toque del miembro afectado con su otra mano, dentro de su campo visual; esta estimulación es fundamental, para activar los receptores situados en la piel, enviando impulsos nerviosos a través de las vías ascendentes y contribuyen a la reparación nerviosa; estas estimulaciones esteroceptivas deben ser repetitivas y con diferentes materiales que generen diversas sensaciones y temperaturas como un cepillo, algodón, hielo, etc. (1) (21) (28)

La estimulación eléctrica, permite evitar la atrofia muscular, mejorar la circulación sanguínea y estimula la regeneración nerviosa, mediante resultados de la electromiografía, es recomendable la aplicación de estímulos de 500/2000 ppm; 300/1000 y 200/1000, directamente en puntos motores; mientras que los campos magnéticos se sugieren en dosis regenerativas. (1) (21)

Los masajes, promueven el aumento de la circulación, a través del roce y la fricción, y la vibración intermitente que favorecen al aumento del trofismo local, normalizar el tono musculas y evita contracturas musculares, atrofias, retracción de tejido blando y modificaciones en el tono muscular promoviendo la contracción por reclutamiento. (1) (28) Además, que la asociación con la estimulación de los puntos motores de manera manual, beneficia a la recuperación de la contracción muscular voluntaria y su trofismo. (1)

La tercera fase, a partir del cuarto mes, deben valorarse los progresos de la reinervación, a través de la funcionalidad del miembro afectado, para

continuar con el tratamiento o plantear la opción de cirugía reparadora del plexo braquial.

Se continúa con el trabajo postural, las movilizaciones pasivas apoyándose en las etapas del desarrollo psicomotor del niño y utilizando técnicas específicas, que estimulen las reacciones nueromotrices espontáneas en contra de la gravedad, estimulación sensitiva, masaje electroterapia regenerativa, y si es necesario las férulas. (21)

Los movimientos activos, se integran al momento de encontrar signos de inervación con el objeto de conseguir una maduración de las unidades motoras; así es indispensable estimular los movimientos paralizados como la abducción, rotación externa de hombro, flexión de codo, supinación de antebrazo, extensión de muñeca y dedos. (1) (28)

Los ejercicios, deben realizarse a través del juego, donde se incluyan actividades para mano y miembro superior de manera bilateral; ya que tienen un mayor impacto en la recuperación funcional del miembro, al contribuir a la integración cortical de patrones de movimiento. (1)

Se debe estimular al niño a participar en actividades que practiquen los gestos corrientes como comer, bañarse, vestirse solo, habilidades manuales, modelar, recortar, armar y desarmar, pintar para integrar la percepción del esquema corporal. (1) (28)

Conforme el niño va creciendo se puede integrar actividades terapéuticas en el deporte, para que a través de un ambiente agradable se integre de forma sistemática patrones funcionales motores, coordinación y equilibrio, sin restricciones; además de la reducir las alteraciones del esquema corporal. (1)

La propuesta de tratamiento se estructuró en base a una valoración fisioterapéutica previa, ya que el paciente no tenía un diagnóstico donde especifique el nivel de la lesión y su compromiso neurológico; siendo necesario la valoración y clasificación de su lesión.

5.1. Valoración fisioterapéutica

5.1.1. Signos motores

- Escápula alada (parálisis de serrato), indica presencia de lesión preganglionar de C5 y C6. (30)
- Unión dispareja de escápulas (parálisis de romboides), indica lesión preganglionar de C5. (30)

5.1.2. Signos sensitivos

- Sensación de dolor: el dolor es una sensación subjetiva que percibe el individuo, reflejando un daño tisular; en menores de tres años, se solicita que el niño describa la sensación de dolor que percibe no su intensidad, se utilizan la valoración fisiológica conductual, en base al TAS basal, llanto, actividad motora espontánea, expresión facial, evaluación verbal; donde se valora la presentación en base a una escala del 0,1 y 2 puntos; finalmente sumando los 5 parámetros se pueden obtener puntuaciones totales de 0 (no dolor), 1 a 2 (dolor leve); 3 a 5 (dolor moderado); 6 a 8 (dolor intenso) y 9 a 10 (dolor insoportable). (31)
- Signo de Tinel (detección de zonas parestesias), parestesias o calambres que se irradian hacia la periferia siguiendo un territorio neurológico o de un dermatoma, en hombro, codo, antebrazo, mano o dedos; lo que indica la presencia axones en el neuroma proximal, sugiriendo signos de regeneración nerviosa. (30)

5.1.3. Signos vegetativos

- Signo de Claude Bernard Horner (miosis, ptosis palpebral, anhidrosis), la presencia de estos signos, índica lesión preganglionar de T1, un compromiso mayor, sugiriendo lesión total. (30)

5.1.4. Reflejos

Los reflejos son respuestas tendinosas, en forma de contracciones musculares involuntarias provocadas por un estiramiento de los músculos tras el golpe suave del tendón que conecta los músculos al hueso, la sensación de estiramiento se transmite por los nervios periféricos a la médula espinal; por lo que sí existe alteraciones en la respuesta como diferencias entre miembros, un aumento o disminución en su respuesta, revelan daños o alteración en la conducción nerviosa de nervios periférico, expresado según el nivel del daño.

- Arreflexia general de la extremidad superior indica una parálisis total donde se encuentran comprometidos las raíces nerviosas de C5 a T1.
- Bicipital y Estiloradial abolidos, revela una parálisis parcial superior o Duchenne-Erb donde se compromete raíces de C5-C6 o tronco primario superior del plexo braquial.
- Tricipital abolido, índica una parálisis parcial media o Remack, donde se encuentran comprometidas las raíces de C7 o tronco primario medio del plexo braquial.
- Cubito pronador abolido, refleja parálisis parcial inferior o de Dejerine-Klumpke, donde se encuentran afectadas las raíces de C8-D1 o tronco primario inferior del plexo braquial. (32)

5.1.5. Movilidad de miembro superior derecho

La movilidad articular es la capacidad de las articulaciones de permitir movimientos, de acuerdo a sus tipología o conformación ósea, facilitando la flexión, extensión, rotación, etc.; si se presentan limitaciones en los movimientos normales de los segmentos corporales, se presumen alteraciones estructurales o funcionales que pueden afectar tanto a las partes óseas como tendinosas, ligamentarias y articulares.

Los pacientes con lesiones del plexo braquial, dependiendo del nivel de la lesión y el tipo de compromiso neurológico, presenta alteraciones en la movilidad donde se ven afectadas estructuras musculares, tendinosas, ligamentarias y hasta óseas como deformaciones.

La valoración de esta capacidad, se puede realizar mediante el test goniométrico, el que permite medir el desplazamiento pasivo de las articulaciones de cada miembro, el que debe ser comparado con los valores normales para verificar las diferencias de las articulaciones de hombro codo y muñeca. (33) (34)

5.1.6. Fuerza muscular: miembro superior derecho

La fuerza muscular es la capacidad el músculo de producir tensión al ser activado voluntariamente, esta función muscular depende de componentes musculares como el número de sarcómeros, los tipos de fibras musculares y los factores facilitadores e inhibidores de la activación muscular entre los cuales están los nervios periféricos, la alteración de la fuerza indica algún tipo de lesión en cualquiera de los componentes generadores de la fuerza muscular; además que la ganancia de la fuerza durante el seguimiento de los tratamiento comprende un indicador de mejoría o recuperación. (35)

La fuera muscular en pacientes con lesiones neurológicas especialmente el lesiones del plexo braquial; provocando una alteración en la conducción nerviosa por un estiramiento, tracción o ruptura de fibras nerviosas, alterando los niveles de fuerza del paciente; esta puede ser valorada a través del Test de Daniel´s, el que a partir de la ejecución direccionada de los movimientos que se realizan grupos musculares de los distintos segmentos del cuerpo, se miden la calidad de la ejecución dentro de una valoración entre 0 y 5 puntos. (35)

5.1.7. Puntuación Test de Daniel´s

Tabla 2. Puntuación Test de Daniel´s

PUNTUACIÓN TEST DE DANIEL´S	
Grado V (Normal)	Movimiento completo de rango articular con gravedad y resistencia completa
Grado IV (Bien)	Movimiento completo de rango articular con gravedad y ligera resistencia
Grado III (Regular)	Movimiento completo de rango articular con gravedad
Grado II (Mal)	Movimiento completo de rango articular sin gravedad
Grado I (Escaso)	Leve contracción muscular, detectable en los tendones de inserción muscular
Grado 0 (Nulo)	Ausencia de movimiento y contracción muscular

Fuente: Daniel´s (1996) (35)

5.1.8. Clasificación de la lesión del plexo braquial

A través del examen físico del miembro afectado, se puede determinar el tipo de lesión, y su relación con la recuperación proximal; Dubousset (1997), contempla cuatro tipos:

- I: Mano normal, parece haber sufrido las consecuencias de una parálisis del hombro y codo (la mano nunca llega a ser dominante),
- II: Mano normal desde el punto de vista pasivo y activo, pero con una eficiencia inadecuada, no hay trastorno sensitivo.
- III: Se asocia a una secuela motora del tipo de parálisis y posición "viciosa", presentando trastornos sensitivos más o menos marcados en el 50% de los casos (táctil, dolorosa, térmica y estognosia) y trastornos tróficos (piel roja, rugosa, uñas quebradizas, sudoración importante); secuelas motoras con muñeca en pronación, flexión palmar e inclinación cubital y una mano pequeña.
- IV: La presentación más grave, mano sensible, inerte, con trastornos importantes tróficos, funcionales y estéticos, si el tríceps se conserva puede servir de ayuda a la mano sana. (21)

5.2. Resultados de las valoraciones fisioterapéuticas

- **Signos motores:** Escápula alada (parálisis de serrato): NEGATIVO, escápula normal; Unión dispareja de escápulas (parálisis de romboides): NEGATIVO, unión normal de escápulas.
- **Signos sensitivos:** Sensación de dolor: ausencia de dolor según escala fisiológica conductual; Signo de Tinel (parestesias o calambres): positivo para nervio mediano (túnel carpiano) y negativo para radial (estiloradial) y cubital (canal de guyon); Zonas anestésicas (hombro, codo, antebrazo, mano, dedos): presencia de entumecimiento en codo, antebrazo, mano y dedos.
- **Signos vegetativos:** Signo de Claude Bernard Horner (miosis, ptosis palpebral, anhidrosis) NEGATIVO

- **Reflejos**: Bicipital, conservado; Estiloradial, abolido; Tricipital, conservado; Cubito pronador, abolido.
- **Amplitud articular de miembro superior derecho**: Disminuida en un promedio general de 10°, en comparación con el miembro sano.
- **Fuerza muscular: miembro superior derecho:** Diferencia evidente con relación del miembro sano, presentando un valor general de grado 2 en hombro y codo, y grado 1 en muñeca-mano y dedos según la escala de Daniel´s, para miembro superior.
- **Clasificación de la secuela de lesión del plexo braquial en mano:** A través del examen físico del miembro afectado, se puede determinar que el tipo de lesión que presenta el niño en relación con la recuperación proximal; según Dubousset (1997), es la de tipo IV: La presentación más grave, mano insensible, inerte, con trastornos importantes tróficos, funcionales y estéticos, si el tríceps se conserva puede servir de ayuda a la mano sana.

5.3. Plan de tratamiento fisioterapéutico

Diagnóstico: Lesión de Plexo Braquial derecho

Objetivo General: Mejorar la calidad de vida del paciente recuperando el mayor grado de funcionalidad posible del miembro afectado en la ejecución de las actividades de la vida diaria.

5.3.1. Objetivos sensitivos: Reeducar la sensibilidad

- Masaje: una manipulación manual que se realiza en la piel y puede llegar hasta tejidos más profundos como músculos y fascias, se aplica para normalizar el tono muscular y reducir las contracturas provocadas por el desequilibrio muscular; la técnica recomendada es el masaje estimulante a través de la técnica de effeurage y petrissage profundos, con una duración de 3 a 5 minutos, en todo el miembro superior derecho; para facilitar el deslizamiento se puede usar crema para bebé o también aceite de almendras dulces o glicerina. (1) (28) (36)

- Estimulación esteroceptiva a través de la modalidad sensorial de Método Perfetti: se basa en la transmisión de mensajes neuronales desde los receptores sensoriales ubicados en la piel hasta alcanzar el sistema nervioso central, logrando un conocimiento y sentido del miembro a través de las sensaciones: somatosensorial/visual; táctil/cenestésica y operaciones cognoscitivas de contacto como el reconocimiento de texturas, presión, resistencia al rozamiento y peso. (37) (38) (39) (40) (41)

Ilustración 1. Reconocimiento de texturas, Método Perfettti; Fuente y elaboración: AERNP (sf.) (41)

5.3.2. Objetivos articulares: Mejorar el rango de movimiento y longitud muscular y la estabilidad articular

- Movilización pasiva: comprende la movilidad de los segmentos corporales en una amplitud y dirección fisiológica de cada articulación del hombro, codo y muñeca y dedos, la que tiene el objetivo de disminuir la atrofia de tejidos blandos y mejorar el arco de movimiento articular. Las maniobras deben realizarse dos veces por día, teniendo cuidado con los dedos por la atrofia ósea que se pueda presentar y la anestesia de la extremidad. (32)

Ilustración 2. Movilidad articular pasiva, Fuente: Muñoz (2015) (47).

Ejercicio terapéutico: conjunto de ejercicios controlados, los que facilitan los movimientos articulares, integrándolos al esquema corporal. El tiempo de ejecución por ejercicio es de 2 a 3 minutos, no superando un total de 30 minutos en conjunto. Los ejercicios incluyen: simulación de "gateo" (caminar en cuatro patas, armar rompecabezas en el suelo) Acostado boca abajo en una pelota (tratar de alcanzar objetos); Sentado sobre una pelota (tratar de alcanzar objetos); De pie (lanzamiento de pelota con las dos manos en diferentes direcciones y alturas; las pelotas utilizadas deben tener diferentes tamaños y pesos); Caminando tomado de la mano sana (tratar de trasladar hacia un lugar un objeto). (37) (32)

Ilustración 3. Ejercicios terapéuticos guiados;
Fuente: Santos (2012) (50)

- Vendaje neuromuscular: vendaje adhesivo poroso, que puede reeducar el sistema neuromuscular y propioceptivo, mejorando la estabilidad de la articulación y la postura del paciente gracias a la información sensomotriz, sin restricciones del movimiento. La técnica de aplicación para la PBO, es una cinta puede permanecer entre 3 a 4 días, por lo que si hay irritaciones se debe hidratar la piel continuamente. La técnica en hombro es de 2 cintas de 2,5 cm x 7 cm siguiendo la línea de las fibras del deltoides anterior y posterior, en antebrazo una cinta de 2,5 cm x 20 cm técnica de I, las cintas deben aplicarse con tensión mínima menos de 25%. (42)

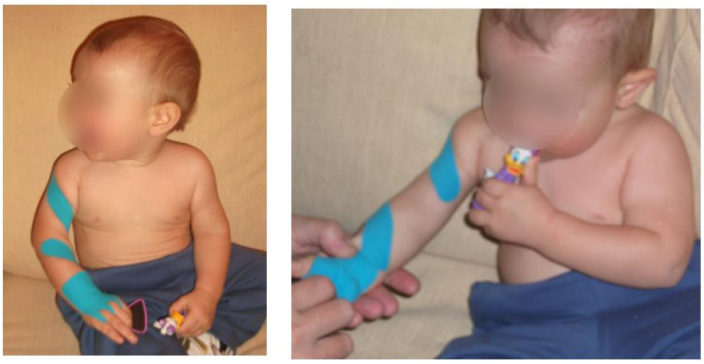

Ilustración 4. Vendaje Neuromuscular; Fuente: Adayopbo (sf) (36)

5.3.3. Objetivos musculares: Estimular la musculatura denervada, reeducar y fortalecer la musculatura residual

- Electroestimulación: es la estimulación a través de la aplicación de corrientes eléctrica, para provocar un crecimiento axonal y provocar una reinervación de musculo esquelético. La dosis se basa en un corriente unidireccional de pulso exponencial de 30 a 300 ms., ya que este estimula únicamente a las fibras denervadas, provocando una acomodación de las inervadas sin generar respuesta, aplicar 5 pulsos por músculo, 4 sg., como tiempo de separación entre impulsos, alcanzado una frecuencia entre 0,2 Hz., la intensidad no debe superar los 30mA, los electrodos se colocarán longitudinalmente sobre el vientre muscular de manera bipolar (por no existir punto motor activo), en músculos deltoides, bíceps, extensores del carpo y dedos, y flexores largos de los dedos. (32) (43) (44) (45) (46)
- Facilitación Neuromuscular propioceptiva; Método Kabat, permite a los nervios y músculos la ejecución del movimiento dentro de su esquema corporal en el espacio con el objetivo de reforzar la musculatura, aumentar la amplitud articular y su estabilidad. Los movimientos se desarrollan en 3 dimensiones en miembro superior que permiten la flexión-extensión; abducción-aducción y la pronosupinación. El movimiento se ejecuta desde la amplitud mayor

provocando una elongación inicial (provocando un mecanismo reflejo que aumenta la contracción muscular de las fibras), hasta el máximo acortamiento del recorrido, la resistencia se va adaptando de acuerdo a las posibilidades del paciente, los contactos manuales facilitan la orientación y dirección del movimiento, las órdenes verbales son para mantener la conciencia del movimiento. La frecuencia de los ejercicios es dos veces por día, 3 a 4 veces por semana, ejecutando dos series de 10 repeticiones de cada diagonal. (37) (47) (48)

Ilustración 5. Facilitación neuromuscular propioceptiva-Método Kabat; Fuente: Muñoz (2015) (47)

5.3.4. Objetivos funcionales: Proveer integridad tegumentaria y educar la higiene y simetría postural

- Cuidado de la piel: mantener el estado de la piel para evitar su deterioro, por lo que el proceso de denervación por PBO provoca que en los tejidos disminuya el trofismo, viéndose afectada también la piel. Esta debe cuidarse con cremas para bebe, usando protector solar factor 50+, aún más si el niño fue sometido a proceso quirúrgico, además se debe evitar traumatismos, quemaduras, panadizos y especialmente el frío; lo que puede prevenirse con la utilización de guates y una correcta higiene ungueal. (32)

Ilustración 6. Protección del miembro; Fuente: Adayopbo (sf) (36)

- Reeducación postural: es la adquisición de la capacidad de mantener una postura adecuada en cualquier situación con la finalidad de reducir el riesgo de lesiones. Los ejercicios se deben desarrollar frente a un espejo donde el niño va a ser consciente de la corrección que debe realizar en su esquema corporal, para disminuir la asimetría de los hombros y evitar la cifosis dorsal acentuada, se pueden realizar diferentes movimientos o actividades, como dibujo, pintura, armado, etc.

Ilustración 7. Reeducación postural; Fuente: Fisiolution (2015) (49)

- Férulas y ortesis: es una ayuda externa que evitará la deformidad de las articulaciones, puede aplicarse una férula termoplástica que será vendada posteriormente, se utiliza para mantener la muñeca en posición funcional evitando la rigidez de la mano y los dedos se posicionen en garra, esta puede llevarse durante la noche cuidando de la correcta anteposición y oposición del pulgar. (32)

Ilustración 8. Férula termoplástica y vendaje protector;
Fuente: Adayopbo (sf) (36)

- Entrenamiento de actividades básicas de la vida diaria (ABVD): son actividades de autocuidado más elementales y necesarias que son realizadas por el ser humano de manera cotidiana, permitiéndole vivir a la persona de forma independiente y autónoma. Las actividades se deben estimular ya que estas imponen un desarrollo en las habilidades manuales del niño, estas pueden trabajarse a través de la terapia restrictiva. Cuidado personal: aseo, control de esfínteres, comer, beber y vestirse. Movilidad en el hogar: cambiar y mantener diversas posturas corporales, levantarse, acostarse y permanecer de pie, desplazarse dentro del hogar. (37) (21) (32)

Ilustración 9. Entrenamiento de AVD. Técnica restrictiva;
Fuente: Criando 24/7 (2016) (51)

6. CONCLUSIONES

- Los factores de riesgo más importantes, para desencadenar en una lesión de plexo braquial del paciente fueron la edad de la madre, la diabetes gestacional de la madre, la macrosomía fetal, y la distocia de hombro fetal; todos estos factores biológicos fueron los que aumentaron la predisposición de padecer dicha lesión o patología.
- El paciente luego del tratamiento conservador indicado, a través de sesiones de fisioterapia, al cabo de 1 año de tratamiento fisioterapéutico, presenta una gran mejoría en la sensibilidad de hombro y codo, recuperación parcial de la abducción de hombro y atrofia de la mano derecha.
- Mediante la aplicación de mansaje, ejecución de movilidad pasiva y la aplicación de electroestimulación se mejoró la calidad de vida del paciente, recuperando el mayor grado de funcionalidad posible del miembro afectado.

7. RECOMENDACIONES

- Seguir con el tratamiento fisioterapéutico realizando con un mínimo de 3 y un máximo de 6 repeticiones en el día, de esta forma se mantendrá al máximo la integridad funcional y se contribuirá a su recuperación.
- Realizar la estimulación sensitiva, con diferentes materiales: algodón, hielo, cepillo, siempre y cuando sean agradables para el paciente, así se ayudará a la activación de los receptores situados en la piel enviando a los impulsos nerviosos y contribuyendo a la reparación nerviosa.
- Ejecutar ejercicios dinámicos e incluir actividades para mano y miembro superior de manera bilateral.
- Ejecutar conversatorios sobre la lesión del plexo braquial en las diferentes comunidades donde pudieran existir factores de riesgo.

8. APORTES

- **UNIVERSIDAD TÉCNICA DE AMBATO:**

  En la Carrera de Terapia Física, esquematizar un plan de tratamiento para el cuidado postural y la protección del miembro superior afectado durante toda su recuperación, de esta forma actuaremos en el plan de tratamiento rehabilitador y también el plan de tratamiento preventivo de lesiones del plexo braquial.

- **PROFESIONAL:**

  Dentro del protocolo de tratamiento establecer la estimulación eléctrica, ya que se ha comprobado que su aplicación es beneficiosa y se ha dado grandes resultados en los estímulos nerviosos y musculares.

- **PACIENTE:**

  A través del plan de tratamiento ejecutado como: ejercicios, movilizaciones, entre otras, se logró la incorporación del paciente a las AVD, obteniendo así un mejor desarrollo psicomotor y psicológico del paciente.

- **COMUNIDAD:** Educar a través de charlas a los miembros de la familia que pertenecen a un grupo vulnerable, para así evitar consecuencias en futuro.

9. REFERENCIAS BIBLIOGRÁFICAS

BIBLIOGRAFÍA

- Cameron, Michelle H. Agentes Físicos en Rehabilitación de la Investigación a la Práctica. ELSEVIERE, Cuarta edición, Barcelona, 2014. (46)
- Caraballo Gatón, María Isabel, Sánchez Ruiz, María del Águila y Pérez Sualis, Patricia. Manual de fisioterapia: Neurológica, Pediátrica y Fisioterapia respiratoria. MAD, Módulo II, España, 2004. (38)
- Daniels, Worthingam´s. *Pruebas funcionales musculares, Técnicas de exploración manual.* Madrid - España : Marban, 1996. (35)
- Fernandez, P. Traumatismo Obstétrico. Servicio de Neonatología del Hospital Clínico de la Universidad de Chile. Universidad de Chile: Valparaiso, 2012. (8)
- García, P. Incidencia de lesiones asociadas al nacimiento en recien nacidos. Revista Médica IMSS Mexicana., 2010. (9)
- Jasson, L. Neonatología práctica .El Manual Moderno, 4ta edición, México, Pages 78 - 84, 1995. (24)
- Liu, R.W. y Thompson, G.H. Musculoskeletal disorders in neonates. In: Martin RJ, Fanaroff AA, Walsh MC, eds. Fanaroff and Martin's Neonatal-Perinatal Medicine. Elsevier Mosby; chap 105; 10th ed. Philadelphia, 2015. (5)
- MSP. Encuesta demográfica y de salud materna e infantil. Informe general . Ministerio de Salud Pública del Ecuador, 2013. (10)
- OPS. Los traumas en los neonatos y su tratamiento. Organización Panamericana de la Salud, 2013. (7)
- Perfetti, Carlo. Ejercicio terapeútico cognoscitivo para la reeducación motora del hemiplejico adulto. Edikamed, 1999. (39)
- Rodriguez Martín, José María. Electroterapia en Fisioterapia. Panamericana, 2da edición, Madrid, 2004. (44)

- Taboadela, Claudio H. *Goniometría: Una herrameinta para la evalación de la discapacidades.* Buenos Aires : Estela Lafita, 2017. (33)
- Watso, Tim. Electroterapia - Práctica basada en la evidencia. ELSEVIERE, Duodésima edición, Madrid, 2009. (45)

LINKOGRAFÍA

- AERNP. Método Perfetti. [En línea] Asociación Española de rehabilitación neurocogitiva Perfetti, Barcelona - España. http://www.asociacionperfetti.com/como-se-aplica-metodo-pefetti_9.html. (41)
- Adayopbo. Tratamiento conservador en la parálisis braquial obstétrica. *Asociación de ayuda y orientación para la parálisis braquial obstétrica.* [En línea] https://www.adayo-pbo.es/tratamiento-conservador/. (36)
- Barbosa Vieira, Daiane y Dos Santos, Máira Daniéla. Bnefícios da fisioterapia motora no tratamento da paralisia de Erb-Duchenne. [En línea] Visão Universitária V.2 (N.1.): p.101-120, 2016. http://www.visaouniversitaria.com.br/ojs/index.php/home/article/view/104/72. (29)
- Barranco Armenteros, Manuel, Manrique Fuentes, María y Días López, Miguel Ángel. Distocia de hombros. [En línea] Medicina materno-fetal; Actualización obstétrica y ginecológica, 2011. https://www.hvn.es/servicios_asistenciales/ginecologia_y_obstetricia/ficheros/curso2011_mmf_04_distocia_de_hombros.pdf. (25)
- Bougherara, L., y otros. Embarazo Patológico: Diabetes gestacional. [En línea] Elserviere, EMC - Ginecología-Obstetricia; Vol 54; Isuue 1; Pages 1-11, 2018. https://www.sciencedirect.com/science/article/pii/S1283081X18880869. (13)

- Callahui Ortiz, Irma Teresa, Ayala y Ayala Peralta, Féliz Dasio. Factores de riesgo que influyen en la fractura de clavícula en los recién nacidos de parto vaginal ocurridas en Centro Obstétrico del Instituto Nacional Materno Perinatal en el periodo 2011. [En línea] Rev Peru Investig Matern Perinat; 2(1): 23-8, 2013. http://webcache.googleusercontent.com/search?q=cache:qQ9ojOaT8W8J:www.inmp.gob.pe/descargar_repositorio%3Farchivo%3DVOL2-N1-Pg23-281.pdf%26nombre%3DVOL2-N1-Pg23-281.pdf+&cd=1&hl=es-419&ct=clnk&gl=ec. (14)
- Cejas, C., y otros. Neurografía de alta resolución del plexo lumbosacro en resonancia magnética 3 T. [En línea] Seram, Radiología; Vol 57; Issue 1; Pages 22 - 34, 2015. https://www.sciencedirect.com/science/article/pii/S0033833814001313. (17)
- Ceruelo Abajo, Silvia y García López, Antonio. Patología del Plexo Braquial. [En línea] Tratamiento Reabilitador, Capítulo 8vo, 2004. http://www.plexobraquial.es/wp-content/documentos/Cap8_TRATAMIENTOREHABILIT.pdf. (48)
- Cordro Rizo, Marcia Z. y Gonzáles Pérez, Guillermo J. Factores socio econ+omicos y de servicios de salud asociados con lamortalidad materna: una revisión. [En línea] Rev. Ciencia.Biomed.; 2(1): 77-85, 2011. https://www.researchgate.net/publication/261875893_FACTORES_SOCIO_ECONOMICOS_Y_DE_SERVICIOS_DE_SALUD_ASOCIADOS_CON_LA_MORTALIDAD_MATERNA_UNA_REVISION. (27)
- Crespo, R., y otros. Impacto de la edad materna avanzada en las complicaciones obstétricas y perinatales de las gestaciones gemelares. [En línea] Clin Invest Ginecol Obstet;39:230-5, 2012. http://www.elsevier.es/es-revista-clinica-e-investigacion-ginecologia-obstetricia-7-articulo-impacto-edad-materna-avanzada-las-S0210573X11000682. (22)

- Cruz Pedraja, Sandra. Eficacia de las terapias conservadoras y la toxina botulínica en la parálisis braquial obstétrica. [En línea] Tesis - Universidad Pública de Navarra, 2014. http://academica-e.unavarra.es/bitstream/handle/2454/11984/TFGSandraCruzPedraja.pdf?sequence=1&isAllowed=y. (42)
- Dogliotti, Andrés Alejandro. Conceptos actuales en la parálisis braquial perinatal. Parte 1: etapa temprana. [En línea] Arch. Argent. Pediatr. vVol.109 no.4 Buenos Aires , 2011. http://www.scielo.org.ar/scielo.php?script=sci_arttext&pid=S0325-00752011000400011. (15)
- Fisiolution. Parálisis braquial obstetricia o (PBO), ¿Qué es es?, tratamiento y ejercicios. [En línea] Madrid, 2015. https://fisiolution.com/noticias/tratamiento-para-la-paralisis-braquial-obstetrica-pbo/. (49)
- García Ron, A., Gallardo, R. y Huete Hernani, B. Utilidad del tratamiento con infiltraciones ecoguiadas de toxina botulínica A en el desequilibrio muscular de niños con parálisis obstétrica del plexo braquial. Descripción del procedimiento y protocolo de actuación. [En línea] Sociedad Española de Neurología, Neurología, 2017. https://www.sciencedirect.com/science/article/pii/S0213485317300221. (20)
- Gil, M., Fernándeza, J.C. Zuil Escobarb. Fiabilidad y correlación en la evaluación de la movilidad de rodilla mediante goniómetro e inclinómetro. *Revista de Fisioterapia, Vol 34, Num 2.* [En línea] Elsevier, 2012. http://www.elsevier.es/es-revista-fisioterapia-146-articulo-fiabilidad-correlacion-evaluacion-movilidad-rodilla-S0211563811001908. (34)
- Gilbert, A. y Rueda Villegas, C.G. Parálisis obstétrica del miembro superior. [En línea] Revista Medica Universidad de Navarro, Vol 47; S23- A29, 2003. https://www.unav.edu/publicaciones/revistas/index.php/revista-de-medicina/article/viewFile/9071/8014. (19)

- Lattus O., José y Pesse B., Daniela. Trauma obstétrico. Parálisis braquial obstétrica. [En línea] Rev. Obstet. Ginecol.- Hosp. Santiago Oriente Dr. Luis Tisné Brousse; 4(1): 66-77, 2009. http://www.revistaobgin.cl/articulos/ver/518. (1)
- Maíz, Nerea y Plasencia, Walter. Cribado precoz de diabetes gestacional y macrosomía. [En línea] Progresos de Obstetricia y Ginecología, Vol 57, Issue 10, Pages 472-480, 2014. https://www.sciencedirect.com/science/article/pii/S0304501314001915. (12)
- Malmierca Sánchez, F., Pellegrini Belinchon, J. y Malmierca, A.J. Valoración del Dolor en Pediatría. [En línea] Ergon, 2008. https://www.sepeap.org/wp-content/uploads/2014/01/DOLOR_Valoracion.pdf. (31)
- Marrero Riverón, Luis Oscar, y otros. Diagnóstico y tratamiento de la parálisis braquial obstétrica. [En línea] Rev Cubana Ortop Traumatol Vol.12, N.1 - 2 Ciudad de la Habana, 1998. http://scielo.sld.cu/scielo.php?script=sci_arttext&pid=S0864-215X1998000100006. (16)
- Moreno, Luz Ángela, Vergara, Amador Enrique y Cárdenas, Viola Rodolfo. Utilidad de la ecografía en la evaluación del hombro en la parálisis obstétrica del plexo braquial. [En línea] Rev Cubana Ortop Traumatol; 30(1): 53-64, 2016. http://scielo.sld.cu/scielo.php?script=sci_arttext&pid=S0864-215X2016000100005&lng=es. (2)
- Morral Fernandez, A. Electrodiagnóstico y estimulación de músuclos denervados. [En línea] Fisioterapia; 23 (monográfico 2): 23-35, 2001. https://sci-hub.tw/https://doi.org/10.1016/S0211-5638(01)72970-7. (43)
- Muñoz Deletre, Philippe. Fisioterapia y ejercicios de la PBO. [En línea] Centro Philes Fisioterapia. C/ Doménico Veneciano 5. Local 3 Seseña, 2015.

http://philes.es/wp-content/uploads/2015/11/TRATAMIENTO-DE-FISIOTERAPIA-Y-EJERCICIOS-TERAPEUTICOS-EN-LA-PARALISIS-DEL-PLEXO-BRAQUIAL-OBSTRETICO.1.pdf. (47)

- Murguia González, Alejandrina, Hernández Herrera, Ricardo Jorge y Nava Bermea, Manuel. Factores de riesgo de trauma obstétrico. [En línea] Ginecol Obstet Mex;81:297-303, 2013. http://www.medigraphic.com/pdfs/ginobsmex/gom-2013/gom136b.pdf. (11)
- Orozco Ramon, Joyce Eunice, García Rojas, Edgar y Guerra Trejo, Irving de Jesús. Características frecuentes en lactantes con lesión de plexo braquial obstétrico en Medicina Física y Rehabilitación. [En línea] Salud en Tabasco, Vol 22, N° 1 y 2, 2016. http://www.redalyc.org/html/487/48749482006/. (26)
- Palazzi Coll, S. y Cáceres Lucero, J. Lesiones del plexo braquial en el adulto. Parte 1. *Instrucción Ortopédica de Posgrado.* [En línea] Rev. Asoc. Arg. Ortop. y Traumatol. Vol. 65, № 1, págs. 67-75, 2002. http://www.aaot.org.ar/revista/1993_2002/2000/2000_1/650111.pdf. (32)
- Pinzón Ríos, Iván Dario. Efecto de la fisioterapia en paciente con luxación de hombro y lesión de plexo braquial, Reporte de caso. [En línea] Rev Med Hered.; 28:42-47., 2016. Http://www.scielo.org.pe/pdf/rmh/v28n1/a08v28n1.pdf. (37)
- Pinzón Rios, Iván Darío. Efecto de la fisioterapia en paciente con luxación de hombro y lesión de plexo braquial. [En línea] Rev Med Hered.; 28:42-47., 2017. http://www.scielo.org.pe/pdf/rmh/v28n1/a08v28n1.pdf. (18)
- Quesada Brenes, Francisco. Valoración del daño corporal lesión completa e irreversible del plexo braquial. [En línea] Medicina Legal de Costa Rica, Vol. 33, N.2, 2016. http://www.scielo.sa.cr/scielo.php?pid=S1409-00152016000200165&script=sci_arttext&tlng=pt. (30)

- Rodríguez Díaz, Maylín. Una mirada a la parálisis braquial obstétrica. [En línea] Revista Médica Electrónica, 33 (4), 2011. http://www.revmatanzas.sld.cu/revista%20medica/ano%202011/vol4%202011/tema13.htm. (40)
- Rova, Carla. Paralisis obstétrica braquial (PBO). [En línea] EFISIOTERAPIA, 2007. https://www.efisioterapia.net/articulos/paralisis-obstetricas-braquiales-pbo. (28)
- Santos Vicet, Ramón. Efecto de los ejercicios compensatorios sobre la coordinación motora, en niños portadores de prálisis cerebral espástica. [En línea] EFDeportes.com, Revista Digital. Buenos Aires - Año 17 - Nº 168 , 2012. http://www.efdeportes.com/efd168/ejercicios-en-portadores-de-paralisis-cerebral-espastica.htm. (50)
- Vaquero, Guillermo, y otros. Parálisis braquial obstétrica: incidencia, seguimiento evolutivo y factores pronósticos. [En línea] Revista de Neurología, 65(1):19-25, 2017. https://www.researchgate.net/publication/320057117_Paralisis_braquial_obstetrica_incidencia_seguimiento_evolutivo_y_factores_pronosticos?enrichId=rgreq-8c6f3a5d36b58e83116ec63f8ce00e66-XXX&enrichSource=Y292ZXJQYWdlOzMyMDA1NzExNztBUzo1NjM4MzYyMjkyMjY0OTZAM. (6)
- Vergara Amador, Enrique Manuel. Conceptos actuales en el tratamiento de la parálisis obstétrica del plexo braquial: Revisión analítica a propósito de una serie de casos. [En línea] Rev Col Med Fis Rehab; 24(1): 55-67, 2014. http://www.revistacmfr.org/index.php/rcmfr/article/viewFile/100/83. (4)
- Vergara Amador, Enrique Manuel. Parálisis obstétrica del plexo braquial. Revisión del estado actual de la enfermedad. [En línea] Rev. Fac. Med. Vol. 62 No. 2: 255-263, 2014. http://www.scielo.org.co/pdf/rfmun/v62n2/v62n2a12.pdf. (3)

- Vericat, A. y Orden, A.B. Riesgo neurológico en el niño de mediano riesgo neonatal. [En línea] Acta Pediátrica Mexicana; 38 (4); 255 - 266, 2017. http://www.medigraphic.com/pdfs/actpedmex/apm-2017/apm174e.pdf. (23)
- Yanes Sierra, Vivian, y otros. Parálisis braquial obstétrica en el contexto de la rehabilitación física temprana. [En línea] Medisur, 12 (4): 635 - 649, 2014. http://scielo.sld.cu/scielo.php?script=sci_arttext&pid=S1727-897X2014000400008&lng=es. (21)

REFERENCIAS BIBLIOGRÁFICAS - BASE DE DATOS UTA

- **PROQUEST**, HEREDERO, J. (2013, Jan 09). La actuación obstétrica urgente se apunta en la HC. Diario Médico Retrieved from https://search.proquest.com/docview/1267223417?accountid=36765 (51)
- **PROQUEST**, Vergara Amador, E. M. (2014). Paralisis obstetrica del plexo braquial. revision del estado actual de la enfermedad. Revista De La Facultad De Medicina, 62(2), 255-263. Retrieved from https://search.proquest.com/docview/1676872824?accountid=36765. (52)
- **PROQUEST**, El CI genérico vale en el parto sin riesgo asociado. (2013, Sep 24). Diario Médico Retrieved from https://search.proquest.com/docview/1435043307?accountid=36765 (53)
- **PROQUEST**, López IB, Vega ARÁ, Uría RMA, González AC, Aguilar RD, Morán RA. Factores de riesgo para complicaciones del recién nacido grande para su edad gestacional/Risk factors for complications in large for gestational age newborns. Investigación y Educación en Enfermería 2012; 30(1):95-100. (54)

- **PROQUEST**, Adriaenssens N, De Ridder M, Lievens P, Van Parijs H, Vanhoeij M, Miedema G, et al. Scapula alata in early breast cancer patients enrolled in a randomized clinical trial of post-surgery short-course image-guided radiotherapy. World Journal of Surgical OncoloQgy 2012; 10. (55)
- **PROQUEST**, Badillo H. Heridas de nacimiento. El Diario La Prensa 2007 Nov 15(1319266):45. (56)

10. ANEXOS

Anexo 1. Oficio de permiso, autorización o aceptación de caso

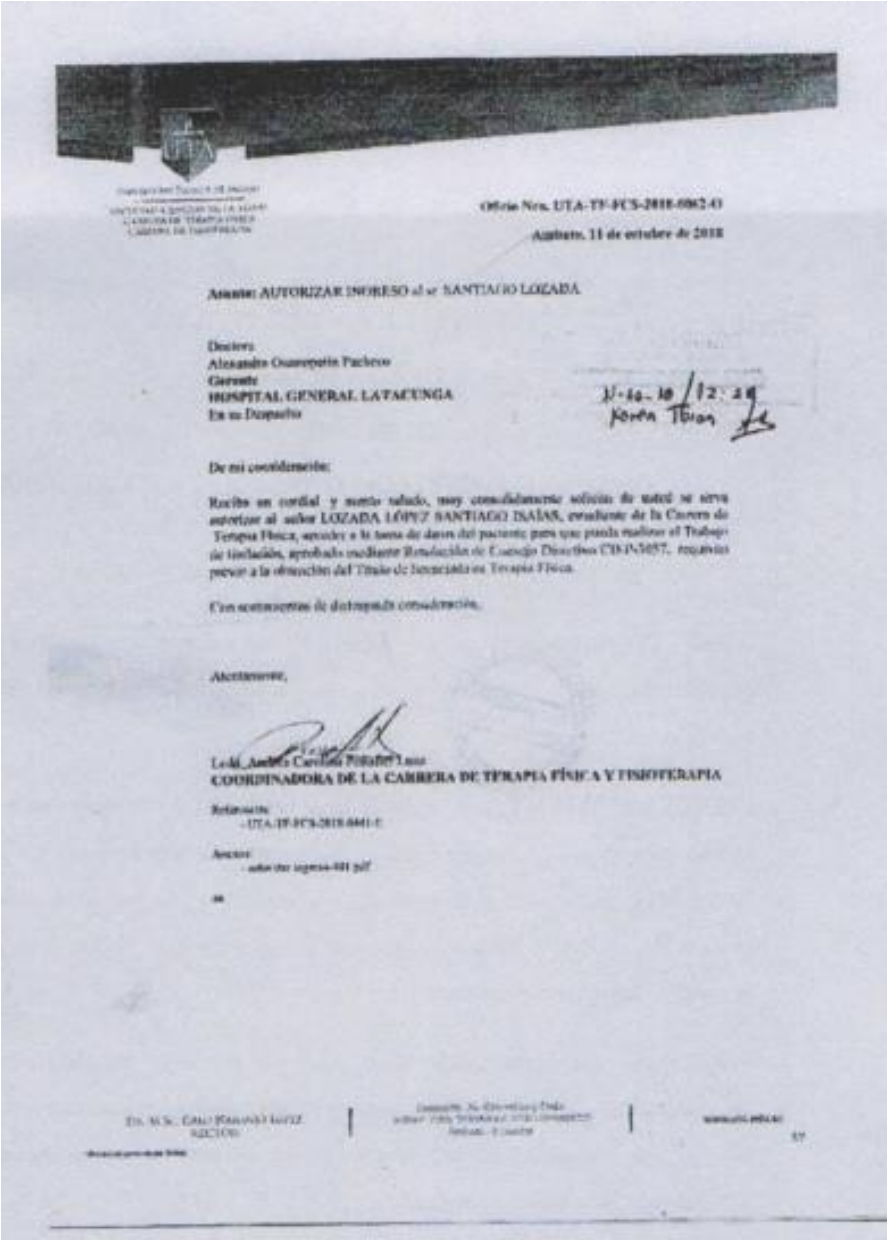

Oficio Nro. UTA-TF-FCS-2018-0062-O

Ambato, 11 de octubre de 2018

Asunto: AUTORIZAR INGRESO al sr. SANTIAGO LOZADA

Doctora
Alexandra Guanopatin Pacheco
Gerente
HOSPITAL GENERAL LATACUNGA
En su Despacho

De mi consideración:

Recibe un cordial y afectuoso saludo, muy atentamente solicito de usted se sirva autorizar al señor LOZADA LÓPEZ SANTIAGO ISAÍAS, estudiante de la Carrera de Terapia Física, acceder a la toma de datos del paciente para que pueda realizar el Trabajo de titulación, aprobado mediante Resolución de Consejo Directivo CD-FA-5057, requisito previo a la obtención del Título de Licenciado en Terapia Física.

Con sentimientos de distinguida consideración.

Atentamente,

COORDINADORA DE LA CARRERA DE TERAPIA FÍSICA Y FISIOTERAPIA

Anexo 2. Consentimiento informado de registro de información

UNIVERSIDAD TÉCNICA DE AMBATO

FACULTAD CIENCIAS DE LA SALUD

CARRERA DE TERAPIA FÍSICA

CONSENTIMIENTO INFORMADO PARA EL REGISTRO DE INFORMACIÓN

TEMA: "Lesión del plexo braquial derecho en el nacimiento"

OBJETIVO: Analizar el caso clínico de un infante con lesión de plexo braquial derecho durante el nacimiento, realizando una descripción del cuadro clínico y sus complicaciones.

CONSENTIMIENTO: *Confirmo que se me ha dado información oral y escrita de forma muy explícita, con respecto a proceso de registro de mi información y de la de mi hijo. He tenido el tiempo para considerar mi participación y la de mi hijo en el estudio, además pude realizar las preguntas que se me han presentado, siendo resueltos satisfactoriamente.*

Acepto que mi historial médico y el de mi hijo puedan ser revisados por el investigador; entendiendo que mi participación es totalmente voluntaria y que puedo retirar mi consentimiento en cualquier momento, sin ninguna consecuencia o pérdida de beneficios para mi.

Doy mi consentimiento para el registro y autorizo el uso y divulgación de la mi información de salud y de la de mi hijo para los propósitos de la investigación.

Madre del menor

Nombre y apellidos: Liliana Elizabeth Chavarriga Valasco

Cédula: 2100613103 Firma:

Investigador:

Nombre y apellidos: Santiago Isaías Lozada López

Cédula: 1804475347 Firma:

Fecha: Sábado, 16 de Junio del 2018

Anexo 3. Consentimiento informado de permiso para valoración fisioterapéutica

UNIVERSIDAD TÉCNICA DE AMBATO

FACULTAD CIENCIAS DE LA SALUD

CARRERA DE TERAPIA FÍSICA

CONSENTIMIENTO INFORMADO PARA LA VALORACIÓN FISIOTERAPÉUTICA

TEMA: "Lesión del plexo braquial derecho en el nacimiento"

OBJETIVO: Analizar el caso clínico de un infante con lesión de plexo braquial derecho durante el nacimiento, realizando una descripción del cuadro clínico y sus complicaciones.

CONSENTIMIENTO: *Confirmo que se me ha proporcionado información oral y escrita de forma muy explícita, con respecto a proceso de valoración y evaluación fisioterapéutica de la condición de mi hijo. Tuve el tiempo necesario para considerar la participación de mi hijo en el estudio, y pude realizar las preguntas y cuestionamientos que se me han presentado, siendo resueltos satisfactoriamente.*

Entiendo que mi consentimiento es totalmente voluntario y que puedo retirarlo mi en cualquier momento, sin recibir ningún tipo de penalización ni pérdida de beneficios para mi.

Doy mi consentimiento para que se realicen las evaluaciones fisioterapéuticas a mi hijo y autorizo el uso y divulgación de su información de salud para los propósitos de la investigación.

Madre del menor

Nombre y apellidos: Liliana Elizabe... Chandi Vista Velasco.....

Cédula: 2100610210-3..... Firma: .....

Investigador:

Nombre y apellidos: Santiago Isaías Lozada Lopez.....

Cédula: 1804425542..... Firma: .....

Fecha: Sábado 16 de Junio del 2018.

Anexo 4. Evaluaciones fisioterapéuticas

UNIVERSIDAD TÉCNICA DE AMBATO

FACULTAD CIENCIAS DE LA SALUD

CARRERA DE TERAPIA FÍSICA

FICHA DE VALORACIÓN FISIOTERAPEUTICA

TEMA: "Lesión del plexo braquial derecho en el nacimiento"

OBJETIVO: Analizar el caso clínico de un infante con lesión de plexo braquial derecho durante el nacimiento, realizando una descripción del cuadro clínico y sus complicaciones.

DATOS INFORMATIVOS:

Edad: 1 año 10 meses... Peso: 11 kg..... Talla: 75 cm.....

CUESTIONARIO:

1. Signos motores
   - Escapula alada (parálisis de serrato). Negativo.....
     (escapula normal, elevación y depresión normal).....
   - Unión dispareja de escapulas (parálisis de romboides) Negativo
     (oposición normal, escápulas a la misma altura).....
2. Signos sensitivos
   - Sensación de dolor: escala fisiológico-conductual

1 mes-3 años: escala fisiológico-conductual**		
Parámetro	Valoración	Puntos
TAS basal	↑ < 20% ↑ 20-30% ↑ > 30%	(0) 1 2
Llanto	Ausente Consolable con palabras-caricias No consolable	(0) 1 2
Actividad motora espontánea	Dormido - Jugando - Tranquilo Moderada - Controlable Intensa - Incontrolable	(0) 1 2
Expresión facial		(0) 1 2
2-3 años Evaluación verbal	No expresa dolor Incómodo - Duele sin localizar Se queja y localiza dolor	(0) 1 2

Puntuación: 0/10

- Signo de Tinel (parestesias o calambres). Reduce en túnel carpiano negativo para radial y cubital
- Zonas anestésicas (hombro, codo, antebrazo, mano, dedos)..... Adormecimientos a nivel de codo, antebrazo, mano y dedos

3. Signos vegetativos
   - Signo de Claude Bernard Horner (miosis, ptosis palpebral, anhidrosis). Negativo
4. Reflejos
   - Bicipital. conservado
   - Estiloradial. abolido
   - Tricipital. conservado
   - Cubito pronador. abolido
5. Amplitud articular de miembro superior derecho

Miembro superior			
Movimiento	**Rango Normal**	**Miembro Derecho**	**Miembro Izquierdo**
HOMBRO			
Flexión	0° a 180°	160°	175°
Extensión	0° a 45°	20°	40°
Abducción	0° a 180°	158°	178°
Aducción	0° a 40°	37°	37°
Rotación Int.	0° a 80°	61°	76°
Rotación Ext.	0° a 60°	52°	65°
CODO			
Flexión	0° a 150°	138°	143°
Extensión	150° a 0°	8°	3°
Supinación	0° a 90°	79°	88°
Pronación	0° a 80°	68°	76°

MUÑECA			
Flexión	0° a 80°	66°	79°
Extensión	0° a 80°	35°	78°
Abducción	0° a 30°	18°	25°
Aducción	0° a 15°	9°	13°

6. Fuerza muscular: miembro superior derecho

Movimiento	Miembro Derecho	Miembro Izquierdo
HOMBRO		
Flexión	2	5
Extensión	2	5
Abducción	2	4
Aducción	2	4
Rotación Int.	2	4
Rotación Ext.	2	4
CODO		
Flexión	2	5
Extensión	2	5
MUÑECA- MANO		
Flexión	1	5
Extensión	1	5
Abducción	1	4
Aducción	1	4
DEDOS		
Flexión	1	5
Extensión	1	5
Abducción	1	4
Aducción	1	4

7. Tipo de lesión según Dubousset (1997):

Grado	Tipo de mano	Descripción
I	Mano normal	Parece haber sufrido las consecuencias de una parálisis del hombro y codo (la mano nunca llega a ser dominante)
II	Mano normal desde el punto de vista pasivo y activo	Con una eficiencia inadecuada, no hay trastorno sensitivo,
III	Se asocia a una secuela motora del tipo de parálisis y posición "viciosa"	Presencia de trastornos sensitivos más o menos marcados en el 50% de los casos (táctil, dolorosa, térmica y estognosia) y trastornos tróficos (piel roja, rugosa, uñas quebradizas, sudoración importante); secuelas motoras con muñeca en pronación, flexión palmar e inclinación cubital y una maño pequeña
IV	Más grave	Mano sensible, inerte, con trastornos importantes tróficos, funcionales y estéticos, si el triceps se conserva puede servir de ayuda a la mano sana

Lugar y Fecha: Salado, Sábado 16 de Junio del 2018

Nombre del evaluador: Santiago Isaías Morada López

Firma del evaluador:

Anexo 5. Guion de entrevista a la madre del paciente

UNIVERSIDAD TÉCNICA DE AMBATO

FACULTAD DE CIENCIAS DE LA SALUD

CARRERA DE TERAPIA FÍSICA

ENTREVISTA DIRIGIDA A LA MADRE DEL PACIENTE

TEMA: "Lesión del plexo braquial derecho en el nacimiento"

OBJETIVO: Analizar el caso clínico de un infante con lesión de plexo braquial derecho durante el nacimiento, realizando una descripción del cuadro clínico y sus complicaciones.

GUIÓN:

1. Situación familia (estado civil, número de hijos, tipo de familia, escolaridad)
2. Situación económica (ingresos, situación laboral, vivienda, servicios básicos, acceso a servicios de salud)
3. Situación del embarazo (controles, complicaciones)
4. Situación del parto (parto, complicaciones)
5. Situación del bebe (lesión, diagnóstico, pronóstico)
6. Situación del tratamiento (tipos de tratamientos, evidencias del tratamiento)
7. Situación del proceso quirúrgico (tipo de cirugía, resultados)

GRACIAS POR SU COLABORACIÓN

Anexo 6. Guion de entrevista a la fisioterapeuta

UNIVERSIDAD TÉCNICA DE AMBATO

FACULTAD DE CIENCIAS DE LA SALUD

CARRERA DE TERAPIA FÍSICA

ENTREVISTA DIRIGIDA AL PROFESIONAL DE FISIOTERAPIA

TEMA: "Lesión del plexo braquial derecho en el nacimiento"

OBJETIVO: Analizar el caso clínico de un infante con lesión de plexo braquial derecho durante el nacimiento, realizando una descripción del cuadro clínico y sus complicaciones.

GUIÓN:

1. Condición en la que recibieron al paciente
2. Objetivos del tratamiento
3. Plan de tratamiento
4. Seguimiento y mejoría

GRACIAS POR SU COLABORACIÓN

Anexo 7. Fotografías del trabajo de campo