



UNIVERSIDAD TÉCNICA DE AMBATO
FACULTAD DE CIENCIAS DE LA SALUD
CARRERA DE ESTIMULACIÓN TEMPRANA

ANÁLISIS DE CASO CLÍNICO SOBRE:

**“LA ESTIMULACIÓN TEMPRANA Y EL DESARROLLO DE LAS HABILIDADES
MOTORAS EN UN PACIENTE CON ENCEFALOPATÍA HIPÓXICO ISQUÉMICA”**

Requisito previo para optar por el Título de Licenciada en Estimulación Temprana

Autora: Chilibinga Eugenio, Jessica Elizabeth

Tutora: Mg. Raza Suarez, María Cristina

Ambato – Ecuador

Octubre, 2018

APROBACIÓN DEL TUTOR

En calidad de Tutor del Análisis de Caso Clínico sobre el tema:

“LA ESTIMULACIÓN TEMPRANA Y EL DESARROLLO DE LAS HABILIDADES MOTORAS EN UN PACIENTE CON ENCEFALOPATÍA HIPÓXICO ISQUÉMICA” de Jessica Elizabeth Chilingua Eugenio, estudiante de la Carrera de Estimulación Temprana, considero que reúne los requisitos y méritos suficientes para ser sometida a la evaluación del jurado examinador designado por el Consejo Directivo de la Facultad de Ciencias de la Salud.

Ambato, Julio 2018.

LA TUTORA

.....
Mg. Raza Suarez, María Cristina

AUTORÍA DEL TRABAJO DE GRADO

Los criterios emitidos en el Trabajo de Análisis de caso Clínico sobre:

“LA ESTIMULACIÓN TEMPRANA Y EL DESARROLLO DE LAS HABILIDADES MOTORAS EN UN PACIENTE CON ENCEFALOPATÍA HIPÓXICO ISQUÉMICA” como también los contenidos, ideas, análisis, conclusiones, son de exclusiva responsabilidad de mi persona, como autora de este trabajo de grado.

Ambato, Julio 2018.

LA AUTORA

.....
Chiliquinga Eugenio, Jessica Elizabeth

DERECHOS DE AUTOR

Autorizo a la Universidad Técnica de Ambato, para que haga de este Análisis de Caso Clínico o parte de él, un documento disponible para su lectura, consulta y procesos de Investigación.

Cedo los derechos en líneas patrimoniales de mi Análisis de Caso Clínico con fines de difusión pública: además apruebo la reproducción de este Análisis de Caso Clínico dentro de las regulaciones de la Universidad, siempre y cuando esta reproducción no suponga una ganancia económica y se realice respetando mis derechos de autora.

Ambato, Julio 2018.

LA AUTORA

.....

Chiliquinga Eugenio, Jessica Elizabeth

APROBACIÓN DEL JURADO EXAMINADOR

Los miembros del Tribunal Examinador aprueban el Informe de Investigación, sobre el tema: **“LA ESTIMULACIÓN TEMPRANA Y EL DESARROLLO DE LAS HABILIDADES MOTORAS EN UN PACIENTE CON ENCEFALOPATÍA HIPÓXICO ISQUÉMICA”** de Jessica Elizabeth Chilingua Eugenio, estudiante de la carrera de Estimulación Temprana.

Ambato, Octubre 2018.

Para constancia firman

.....

PRESIDENTE/A

.....

1er VOCAL

2do VOCAL

DEDICATORIA

Dedico este trabajo primeramente a Dios por brindarme un día más de vida, a mi madre por su apoyo incondicional y por ser el pilar fundamental, la cual me motivó día tras día en el transcurso de la carrera, para que no decaiga y cumpla mi gran sueño el ser una profesional.

A mis abuelitos, que, aunque ya no estén aquí, sé que estarán orgullosos de mis logros.

A mis amigas y amigos con los que hemos luchado por cumplir nuestra gran meta.

Chiliquinga Eugenio, Jessica Elizabeth

AGRADECIMIENTO

A Dios por permitirme luchar día a día por mis sueños. A mi familia por estar pendientes de mi formación académica.

A la Facultad de Ciencias de la Salud de la Universidad Técnica de Ambato, por haberme permitido formar parte de tan prestigiosa Carrera como es la de Estimulación Temprana.

Docentes, tutores de práctica quienes con paciencia y dedicación compartieron sus conocimientos y nos encaminaron cada día a ser mejores personas y llegar así a ser profesionales de calidad.

Chiliquina Eugenio, Jessica Elizabeth

ÍNDICE GENERAL DE CONTENIDOS

APROBACIÓN DEL TUTOR.....	ii
AUTORÍA DEL TRABAJO DE GRADO.....	iii
DERECHOS DE AUTOR.....	iv
APROBACIÓN DEL JURADO EXAMINADOR	v
DEDICATORIA.....	vi
AGRADECIMIENTO	vii
RESUMEN	x
SUMMARY	xi
1. INTRODUCCIÓN	- 1 -
2. OBJETIVOS.....	- 2 -
4.1. Objetivo General.....	- 2 -
4.2. Objetivos Específicos	- 2 -
3. DESARROLLO	- 3 -
5.1. PRESENTACIÓN DEL CASO:.....	- 3 -
5.2. RECOPIACIÓN Y DESCRIPCIÓN DE LAS FUENTES DE INFORMACIÓN DISPONIBLES:.....	- 3 -
5.2.1. HISTORIA CLÍNICA HOSPITAL GENERAL AMBATO DISTENCIÓN ABDOMINAL	- 3 -
5.2.2. HISTORIA CLÍNICA HOSPITAL GENERAL AMBATO ENCEFALOPATÍA HIPÓXICA ISQUÉMICA.....	- 7 -
5.3. IDENTIFICACIÓN Y RECOPIACIÓN DE LA INFORMACIÓN NO DISPONIBLE:	- 11 -
5.4. DESCRIPCIÓN CRONOLÓGICA DETALLADA DEL CASO:	- 12 -
5.4.1. Hallazgos del estudio:.....	- 12 -
5.4.2. DESCRIPCIÓN DE LOS FACTORES DE RIESGO (Rodríguez, 2012):	- 13 -
5.5. ANÁLISIS DE LOS FACTORES RELACIONADOS CON LOS SERVICIOS DE SALUD:.....	- 14 -
5.6. IDENTIFICACIÓN DE LOS PUNTOS CRÍTICOS:	- 15 -

5.6.1. Análisis de los puntos críticos:	- 15 -
5.7. CARACTERIZACIÓN DE LAS OPORTUNIDADES DE MEJORA:	16
5.8. PROPUESTA DE TRATAMIENTO	18
5.8.1. Fundamentación teórica de la propuesta	18
5.8.2. PROPUESTA EN ATENCIÓN TEMPRANA PARA EL DESARROLLO DE HABILIDADES MOTORAS	33
4. CONCLUSIONES:	38
5. REFERENCIAS BIBLIOGRÁFICAS	39
6. ANEXOS.....	42

ÍNDICE DE TABLAS

Tabla 1. Antecedentes prenatales	- 7 -
Tabla 2. Caracterización de las oportunidades de mejora	17
Tabla 3. Topografía de la lesión cerebral en los neonatos a término con encefalopatía hipóxica- isquémica y manifestaciones clínicas.....	28
Tabla 4. Clasificación encefalopatía hipóxica isquémica	30
Tabla 5. Propuesta de tratamiento alternativo	37

UNIVERSIDAD TÉCNICA DE AMBATO

FACULTAD DE CIENCIAS DE LA SALUD

CARRERA DE ESTIMULACIÓN TEMPRANA

**“LA ESTIMULACIÓN TEMPRANA Y EL DESARROLLO DE LAS
HABILIDADES MOTORAS EN UN PACIENTE CON ENCEFALOPATÍA
HIPÓXICO ISQUÉMICA”**

Autora: Chiliquinga Eugenio, Jessica Elizabeth

Tutora: Mg. Raza Suarez, María Cristina

Fecha: Julio, 2018.

RESUMEN

La encefalopatía hipóxica isquémica es un problema infrecuente que se puede presentar en los recién nacidos que han sufrido asfixia, hipoxia o isquemia durante el periodo perinatal, según la OMS es una de las principales causas de muerte en el mundo considerando a la población de riesgo a los recién nacidos a término y pre termino, en caso de que estos neonatos sobrevivan tienen consecuencias a largo plazo como la parálisis cerebral. En el desarrollo del presente trabajo se detalla el caso de un niño de 7 meses de edad que acude a consulta por desviación de la mirada del ojo izquierdo por lo que fue llevado por su madre al Centro de Salud Quero Tipo C, donde durante su estadía presento movimientos clónicos de la lengua y rigidez de las extremidades motivo por el cual deciden realizar impregnación con fenitoina y su ingreso a hospitalización.

La realización de un plan de tratamiento alternativo basado en Estimulación Temprana, para un paciente con encefalopatía hipóxica isquémica es de gran importancia ya que así se podrá mejorar la calidad de vida del paciente y así disminuir las consecuencias a largo plazo.

PALABRAS CLAVES: ENCEFALOPATÍA, HIPÓXICO, ISQUÉMICA, ESTIMULACIÓN TEMPRANA.

TECHNICAL UNIVERSITY OF AMBATO
FACULTY OF HEALTH SCIENCES
EARLY STIMULATION CAREER

**"EARLY STIMULATION AND THE DEVELOPMENT OF MOTOR SKILLS IN A
PATIENT WITH ISCHEMIC HYPOTHETICAL ENCEPHALOPATHY"**

Author: Chilingua Eugenio, Jessica Elizabeth

Tutor: Mg. Raza Suarez, María Cristina

Date: July, 2018

SUMMARY

Hypoxic ischemic encephalopathy is an infrequent problem that can occur in newborns who have suffered asphyxia, hypoxia or ischemia during the perinatal period, according to the OMS is one of the leading causes of death in the world considering the population at risk Term and term newborns, if these neonates survive, have long-term consequences such as cerebral palsy. In the development of this work is detailed the case of a 7-month-old boy who comes to consultation for deviation of the look of the left eye so he was taken by his mother to the Centro de Salud Quero Tipo C, where during his stay I present clonic movements of the tongue and rigidity of the extremities reason why they decide to perform impregnation with phenytoin and admission to hospitalization.

The realization of an alternative treatment plan based on Early Stimulation, for a patient with hypoxic ischemic encephalopathy is of great importance since this way it will be possible to improve the quality of life of the patient and thus reduce the long-term consequences.

KEYWORDS: ENCEPHALOPATHY, HYPOCYCUS, ISCHEMIC, EARLY STIMULATION.

1. INTRODUCCIÓN

El presente análisis de caso se realizó pensando en determinar la influencia de la Estimulación Temprana en el desarrollo de las habilidades motoras de un niño con encefalopatía hipóxico isquémica ya que con un tratamiento adecuado u oportuno se podría llegar a un desarrollo adecuado de las habilidades motoras y más que todo mejorar la calidad de vida del niño y reducir las secuelas a largo plazo.

La encefalopatía hipóxico isquémica es un problema infrecuente y se puede presentar en los recién nacidos que han sufrido asfixia, hipoxia o isquemia durante el periodo perinatal. Según la OMS entre las principales causas de muerte en el mundo: partos prematuros (29%), asfixia (23%) e infecciones graves tales como sepsis y neumonía (25%).

En Madrid, España se realizó un estudio en el que se encontró una incidencia global de encefalopatía hipóxico de 1.088 por cada 1000 recién nacidos vivos en el que se observó una incidencia significativa (moderada y grave) que fue de 0.49 por cada 1000 nacidos vivos.

En países desarrollados se reporta una incidencia de 0.3 a 1.8%, en países en vías de desarrollo se encuentra una prevalencia de 6.1 por 1000 nacidos vivos de asfixia perinatal. Anualmente, la Asfixia es responsable de aproximadamente el 23% de los cuatro millones de muertes neonatales ocurridas en el planeta, siendo mayor en los RN pretérminos. (Torres, 2011)

La encefalopatía hipóxico isquémica se presenta en 1 a 2 de cada 1000 recién nacidos vivos, se considera como población de riesgo a los recién nacidos a término y pre término, una proporción de estos neonatos mueren o sobreviven con secuelas a largo plazo como la parálisis cerebral. (Torres, 2011)

2. OBJETIVOS

4.1. Objetivo General

- Determinar la influencia de la Estimulación Temprana en el desarrollo de las habilidades motoras en un paciente con Encefalopatía Hipóxico-Isquémica.

4.2. Objetivos Específicos

- Realizar un registro mensual de las sesiones de Estimulación Temprana.
- Analizar el desarrollo del niño durante las sesiones de Estimulación Temprana.
- Proponer un plan de atención temprana para el desarrollo de habilidades motoras en un paciente con Encefalopatía Hipóxico-Isquémica.

3. DESARROLLO

5.1. PRESENTACIÓN DEL CASO:

El presente análisis de caso se trata de un niño de 8 meses de edad, nacido el 25 de Mayo del 2017 en el Hospital General Ambato, provincia de Tungurahua el mismo es de nacionalidad ecuatoriana y reside en el Cantón Quero; el menor es producto de una segunda gesta nacido por cesárea debido a embarazo de 31,6 semanas, fue hospitalizado en neonatología por 28 días por presentar síndrome de dificultad respiratoria tipo I, sepsis temprana secundaria a factores maternos, coagulación intravascular diseminada, neumotórax bilateral enterocolitis necrotizante II B, ictericia patológica, sepsis tardía; para lo cual recibió ventilación mecánica, transfusiones, fototerapia, antibioticoterapia. Después de 4 días de alta fue reingresado por reflujo gastroesofágico y permaneció hospitalizado por 4 días.

A los 7 meses de edad presenta un retraso psicomotor, además de movimientos clónicos de la lengua (convulsión focalizada) motivo por el cual la madre lleva al niño a realizar un examen neurológico en el que se obtiene un diagnóstico de encefalopatía hipóxica isquémica.

5.2. RECOPIACIÓN Y DESCRIPCIÓN DE LAS FUENTES DE INFORMACIÓN DISPONIBLES:

La realización del presente caso clínico, se basó en la descripción de varias fuentes bibliográficas, la recopilación y análisis detallado de la historia clínica, la epicrisis la que nos proporciona cronológicamente todos los acontecimientos presentados desde el inicio de la enfermedad, electroencefalograma realizado en el CENTRO NEUROESPERANZA “TRASTORNOS NEUROLÓGICOS PEDIÁTRICOS” , exámenes de audición y visión recopilando así la información necesaria , tratamiento, evolución y controles posteriores.

5.2.1. HISTORIA CLÍNICA HOSPITAL GENERAL AMBATO DISTENCIÓN ABDOMINAL

A continuación, se detalla en orden cronológico el motivo de consulta, evolución, complicaciones, tratamiento.

Hospital General Ambato

Paciente de 40 días de nacido, residente en Quero, Provincia de Tungurahua, de raza mestiza.

Motivo de ingreso

Distensión abdominal.

Enfermedad actual: Lactante de 40 días de vida, que acude a esta casa de salud por presentar cuadro de distensión abdominal de 72 horas acude a facultativo quien prescribe probióticos con lo que cuadro mejora parcialmente, se reagudiza hace 24 horas y porta una radiografía de abdomen en la que se evidencia abundante gas y edema de pared, dada la edad del lactante y bajo autorización de medio coordinador de servicio autoriza ingreso para vigilancia clínica, NPO y posterior decisiones conforma a clínica durante hospitalización.

5.2.1.1. *Examen físico de ingreso:*

Temperatura: 36.6°C

Frecuencia respiratoria: 50 RPM

Frecuencia cardiaca: 150 LPM

SATO2: 90% aire ambiente

RN activo, reactivo al manejo, piel pálida.

Cabeza: Normocefálica, cuello simétrico, movilidad conservada.

Ojos: Apertura ocular espontánea, pupilas normoreactivas.

Orejas: Implantación normal.

Nariz: Fosas nasales permeables.

Boca: Paladar íntegro en todo su trayecto.

Tórax: Simétrico, expansibilidad conservada, pulmones buena entrada de aire bilateral.

Corazón: Ruidos cardíacos rítmicos, no soplos.

Abdomen: Distendido, dibuja asas, no megalias palpables.

Genitales: Externos masculinos, testículos en bolsa escrotal, ano permeable.

Extremidades: Simétricas, reflejos arcaicos presentes.

5.2.1.2. *Resumen de evolución y complicaciones:*

04/07/2017 Ingreso distensión abdominal

Lactante que ingresa el 4 de julio del 2017 por presentar un cuadro de distensión abdominal de 72 horas de evolución, distensión abdominal mejora parcialmente en comparación con el ingreso, acidosis metabólica se espera corrección con hidratación instaurada continua en NPO para valorar inicio de alimentación en horas de la tarde.

04/07/0217 Exámenes de laboratorio - Hospital Volandes Quito

- PCR: 0.04
- Procalcitonina Lab. Clini.: 0.21
- Recuento leucocitario(WBC): 10.00
- Recuento de globulos rojos: 4.00
- Hemoglobina (HGB): 11.7
- Hematocrito(HCT): 36.3
- Volumen Corp. Medio(MCV): 91
- Hemoglobina Cospus Media(MCH): 29.2
- Concen HB Corp. Media(MCHC): 32.2
- Recuento plaquetas:472
- Neutrófilos% 19.0
- Linfocitos%: 68.3
- Monocitos%: 7.0
- Eosinófilos%: 4.9
- Basófilos%: 0.8
- Glucosa: 78.5
- Cloro: -
- NA:149.6
- K: 3.81
- Ph:7.283
- PCO2:32.5
- PO2:47.4

- BE: -10.4
- TCO₂:16.0
- HCO₃:15.0
- Saturación de oxígeno:75.4
- Calcio iónico en suero: 0.66

05/07/2017 Evolución distención abdominal

Lactante quien ingresa por cuadro de enterocolitis ha mostrado mejoría clínica con disminución en la distención abdominal, así como en la producción de residuo gástrico, por lo que se valora el inicio de alimentación el día de hoy, dada la edad y antecedentes del paciente se piensa en otras causas que pudieran ocasionar en cuadro actual por lo que se espera de valoración por gastroenterología.

06/07/2017 Evolución clínica distención abdominal

Lactante en quien no mejora la tolerancia gástrica en horas de la mañana y tarde por lo que se intercala con leche altamente hidrolizada con mejor tolerancia, se espera mejora de cuadro gástrico pendiente valoración por gastroenterología pediátrica.

07/07/2017 Evolución clínica distención abdominal

Lactante con regular evolución clínica, a nivel gastrointestinal presenta regular tolerancia, realiza vomito por una ocasión en espera de valoración por gastroenterología mañana en la mañana para decidir que conducta a seguir.

5.2.1.3. Tratamiento Distención Abdominal

- Incubadora cerrada desde el 03/07/2017 continúa.
- NPO desde el 03/07/2017 hasta el 05/07/2017.
- Destroxa al 5% + gluconato de calcio + electrosol sodio + electrosol potasio desde el 03/07/2017 continua.
- Probióticos desde el 03/07/2018 continúa.
- Leche hidrolizada desde el 05/07/2017 continúa.

5.2.1.4. Diagnóstico de ingreso

Lactante masculino con bajo peso, sospecha enterocolitis necrotizante.

5.2.1.5. Diagnóstico de egreso

Lactante masculino con bajo peso, sospecha de enterocolitis necrotizante.

5.2.2. HISTORIA CLÍNICA HOSPITAL GENERAL AMBATO ENCEFALOPATÍA HIPÓXICA ISQUÉMICA

Paciente masculino de 7 meses de edad nacido en Ambato residente en Quero, religión católica, etnia mestiza, tipificación sanguínea ORH+.

5.2.3.1. Antecedentes prenatales:

Gestas	2
Abortos	0
Partos	1
Cesáreas	1
Hijos vivos	1
Hijos muertos	1
1 fum	16/10/2016

Tabla 1. Antecedentes prenatales

Madre tiene 10 controles prenatales 5 ecos con reporte verbal normal, recibió hierro, ácido fólico y vitaminas se realiza TORCH, VIH y VDRL con reporte negativo, no recibe vacuna antitetánica. Presenta vaginitis a repetición desde las 17 semanas en tratamiento con nifedipino, metronidazol en óvulos, progesterona 400mg. IV QD; desde la 8va semana. Presencia de secreción vaginal todo el embarazo pese a tratamiento.

Antecedentes natales: Nace a las 31 semanas y 6 días por cesárea para mejorar pronóstico, lloro inmediatamente al nacer con un Apgar al 1 minuto de 8 y a los 5 minutos de 9 el peso 1785gramos, talla 40cm, perímetro cefálico 30cm.

Esquema de vacunación incompleta (Hepatitis B).

Antecedentes postnatales: Hospitalizado en neonatología por 28 días por síndrome de dificultad respiratoria tipo I, sepsis temprana secundaria a factores maternos, coagulación intravascular diseminada, neumotórax bilateral enterocolitis necrotizante II B, ictericia patológica, sepsis tardía para lo cual recibió ventilación mecánica, transfusiones, fototerapia, antibioticoterapia.

Antecedentes patológicos personales: Movimientos clónicos de la lengua a los 3 meses de edad (convulsión focalizada).

Antecedentes quirúrgicos: No refiere

Alergias: No refiere.

Antecedentes patológicos familiares: Padre convulsiones en la infancia, abuela paterna presenta hipotiroidismo.

Motivo de consulta: Desviación de la mirada.

Enfermedad actual: Madre del paciente refiere que hace 16 horas le realizaron un electroencefalograma para lo cual le administraron risperidona. Tras lo cual permaneció somnoliento, hace 7 horas; mientras comía presento desviación de la mirada y rigidez de las extremidades, de donde fue referido a esta casa de salud, durante su estadía en la emergencia presento desviación de la mirada y movimientos clónicos de la lengua, por lo que decidieron impregnación con fenitoina y deciden su ingreso a hospitalización de pediatría.

5.2.3.2. *Resumen de evolución y complicaciones*

Durante su estancia hospitalaria madre refiere que no ha presentado crisis convulsivas, diuresis y deposición espontanea, no vómitos, ni diarreas, ni alzas de térmicas.

Al momento paciente reactivo, hidratado saturando al 98% presencia de tos esporádica, estrabismo de ojo izquierdo, no rigidez de nuca, corazón rítmico, buena entrada de aire, abdomen suave depresible no doloroso, extremidades simétricas y buena tolerancia gástrica en Escala de Glasgow modificado 15/15.

Paciente en buenas condiciones generales se mantiene con buena tolerancia gástrica sintomatología extrapiramidal paciente cumple criterio de egreso. Para seguimiento multidisciplinario.

5.2.3.3. *Hallazgos relevantes de exámenes y procedimientos diagnósticos:*

Laboratorio Clínico Movi. Lab. s.a.

- PCR:0.00
- Recuento leucocitario:11.50
- Recuento de glóbulos rojos: 5.25
- Hemoglobina: 14.1
- Hematocrito:41.1
- Volumen corp. Medio:78
- HEMOGLOBINA
- Cospus media:27.0
- Concen. HB corp. Media: 34.4
- Recuento plaquetas:672
- Neutrófilos%: 21.9
- Linfocitos%: 70.4
- Monocitos%: 4.6
- Eosinofilos%: 2.1
- Basófilos%: 1.0

03/01/2018

El 6 de enero del 2018 se realizó un electroencefalograma los ritmos encontrados en las diferentes fases del estudio son normales de forma intencionada se buscaron ritmos epileptogénicos y no se encontraron en ninguna de las fases del estudio.

06/01/2018

El 3 de enero del 2018 se procede a realizar una resonancia magnética de cerebro simple cambios de morfología de los ventrículos laterales asociados a algunas imágenes periféricas, de la sustancia blanca que sugieren áreas de encefalomalacia asociado a algún grado de gliosis.

Los hallazgos están en relación a cambios por leucomalacia, el cuerpo calloso se aprecia adelgazado, los surcos de la convexidad son prominentes y existe ventriculomegalia,

adicionalmente se observan colecciones subdurales frontoparietales bilaterales probablemente de origen higromatoso.

5.2.3.4. *Resumen de tratamiento y procedimientos terapéuticos*

Indicaciones al ingreso:

- Nada por vía oral.
- Control de signos vitales cada 6 horas.
- Control de Glasgow y diámetro pupilar cada 4 horas
- Vigilar convulsiones, (movimientos clónicos, desviación de la mirada).
- Control de ingesta y excreta.
- Semifowler estricto.
- Glicemia capilar cada 12 horas.
- Oxígeno por cánula nasal a 1 litro por minuto por razones necesarias.
- Dextrosa al 5% en agua 1000ml más, 10ml de cloruro de sodio más, 10ml de cloruro de potasio intravenoso a 30ml/hora.
- Ranitidina 7 miligramos intravenoso cada 12 horas.
- Fenitoina 18 miligramos intravenoso cada 12 horas.
- Paracetamol 70 miligramos intravenoso por razones necesarias.
- Diazepam 3.5 miligramos intravenoso por razones necesarias.
- Glucosa, urea, creatinina, electrolitos mañana 6 am.
- Emo.
- Interconsulta a neurología.

Indicaciones al egreso:

Plan preventivo

- Seno materno a libre demanda
- Dieta para la edad cada 4 horas.
- Posición antirreflujo.
- Limpieza de fosas nasales cada 3 horas

Plan terapéutico

- Claritromicina tomar 1.4 ml 7am- 7pm por 6 días.
- Levoceterizina 1.5ml al acostarse por un mes.

Plan de seguimiento

- Control por consulta externa de pediatría en 1 mes.
- Diagnósticos ingresos: CIE PESUN DEFINI
- Diagnósticos egreso: CIE PRESUN DEFINI
- Convulsiones, R56.
- Falta del desarrollo fisiológico normal esperado R620.
- Asfixia al nacimiento P21.
- Secuelas de enfermedad cerebrovascular I698.

5.2.3.5. Condiciones de egreso y pronóstico

Paciente con evolución clínica favorable en condiciones de alta.

5.3. IDENTIFICACIÓN Y RECOPIACIÓN DE LA INFORMACIÓN NO DISPONIBLE:

La información que no se puede encontrar en la historia clínica y exámenes médicos se la obtuvo mediante criterios de los familiares más cercanos, además de la estimuladora temprana que interviene en el proceso de mejoría del niño, además de la aplicación de la Prueba de Evolución del Desarrollo Infantil (EDI) la que nos permitirá medir cualitativamente las áreas del desarrollo y con los resultados obtenidos plantear un tratamiento para mejorar las condiciones de vida del paciente

En la entrevista aplicada a la madre se obtuvo que realizó estudios a su hijo, por preocupación, al ver que el niño no lograba controlar la cabeza, razón por la cual acude a estimulación temprana en el Centro de Salud Quero Tipo C, en donde se le realiza una evaluación con la fisiatra y remite al niño a estimulación temprana por presentar un retraso psicomotor.

La estimuladora temprana aplica la evaluación con el Test de Denver donde obtiene un resultado anormal, motivo por el cual solicita a la madre que visite al personal de

neurología, por que el niño corre el riesgo de presentar un problema neurológico por sus antecedentes natales y por haber tenido un embarazo con complicaciones.

5.4. DESCRIPCIÓN CRONOLÓGICA DETALLADA DEL CASO:

A los 7 meses de edad acudió al CENTRO NEUROESPERANZA “TRASTORNOS NEUROLÓGICOS PEDIÁTRICOS”, por presentar un retraso psicomotor, con adquisiciones para 2 meses de edad antecedentes patológicos personales, movimientos clónicos de la lengua (convulsión focalizada) presentando así un diagnóstico de encefalopatía hipóxica isquémica se realiza resonancia magnética nuclear del cerebro en la cual se evidencia ventriculomegalia, con encefalomalacia y quistes porencefálicos en astas frontales bilaterales. Se realizó el estudio de electroencefalografía digital con un equipo de electroencefalografía Cadwell Easy II, utilizando montajes Mono y Bipolares con electrodos dorados.

Los electrodos fueron colocados mediante la técnica internacional 10-20 y fueron fijados con vendas y pasta conductora para comodidad del paciente. Todas las impedancias se registraron en menos de 2Kohms. El estudio fue realizado con privación moderada de sueño y sin utilizar ninguna substancia sedativa.

5.4.1. Hallazgos del estudio:

Durante la fase de vigilia se observan ritmos de base simétricos y sincrónicos caracterizados por actividad de 4-8Hz. Durante la fase de ojos cerrados se observa la aparición de ritmos Alfa simétricos. Se pueden observar algunos artefactos provocados por el parpadeo.

En la fase de hiperventilación se observa una lentificación de los ritmos de fondo además de algunos artefactos de movimiento. Durante la fotoestimulación se observa un arrastre fótico normal.

Durante el sueño fisiológico se observa la presencia de actividad lenta de alto voltaje y husos de sueño característicos de la fase II de sueño NOREM.

Se concluye que los ritmos encontrados en las diferentes fases del estudio son normales. De forma intencionada se buscaron ritmos epileptogénicos y no se encontraron en ninguna de las fases del estudio.

El 10 de enero del 2018 acude a consulta oftalmológica por desviación ocular de 4 días de evolución aparentemente por crisis convulsivas presentando:

Agudeza visual: Fija, sigue a 10cm.

Reflejos pupilares: Normales.

Motilidad ocular: Endotropia de ángulo variable con predominio de OI, nistagmus de baja frecuencia en infraducción en resorte.

Fondo de ojo: Medios claros, leve palidez temporal de nervio óptico bordes definidos con excavación de 0.2 en ambos ojos.

RX dilatado:

OD: +3.00-0.50

OI: +2.00-0.20

DX: Atrofia leve nasal del nervio óptico ambos ojos.

Indicaciones: Estímulo visual, control en 3 meses.

Desde el 2 de abril del 2018, el niño recibe rehabilitación “TERAPIA VOTJA” en el Centro Médico Integral “AXXIS”, la cual es de gran utilidad en todas las especialidades médicas como pediatría, neurología y traumatología. Con la aplicación terapéutica de la locomoción refleja es posible volver a conseguir acceso a patrones motores o parte de ellos en pacientes con alteraciones del sistema nervioso central y aparato locomotor.

5.4.2. DESCRIPCIÓN DE LOS FACTORES DE RIESGO (Rodríguez, 2012):

5.4.2.1. Factores fetales:

Bajo peso para la edad gestacional, eritroblastosis fetal, premadurez, posmadurez, embarazo múltiple, presentación anormal.

5.4.2.2. Factores maternos:

Entre ellos se cuentan los siguientes:

- Desproporción cefalopélvica.
- Desaceleraciones tardías.
- Toxemia.

- Diabetes.
- Placenta previa.
- Desprendimiento prematuro de placenta.
- Prolapso de cordón.
- Edad materna (menos de 16 años o más de 40 años).
- Anemia.
- Enfermedad cardíaca.
- Obesidad
- Fiebre.
- Rotura prematura de membranas.
- Líquido amniótico meconial.
- Hemorragia anteparto o intraparto.
- Multiparidad.
- Antecedentes de muerte perinatal.

Otros factores que pudieran estar implicados son: parto difícil, neumopatía grave, cardiopatía congénita, cesárea, polihidramnios, oligohidramnios, niveles anormales de estríol, anestesia general entre otros.

5.5. ANÁLISIS DE LOS FACTORES RELACIONADOS CON LOS SERVICIOS DE SALUD:

Acceso a la atención médica: El paciente acudió al servicio médico a los 40 días de nacido por presentar distensión abdominal se prescribe probióticos con lo que el cuadro mejora, se reagudiza a las 24 horas por lo que se autoriza ingreso para vigilancia clínica.

El paciente a los 7 meses acude al servicio médico por desviación de la mirada madre refiere que se le realizó un electroencefalograma para lo que suministraron risperidona tras lo cual permaneció somnoliento y que mientras comía presento desviación de la mirada del ojo izquierdo, acompañada de parpadeo por lo que fue llevado al Centro de Salud Quero Tipo C, donde presentó desviación de la mirada y rigidez de las extremidades y de donde fue referido al Hospital General Ambato.

Atención de emergencia: El manejo en el área de emergencias del Centro de Salud fueron inmediatos valorando así desviación de la mirada y rigidez de las extremidades por lo que se decide la remisión del caso al Hospital General Ambato.

Oportunidad de remisión: El niño empezó su visita médica en el Centro de Salud Quero Tipo C, posterior acudió al Hospital General Ambato para tener un diagnóstico claro acude al CENTRO NEUROESPERANZA “TRASTORNOS NEUROLÓGICOS PEDIÁTRICOS” en Quito, donde le dieron un diagnóstico de encefalopatía hipóxica isquémica.

Trámites administrativos: Fueron oportunos y sin complicación de acuerdo a las necesidades del paciente en cuanto a sus posteriores controles.

5.6. IDENTIFICACIÓN DE LOS PUNTOS CRÍTICOS:
Error en el diagnóstico inicial.

5.6.1. Análisis de los puntos críticos:
El paciente a los 7 meses de edad acude de emergencia al Centro de Salud Quero Tipo C por presentar desviación de la mirada madre refiere que hace 16 horas se le realizó un electroencefalograma para lo cual le suministraron risperidona razón por la cual permaneció somnoliento y mientras comía presento desviación del ojo izquierdo, acompañado de parpadeo al ver esto el personal de emergencia decide la remisión del caso al Hospital General Ambato en donde deciden inmediatamente hospitalizarlo para tenerlo en vigilancia médica debido a convulsiones y un posible diagnóstico de encefalopatía hipóxica isquémica.

5.7. CARACTERIZACIÓN DE LAS OPORTUNIDADES DE MEJORA:

OPORTUNIDADES DE MEJORA	ACCIONES DE MEJORA	RESPONSABLE	FECHA DE CUMPLIMIENTO	FORMA DE ACOMPAÑAMIENTO
Manejo adecuado de enfermedades Neuropediátricas en el área de pediatría en el Hospital General Ambato.	Capacitación continua del manejo de enfermedades neuropediátricas con sus respectivas técnicas de control.	Personal médico del servicio de pediatría.	1 mes	Guías clínicas, artículos científicos con respaldo de evidencia médica.
Realizar una evaluación adecuada a los pacientes que han sufrido una encefalopatía hipóxico isquémica.	Control continuo, valoración integral pensando en posibles complicaciones.	Personal de pediatría y enfermería.	Inmediata.	Registro de complicaciones y evolución del paciente.
Prevención y manejo de la encefalopatía hipóxico isquémica en neonatología.	Aplicación de guías de prevención y tratamiento de	Personal médico del servicio de neonatología.	Inmediata	Guías de práctica clínica de otros países.

	encefalopatía hipóxico isquémica.			
--	---	--	--	--

Tabla 2. Caracterización de las oportunidades de mejora

Elaborado por : Jessica Chilinga

5.8. PROPUESTA DE TRATAMIENTO

5.8.1. Fundamentación teórica de la propuesta

5.8.1.1. ESTIMULACIÓN TEMPRANA

La estimulación temprana es un proceso natural que la madre pone en práctica en el diario vivir con su hijo, a través de este proceso el niño va a ejercer un control sobre el mundo que lo rodea, los estímulos se deben presentar de una manera repetitiva para que el niño puede desarrollar un control emocional el que proporcionara una sensación de seguridad y goce y así se ampliara la habilidad mental que facilita el aprendizaje. (Arango, 2006)

La estimulación temprana consiste en una serie de programas de enriquecimiento sistematizados, secuenciados en forma cronológica diseñados para proporcionar y organizar actividades adecuadas desde el punto de vista de desarrollo para niños que tienen el riesgo inminente de presentar una variedad de condiciones que interfieren con su capacidad para llevar una vida productiva. Son programas de interacción multidisciplinaria, coordinados y extensos a fin de cubrir las necesidades evolutivas de lactantes o pequeños discapacitados en una o más de las siguientes áreas: desarrollo físico, cognitivo, lingüístico, foniatrico, psicosocial y de autosuficiencia, todo esto en función de estimular el desarrollo neurológico y la adquisición de habilidades motoras básicas. Desde el punto de vista estadístico, uno de cada 10 niños tendrá problemas en su desarrollo, por lo menos en grado leve. El equipo de estimulación temprana por lo general está integrado por un trabajador social, fisioterapeuta, psicólogo, maestro de educación especial entrenado en desarrollo normal y anormal del niño, una enfermera pediatra especializada en desarrollo, neurólogo, clínico en lenguaje, terapeuta ocupacional y su pediatra. (Rodríguez, 2012).

Plasticidad cerebral

Es la propiedad cambiante y adaptativa de la acción integrada del SNC; dentro de este término se incluyen fenómenos como la memoria, el aprendizaje, el condicionamiento y algunos procesos patológicos como la recuperación funcional de lesiones nerviosas. La plasticidad es un complejo proceso que se desarrolla a través de múltiples mecanismos que ocurren en las uniones sinápticas y en el funcionamiento neuronal, lo cual abre vías de propagación que facilitan las interconexiones preexistentes entre los núcleos nerviosos para adaptar las respuestas a las exigencias del medio. La plasticidad no sólo está confinada a las

estructuras más especializadas, sino también ocurre a niveles más bajos. Cuando menos en los últimos 100 años se han reconocido ejemplos extraordinarios tanto clínicos como experimentales de recuperación del funcionamiento del SNC después de lesiones del mismo. El grado de plasticidad cerebral puede estar relacionado con el sitio, la naturaleza y la gravedad del daño, la plasticidad cerebral es un fenómeno muy complicado para ser medido con precisión, sus factores causales son muy numerosos, por lo que es imposible individualizarlos y cuantificarlos de manera íntegra. (Rodríguez, 2012)

Objetivos de la estimulación temprana (Rodríguez, 2012).

A grandes rasgos, la estimulación temprana es importante y debe cumplir con los siguientes objetivos:

- Facilitar el desarrollo del lactante y niños minusválidos.
- Minimizar el probable retraso maduracional.
- Reducir los costos educativos de las escuelas públicas, minimizando la necesidad de servicios de educación especializada.
- Reducir las posibles institucionalizaciones.
- Reforzar la capacidad familiar para enfrentarse a las necesidades particulares de los niños discapacitados.

Detección y evaluación para acudir al servicio de estimulación temprana

Es el proceso mediante el cual se obtiene información para decidir si un lactante o niño requiere mayor estudio para los servicios de estimulación temprana (Rodríguez, 2012):

- Historia clínica completa. En ella se deben enfatizar los siguientes antecedentes en cuanto al niño: admisiones reiteradas al hospital, diagnóstico de malformaciones conocidas, historia perinatal y condiciones al nacer, tratamiento en la unidad de cuidados intensivos (UCIN), número de personas que viven en el hogar, estado evolutivo del niño, interacción social, lenguaje, capacidades motoras, enfermedad crónica, estado neurológico y sentidos especiales. En lo referente a los padres deben valorarse aspectos como interacción y armonía del matrimonio, nivel cultural, uso y abuso de sustancias adictivas, enfermedad mental o evolutiva, habilidades para

acceder y utilizar servicios asistenciales, disponibilidad para criar y brindar estimulación, así como necesidad previa de servicios protectores.

- Pruebas de laboratorio y gabinete (p. ej., audiometría, estudio oftalmológico, electroencefalográfico, etcétera).
- Examen físico, neurológico y de conducta.
- Entrevistas con otros profesionales.
- Diagnóstico diferencial apropiado.
- Discutir e interpretar los hallazgos con la familia; esto debe hacerse utilizando un lenguaje que se pueda entender y prepararlos para involucrarlos en las decisiones concernientes al niño.
- Trabajar en equipo con otros profesionales en forma organizada para unir un documento coherente con las necesidades del niño y la familia.

Indicaciones para implementar la estimulación temprana (Rodríguez, 2012):

Niños con riesgo biológico.

- Problemas ortopédicos (reducción de miembros).
- Egresados de cuidados intensivos: aquellos que sufrieron de asfixia, premadurez, convulsiones, infecciones, hemorragias intracraneales durante el periodo neonatal. Debe observarse con cuidado a los bebés que son pequeños para su edad, además de a los hijos de madres toxémicas y diabéticas.
- Trastornos evolutivos. Autismo, retraso lingüístico, retraso motor, problemas de aprendizaje.

Niños con riesgo establecido.

- Déficit sensorial (auditivo, visual, dolor).
- Enfermedad orgánica crónica.
- Endocrinas (hipotiroidismo).
- Enfermedad mayor del sistema cardiovascular.
- Enfermedad renal, hepática o gastrointestinal.
- Infecciones severas (como síndrome de inmunodeficiencia adquirida [SIDA]).
- Enfermedades metabólicas.

- Enfermedades neurológicas (retraso motor, parálisis cerebral infantil, malformaciones del SNC, trastornos neuromusculares).
- Malformaciones cromosómicas (síndrome de Down).

Niños con riesgo ambiental.

- Hogar pobre.
- Comunidad con adaptación insuficiente.
- Situación familiar con problemas de adaptación.

Factores benéficos de la estimulación temprana (Rodríguez, 2012):

Después de identificar a los niños que no evolucionan en forma satisfactoria a causa de factores de riesgo, biológicos o ambientales, los pediatras deben considerar si es adecuado implementar estimulación temprana. La identificación de un niño que no evoluciona de modo apropiado es compleja y debe incluir un análisis cuidadoso del niño, los padres y el ambiente. Los programas de intervención temprana son eficaces sobre todo en quienes coexisten riesgos biológicos y ambientales. La mejoría inicial en las puntuaciones del coeficiente intelectual puede ser transitoria, pero en los estudios de vigilancia a largo plazo se han obtenido otros beneficios como menor necesidad de servicios de enseñanza especial, menor repetición de grados escolares. Los factores importantes en los programas que mostraron la máxima eficacia son estructuración del currículo, participación extensa de los padres, servicios de orientación y apoyo a la familia, e intervenciones que abarcan por igual a padres y a hijos. A menudo, los programas de enseñanza especial con intervención temprana a nivel escolar y preescolar deben ser seguidos por esfuerzos educativos especiales, una vez que el niño alcanza la edad para cubrir la escuela primaria. Los envíos tempranos a instituciones especializadas son más eficaces que los tardíos. La estimulación temprana incide en la mejoría de los siguientes rubros:

- Curación o eliminación de la discapacidad (hipotiroidismo, displasia del desarrollo de cadera). Mejora el estado de otros problemas (sordera neurosensorial, problemas del lenguaje, deficiencias madurativas).
- Participa en la eliminación o reducción de complicaciones secundarias (p. ej., parálisis cerebral infantil).

- Capacita a las familias para que obtengan un mejor funcionamiento y capacidad para cuidar al niño o influir en la comunidad a favor del mismo.
- Brindan asistencia infantil para que el niño se adapte a su condición y junto con su familia puedan ajustarse al medio ambiente o, cuando sea posible, adaptar el entorno.

Requisitos para indicar la estimulación temprana (Rodríguez, 2012):

- Trabajo en equipo.
- Iniciar lo más temprano posible.
- Debe existir la adecuada motivación del niño, familiares y del medio en que se desarrollan.
- El desarrollo del niño debe ser considerado como un todo, más que sólo un área deficiente.
- Los programas en el hogar son más efectivos que los programas basados en centros.
- La participación de los padres en el entrenamiento con profesionales es esencial para un progreso sostenido.
- La intervención temprana es claramente efectiva al ofrecer apoyo a los padres, mejorar las relaciones padre-hijo y disminuir la ansiedad, incluso para programas que no han probado en alterar la falta de habilidad del desarrollo o aquellos que involucran alto costo y alteran el funcionamiento familiar.

5.8.1.2. *HABILIDADES MOTORAS*

Son un conjunto de destrezas que el niño va logrando debido a la maduración del Sistema Nervioso Central y de la interacción con el medio. (Vázquez, 2005)

Son conductas reflejas innatas, no aprendidas y automáticas como succionar, abrir los brazos y retrasar la cabeza si suavemente, se les deja caer hacia atrás al igual que el cuerpo se sacudirá por movimientos masivos y poco organizados y estos pueden ser la expresión de sensaciones que van teniendo (hambre, dolor, intranquilidad, etc.). (Batalla, 2012)

Con el paso de los meses podrán sentarse solos, agarrar objetos, gatear, caminar, pero estos van a depender de factores genéticos del entorno, alimentación, dedicación de los padres al cuidar de sus hijos, la implementación del espacio físico y problemas. (Batalla, 2012)

La conducta motriz implica una serie de procesos de recogida, análisis y tratamiento de la información que pueden agruparse en tres grandes mecanismos (Batalla, 2012):

- Mecanismo perceptivo: Tiene como función obtener, analizar e interpretar la información que proviene del entorno como propio del sujeto.
- Mecanismo disional: Destinado a coger de entre todas las respuestas posibles, aquella que más tiene que ver con las características y necesidades de una situación concreta.
- Mecanismo efector: Consiste en llevar a cabo la respuesta escogida.

El desarrollo motriz es el proceso a través del cual el individuo va adquiriendo todas las capacidades como la postura y el movimiento; se da de manera progresiva y compleja y está muy relacionado con el desarrollo cognitivo, con el desarrollo social y con el crecimiento en el que todos los niños sanos siguen la misma secuencia de madurez, pero cada uno a su propio ritmo. (Hernández, 2013)

Factores que determinan el desarrollo motor

Hay una serie de factores que van a influir en el desarrollo motor del niño y se clasifican en dos grandes grupos (Hernández, 2013):

Factores endógenos: Están relacionados con la genética y con la maduración. Incluyen características y trastornos que pueda haber heredado el niño o predisposición genética para realizar algunas actividades motrices.

Factores exógenos: Influyen en el desarrollo, pero estos provienen del exterior. Dentro de este grupo podemos encontrar:

Factores físicos: La alimentación, higiene y condiciones sanitarias.

Factores sociales: Tienen que ver con el contexto que rodea al niño, tiene que haber un ambiente estimulante que ofrezca múltiples experiencias y q refuerzo sus capacidades motrices.

BASES NEUROLÓGICAS DEL DESARROLLO MOTRIZ

La motricidad está relacionada con el funcionamiento del neocórtex y todas las estructuras nerviosas encargadas de los movimientos voluntarios; para que se produzca un acto motor lo que debe ocurrir es un deseo o voluntad. El estímulo sigue este recorrido para activar el movimiento (Hernández, 2013):

- Áreas motores cerebrales.
- Vías motoras centrales.
- Fibras nerviosas de los nervios periféricos.
- Elementos del sistema muscular.

Áreas motrices cerebrales

Se encuentran alojadas en la corteza cerebral y son zonas en las que se inician los impulsos nerviosos que se transmitirán a las fibras nerviosas para que actúen sobre el sistema muscular. Las áreas motrices cerebrales están ubicadas en diferentes estructuras del cerebro y estas son (Hernández, 2013):

Corteza cerebral.

Lóbulo frontal: En la región intermedia y región postfrontal, donde se ubica el área premotora y motora, respectivamente.

Lóbulo parietal: Relacionado con el movimiento, recoge los estímulos sensoriales que después tendrán una respuesta motriz.

Zona subcortical: Ubicada por debajo del córtex cerebral contiene los ganglios basales, cuatro masas de sustancia gris y tálamo.

Además de estas estructuras cerebrales, en otras zonas del sistema nervioso existen áreas motoras, como son el cerebelo y médula espinal.

Vías motoras centrales

Cuando se produce el impulso nervioso, este recorre vías y nervios motores para llegar al tejido muscular. Existen dos vías motoras (Hernández, 2013):

Vía piramidal: Transmite los movimientos voluntarios, se origina en la corteza del lóbulo frontal posterior, está formada por largos axones los cuales llegan hasta los pares craneales y astas anteriores de la médula espinal (Hernández, 2013).

Vía extrapiramidal: Está encargada del control de los movimientos involuntarios y a realización de los movimientos expresivos, se origina en diferentes centros del cerebro que están localizados en las siguientes áreas (Hernández, 2013):

- Lóbulo frontal intermedio
- Estructuras subcorticales.
- Cerebelo.
- Tronco encefálico

Fibras nerviosas de los nervios periféricos

El estímulo nervioso baja por las vías nerviosas centrales, y tiene que conectar con el sistema nervioso periférico el que es encargado de transmitir el impulso a los haces musculares correspondientes (Hernández, 2013).

Las vías nerviosas periféricas que intervienen en los actos motores son los nervios craneales con función motora y sección motora de los nervios raquídeo (Hernández, 2013).

Elementos del sistema muscular

Cuando el estímulo nervioso llega al musculo, este transforma la energía nerviosa en energía mecánica, para así ejecutar el movimiento. (Hernández, 2013)

Para que el movimiento se produzca es necesario que existan otras estructuras que apoyen al musculo, estas estructuras son las articulaciones y los huesos; aunque su función es estática, sin ellas no sería posible el movimiento ya que son palancas sobre las que se apoyan los músculos para poder provocar la acción. (Hernández, 2013)

Hipoxia

Existe controversia sobre si la hipoxia (disminución de O₂ en los tejidos) sin isquemia cerebral concomitante, produce lesión cerebral, aunque parece que la hipoxia intensa puede deprimir la función miocárdica y reducir perfusión cerebral. (Doménech, 2001)

5.8.1.3. *ENCEFALOPATÍA HIPÓXICA ISQUÉMICA*

Isquemia

La disminución del flujo sanguíneo cerebral reduce el aporte de oxígeno y sustratos energéticos al cerebro. Después de la reanimación tiene lugar la reperfusión con los efectos nocivos de la oxigenación. (Doménech, 2001)

Insuficiencia energética

Durante la hipoxia – isquemia el metabolismo anaeróbico agota rápidamente las reservas de glucosa y fosfatos de alta energía (ATP y fosfocreatina) en el encéfalo del neonato y da lugar al acumulo de lactato y fosforo inorgánico. Con la reperfusión se produce cierta recuperación de los fosfatos energéticos de alta energía; sin embargo, esta recuperación precede a una insuficiencia energética diferida o secundaria que se origina 1 – 2 días después. El grado de agotamiento de los fosfatos de alta energía y de la acumulación de lactato se correlaciona con la gravedad de la lesión neurológica final. (Doménech, 2001)

Asfixia perinatal

La asfixia perinatal (APN) se puede precisar como la agresión producida al feto o al recién nacido cerca del momento del nacimiento por la falta de oxígeno esta situación lleva a una hipoxemia e hipercapnia con acidosis metabólica significativa. (Torres, 2011)

Debido a que todos los neonatos que muestran un evento asfíctico perinatal causante de daño cerebral y secuelas neurológicas posteriores, presentan invariablemente una encefalopatía aguda durante los primeros días de vida. (Martínez, 2013)

Etiología

Si no existen síndromes congénitos mayores o malformaciones la mayoría de trastornos neonatales encefalopáticos o convulsivos se deben a acontecimientos perinatales. La RM cerebral o los hallazgos de la autopsia de neonatos a término con encefalopatías demostraron que el 80% presentaban lesiones agudas, menos el 1% tenía lesiones prenatales y un 3% tenía un diagnóstico isquémico no hipóxico. (Nelson, 2013)

Topografía de la lesión cerebral en los neonatos a término con encefalopatía hipóxico-isquémica y manifestaciones clínicas. (Nelson, 2013)

Área de lesión	Localización de la lesión	Manifestaciones clínicas	Secuelas a largo plazo
Necrosis neuronal selectiva	Neuroeje completo, área cortical profunda, tronco del encéfalo y pentocubicular.	Estupor o coma. Convulsiones. Hipotonía Anomalías oculomotoras. Anomalías de succión/ deglución.	Retraso cognitivo. Parálisis cerebral Distonía Trastorno convulsivo Ataxia Parálisis bulbar y pseudobulbar.
Lesión parasagital	Sustancia blanca cortical y subcortical. Regiones parasagitales.	Debilidad de las extremidades proximales. Mayor afectación de las extremidades superiores que las inferiores.	Tetraparesia espástica Retraso cognitivo Dificultad del procesamiento visual y auditivo.
Necrosis isquémica focal	Sustancia blanca cortical y subcortical. Lesión vascular (habitualmente en la	Signos unilaterales. Convulsiones frecuentes y normalmente focales.	Hemiparesia Convulsiones Retrasos cognitivos

	distribución de la arteria cerebral media.		
Lesión periventricular	Lesión de las vías motoras, sobre todo de la extremidad inferior.	Debilidad bilateral y simétrica en las extremidades inferiores. Más frecuente en neonatos prematuros.	Diplejía espástica

Tabla 3. Topografía de la lesión cerebral en los neonatos a término con encefalopatía hipóxico- isquémica y manifestaciones clínicas.

Fuente: Nelson, 2013

Elaborado por: Jessica Chiliquina

Frecuencia

Se relaciona con la edad gestacional y peso al nacimiento. Se presenta en 9% de los recién nacidos de menos de 36 semanas de gestación y en 0.5% en recién nacidos después de las 36 semanas. Alrededor de 60% de los recién nacidos “asfixiados graves” muestran daño orgánico. Se ha llegado a concluir que la mayor parte de las lesiones cerebrales hipóxico isquémicas (90% de los casos) se origina en el periodo preparto y solo 10% en el periodo postnatal. (Rodríguez, 2012)

Fisiopatología

La asfixia ocurre en presencia de una agresión hipóxico isquémica al feto. Se ponen de manifiesto los reflejos de vasoconstricción selectiva, con disminución del flujo sanguíneo a órganos vitales como intestino, bazo, riñones, musculo, piel y hueso. Aumenta el flujo sanguíneo a órganos como cerebro, miocardio y glándulas suprarrenales. (Rodríguez, 2012)

Existen seis mecanismos básicos para explicar la asfixia (Rodríguez, 2012):

- Por interrupción del flujo sanguíneo umbilical, como compresión del cordón.

- Debido a la insuficiencia del intercambio a través de la placenta por separación de la misma, por ejemplo, en el desprendimiento placentario.
- Por perfusión inadecuada del lado materno de la placenta como en la hipotensión materna grave, aminoácidos excitatorios, citosinas proinflamatorias y lípidos bioactivos, además del síndrome de reperfusión cerebral.
- Deterioro de la oxigenación materna (enfermedades cardiopulmonares, anemia).
- Asfixia neonatal por falta de insuflación pulmonar.
- Pobre reserva fetal, premadurez, postmadurez.

Encefalopatía hipóxica isquémica

Se presenta en el recién nacido asfixiado con evaluación de Apgar de 0 a 3 durante más de 5 minutos y se puede clasificar en leve, moderada y grave.

LEVE	MODERADA	GRAVE
(Sarnat 1) 12 a 24 horas. Presenta estado de alerta excesiva falta de inhibición de los reflejos, actividad simpática excesiva (sialorrea, taquicardia, íleo, midriasis, mioclonos segmentarios). No hay secuelas; 50% desarrollan periodos de apnea y 25% presentan agitación.	(Sarnat 2) 24 a 72 horas. Se observa letargo, estupor, hipotonía, reflejos primitivos suprimidos, crisis convulsivas, puede durar de dos a 14 días, 20 a 40% con consecuencias neurológicas.	(Sarnat 3) más de 72 horas. Se caracteriza por coma, tono flácido, supresión de la función del tallo cerebral, crisis convulsivas, hipertensión intracraneal que puede durar semanas. El 50% de los pacientes muere y la otra mitad se recupera con secuelas. Las convulsiones ocurren en 30 a 70% de los neonatos con examen neurológico anormal, luego de un episodio de asfixia. Representan de 30 a 60% de todas las convulsiones neonatales, comenzando típicamente entre las 6 y 24 horas de vida extrauterina; de estos ,20 a 30% desarrolla epilepsia. A largo plazo puede presentarse

		parálisis cerebral, retraso consecutivo grave profundo y déficit en talla y peso.
--	--	---

Tabla 4. Clasificación encefalopatía hipóxica isquémica

Fuente: Tratado de Pediatría, Volumen II, El niño enfermo.

Editado por: Jessica Chilibingua

Métodos de diagnóstico (Moro, 2014):

- **Ecografía cerebral:** Puede mostrar edemas, cuando es grave, como una pérdida de la diferenciación entre la sustancia blanca y gris pero no es sensible para la detección de lesión cerebral hipóxica isquémica.
- **Electroencefalograma:** Se utiliza para detectar y monitorizar la actividad convulsiva y además para definir la actividad de fondo anormal, como la supresión de las descargas de bajo voltaje continuo o los patrones isoeléctricos.
- **Resonancia magnética:** Es el método que se utiliza para delimitar las lesiones de HI en la encefalopatía del RN a término, además es un método ideal para la identificación de trombosis venosa en el periodo neonatal. Las imágenes de RM de difusión ponderada permiten detectar lesiones muy precozmente antes de las 24 horas o después del octavo día pueden ser negativas. Los patrones de RM detectados son:

En los casos más graves lesión del tálamo o putamen posterior con afectación de la sustancia blanca subcortical.

Lesión de sustancia gris parasagital y sustancia blanca subcortical más frecuente en la parte posterior.

Lesión focal o multifocal. La lesión talámica de los ganglios basales es la más frecuente.

- **Ultrasonografía:** Se la utiliza para evaluar al RN pre término de <30 semanas de edad gestacional es la técnica más idónea para evaluar HI porque es capaz de identificar toda la amplitud de la hemorragia, desde su localización en la matriz germinal subependimaria hasta su máximo grado de invasión intraventricular y delimitar si existe un infarto hemorrágico periventricular.
- **Tomografía computarizada:** Puede detectar si existe edema cerebral, hemorragia y por último lesión cerebral hipóxico isquémica. Por la intensidad de radiación que implica la tomografía computarizada se necesita con urgencia una prueba de imagen para establecer el tratamiento clínico.

Pronóstico

La encefalopatía hipóxico isquémica secundaria a asfixia perinatal origina anomalías neurológicas a largo plazo, dada la falta de especificidad de muchos de los signos clínicos de encefalopatía en el periodo neonatal temprano es necesario ser cauto respecto a atribuir estas anomalías neurológicas al daño hipóxico isquémico previo. (Moro, 2014)

Vigilancia y tratamiento (Rodríguez, 2014)

Aparato digestivo

- Ayuno de 48 a 72 horas.
- Antagonistas de receptor H₂.

Evaluar la ventilación asistida y la necesidad de oxígeno:

- Convivencia de ventilación mecánica.
- Rápidas modificaciones de parámetros iniciales, según evolución del neonato.
- Mayor riesgo de: hipertensión pulmonar y trastornos cardiopulmonares.

Vigilar el estado circulatorio.

- Tratamiento del estado de choque.
- Mantener una perfusión tisular adecuada (volemia, dopamina, dobutamina).
- Detectar miocardiopatía.

Dentro de las seis horas iniciar hipotermia cefálica a 34 grados centígrados y mantener durante 72 horas.

Evaluación del desarrollo infantil (EDI).

Es una herramienta de tamizaje la cual fue diseñada y validada en México que se utiliza para la detección temprana de problemas del neurodesarrollo en menores de 5 años de edad. Existen dos modalidades de aplicación las preguntas dirigidas a la madre y lo que se observa en el niño al momento de la evaluación. La prueba EDI tiene un sistema, de codificación que se basa en el área motriz gruesa, motriz fina, lenguaje, social, cognitiva además de realizar un análisis de los factores de riesgo, señales de alarma, señales de alerta y una exploración neurológica para así detectar un problema a tiempo.(Comisión Nacional de Protección Social en Salud,2013)

5.8.2. PROPUESTA EN ATENCIÓN TEMPRANA PARA EL DESARROLLO DE HABILIDADES MOTORAS

OBJETIVO: Mejorar la calidad de vida del paciente y lograr que desarrolle las habilidades motoras de acuerdo a su edad.

ÁREA	OBJETIVO	MATERIALES	TIEMPO	FRECUENCIA	DESCRIPCIÓN
Motricidad gruesa	Fortalecer el tono muscular.	Guates de texturas. Colchoneta	20 – 25 minutos.	Todos los días.	Colocar al paciente en posición supina, mientras deslizamos los guantes de texturas en contacto directo con la piel de arriba hacia abajo.
Motricidad gruesa	Estimular el control cefálico.	Juguete con sonido. Pelota bobath.	15-20 minutos	Todos los días.	Colocar al paciente en posición prono sobre la pelota, estiramos sus piernas y las colocamos en abducción y lo balanceamos hacia adelante y luego hacia atrás, damos un estímulo a nivel cervical para lograr que se eleve su cabeza, se debe ubicar el juguete con sonido frente al para llamar su atención.
Motricidad gruesa	Lograr que el niño se siente con apoyo.	Pelota pequeña con texturas y luces. Colchoneta	20-25 minutos	Todos los días	Colocamos al niño en posición sentado largo en la colchoneta, ponemos la pelota a un lado del niño hacemos que toque la pelota y sienta la textura, prendimos las luces para que el niño se sienta atraído e intente de sacar su mano para coger la pelota de tal manera que apoye su mano en la colchoneta.
Motricidad fina	Lograr el control y mecanismos de	Colchoneta Texturas Cubo de	10-15 minutos	Todos los días	Colocar al niño en la colchoneta en sedente largo se debe realizar el estímulo en las manos de abajo hacia arriba para que el niño las abra y en ese momento tome

	las manos.	madera.			en cada una de sus manos un cubo de madera e intente golpearlos.
Motricidad fina	Fortalecer la capacidad de usar sus manos al meter y sacar objetos de una caja.	Juguetes Caja Colchoneta	15-20 minutos	Todos los días	Sentados en la colchoneta, le ofrecemos al niño una caja llena de juguetes, dejar que los toque por un momento y finalmente ayudarlo a que inserte en la caja y que los guarde nuevamente en la caja.
Motricidad fina	Estimular el seguimiento visual	Linternas con luces colchoneta	15-20 minutos	Todos los días	Colocar al paciente en posición supina, acercar la linterna a cada uno de sus ojos y desplazarla en dirección horizontal, se debe hacer variaciones con las luces para que el niño pueda seguir con la mirada.
Lenguaje	Provocar la emisión de sonidos para llamar la atención.	Hoja de papel Juguetes	10-15 minutos	Todos los días	Taparse la cara con una hoja de papel y decirle si quieres verme háblame; “destápanos la cara ante cualquier sonido que emita de manera articulada, hacerlo varias veces. Se debe realizar varias veces. Animar al niño con diferentes estímulos como la presencia de su juguete preferido, se debe establecer

					diálogos frecuentemente a propósito de cualquier actividad, el baño, la comida, la llegada de una persona a su casa.
Lenguaje	Estimular la percepción del cuerpo.	Colchoneta	10 – 15 minutos	Todos los días	Colocar al niño en la colchoneta mientras se le realiza las actividades diarias se le puede ir diciendo las partes del cuerpo se le pediría a la madre que nos ayude con lo mismo al momento de vestirlo y bañarlo.
Lenguaje	Familiarizar al niño con el sonido .	Sonajeros Canciones infantiles Palo de lluvia	10-15 minutos	Todos los días	Colocar al niño en la colchoneta en posición supina, colocarnos juntos al oído con una distancia prudente y hacer sonar un sonajero u otros instrumentos con sonidos fuertes, llamarlo para que gire su cabeza o su mirada en busca y dirección del sonido; debemos hacerlo en ambos lados con variaciones del timbre, tono y volumen.
Social	Lograr que el niño imite aplausos.	Canción infantil	10-15 minutos	Todos los días	Con la ayuda de una canción incentivar al niño para que imite aplausos: “Si tú tienes muchas ganas de aplaudir, Si tú tienes muchas ganas de aplaudir Si tu tiene la razón y no hay oposición, No te quedes con las ganas de aplaudir.” Hacerlo frente al espejo para que el niño vea como lo hacemos

Social	Desarrollar la iniciación en el juego.	Pañuelo	5- 10 minutos	Todos los días	Colocarse frente a frente, coger un pañuelo y colocarlo sobre vuestra cabeza, animarle a que nos lo quite. Hacer lo mismo, pero tapando la cabeza del niño. Jugar con el niño al escondite, escondiéndonos y volviendo a aparecer.
Social	Fortalecer la comunicación y la vinculación afectiva.	Colchoneta	5-10 minutos	Todos los días	Colocamos al niño en la colchoneta en posición sedente largo, le hablamos mirándole a la cara para que mire la boca. Mover la boca con movimientos pronunciados, cantar y sonreír. Mientras le hablamos, acariciamos la cara y la comisura de los labios.
Cognitiva	Lograr que el niño siga con su vista la trayectoria de los objetos que caen.	Pelota con sonido Sonajero Globo con cuerda	10-15 minutos	Todos los días	Colocar frente a los ojos del niño un objeto y dejarlo caer mientras él los mira. Es conveniente utilizar objetos sonoros para que poco a poco aprenda a anticiparse al lugar donde caerá el objeto por el ruido que este produce al chocar. Atar un globo a la muñeca del niño para que observe como este sube y baja.
Cognitiva	Estimular a que el niño coordine diferentes acciones.	Sonajeros	5-10 minutos	Todos los días	Enseñarle un objeto con sonido para que lo agarre. Estimularlo para que lo sacuda, lo chupe, lo tire, lo golpee. Así adquiere más información acerca del objeto y aprende que cosas puede hacer con él, el mismo objeto se puede utilizar para que el niño lo pase de una mano a otra.

Cognitiva	Estimular al niño en el reconocimiento de sus rodillas y pies.	Cascabeles Cinta	10-15 minutos	Todos los días	Subir las piernas y pies del niño a la altura de sus ojos. Estimularlo a que agarre sus pies y se los lleve a la boca. Atar cascabeles a los pies del niño para que al mover sus piernas los cascabeles suenen y le preste atención a sus pies. Así también se estimula su audición.
-----------	--	---------------------	---------------	----------------	--

Tabla 5. PROPUESTA DE TRATAMIENTO ALTERNATIVO

Fuente: Stein, L. (2012). Estimulación Temprana guía de actividades para niños de hasta 2 Años.

Elaborado por: Jessica Chilingua

4. CONCLUSIONES:

- El registro de las sesiones de Estimulación Temprana nos ayudó a identificar que del 100% de sesiones programadas el niño no asistió a un 10% por motivos de controles pediátricos; por ende es de suma importancia que las terapias de estimulación temprana sean tomadas en la cantidad establecida y oportunamente ya que una intervención inmediata en los primeros años de vida ayudara a que las neuronas sean activadas o estimuladas, y más que todo el cerebro recepte nuevas experiencias las cuales sepa aprovecharlas para desenvolverse en el entorno en el que se desarrolla el paciente. (Stein,2012)
- Gracias al análisis del desarrollo del desarrollo de niño durante las sesiones de Estimulación Temprana se pudo determinar las actividades que le agradaban y desagradaban al paciente y mediante esto poder realizar el plan de atención temprana, enfocándonos en la necesidad del paciente y poder evitar objetos o materiales que ocasionen irritabilidad al niño.
- El plan atención temprana está basado en las necesidades del paciente, y todas las actividades buscan potenciar y equilibrar el desarrollo de habilidades en las diferentes áreas como la psicomotriz, cognición, social y lenguaje de tal manera que ayuden a mejorar las condiciones de vida del paciente y por ende de quienes la rodean.

5. REFERENCIAS BIBLIOGRÁFICAS

- Arango, M, Estimulación Temprana. Gamma S.A., 1998.
- Bequer, D. “El comportamiento del desarrollo motor de los niños en el primer año de vida”. Ciudad de La Habana. (2002).
- Comellas, M. J. (2003). Psicomotricidad en la educación infantil. Barcelona: CEAC educación.
- Correa, J. Fundamentos de Pediatría, Neurología, alergología, inmunología, reumatología, otorrinolaringología, ortopedia y urgencias. Medellín, Colombia. Corporación para Investigaciones Biológicas, 2007.
- Cheng, J, 2012 Emergency Department Visit and Rehospitalizations in Late Preterm Infants. Clin Perinat; 33: 935-946
- Delgado, V y Contreras, S. (2010). Desarrollo Psicomotor en el primer año de vida. Buenos Aires: Ed. Mediterráneo.
- Donoso, E; Villarroel, L, 2013 Edad materna avanzada y riesgo reproductivo. Rev Méd Chile; 52(4):45-52.
- Díaz Lucea, J. (1999): “Las habilidades y destrezas motrices básicas”. Inde. Buenos Aires.
- Escobar, E. Tratado de Pediatría. El Niño Enfermo. México Editorial El Manual Moderno, 2006.
- Ferriero, D, 2013 Mechanisms of hypoxic-ischemic injury in the term infant; 28(6):425-32
- Fatemi, A, 2014. Hypoxic-ischemic encephalopathy in the term infant.36(4):835-58
- Figueras, J, 2012. Prematuridad. 9ª Ed. Vol1 Ed Ergon Madrid.vol 1: 69-77
- Goldenberg, L, 2010, Infection as a cause of preterm birth..30:677-700
- Hunt, R, 2012, Uso de la hipotermia en recién nacidos con Encefalopatía Hipóxica Isquémica.Biblioteca Cochrane Plus, Volumen15 Número 7: 112-117
- Le Boulch, J. “El desarrollo psicomotor desde el nacimiento hasta los 6 años”. Consecuencias Educativas. Ediciones Paidós, Canada, 1995.
- Moro, M. Tratado de Pediatría: Medica Panamericana, 2014.
- Mendelson, R, 2010, Minireview: fetal-maternal hormonal signaling in Pregnancy and labor. Mol endocrinol ; 23(7): 947-54

- Stein, L. (2012). Estimulación temprana guía de actividades para niños de hasta 2 Años. Buenos Aires: Ediciones Lea S. A
- Vázquez, G. Neurociencia, bases y fundamentos. Buenos Aires: Polemos, 2005.
- Zuluaga JA. Neurodesarrollo y Estimulación. Bogotá: Medica Panamericana, 2001.

LINKOGRAFÍA

- Martínez, A, 2013, Seguimiento de los recién nacidos con encefalopatía hipóxico-isquémica, Vol. 34, Núm.4: 1-14
Disponible en: http://www.researchgate.net/profile/Alfredo_Garcia-Alix/publication/259164700_Seguimiento_de_los_recin_nacidos_con_encefalopata_hipxico-isqumica/links/0c96052a60e6846325000000.pdf
- Torres, J, 2011, Asfixia Perinatal, Volumen 9, Ed Ergon Madrid: 17-27.
Disponible: http://www.scp.com.co/precop/precop_files/modulo_9_vin_3/Precop_9-3-B.pdf

Citas bibliográficas – Base de Datos UTA

- **EBRARY:** Ibáñez, L. P., & Mudarra, S. M. J. (2014). Atención temprana: diagnóstico e intervención psicopedagógica. España: UNED - Universidad Nacional de Educación a Distancia.
Disponible en: <http://www.ebrary.com>
- **EBSCO:** Origel, J, 2011, Encefalopatía Hipóxica isquémica aspectos generales, 18(35): 214-222
- **PROQUEST:** Chavarría, M. Estimulación Temprana. 2012. Disponible en:
<http://search.proquest.com/prisma/docview/748533079/1BC7C29816BC4450PQ/3?accountid=36765>
- **PROQUEST:** Ancel, García, Cabanas; Interleukin-6 in the cerebrospinal fluid after perinatal asphyxia is related to early and late neurological manifestations; Pediatrics 100.5 (Nov 2007): 789-94;

Disponible en: <http://search.proquest.com/docview/228349204/abstract/78D69078BA4544EAPQ/28?accountid=36765>

- **EBRARY:** López. P. I. Sánchez. M. J. M... & Ibáñez, C. A. La Estimulación Psicomotriz en la infancia a través Del Método Estesiológico Multisensorial de Atención Temprana. 2014. Educación XXI, 7, 111-133.

Disponible en: <http://site.ebrary.com/lib/utasp/docDetail.action?docID=10040801>

- **PROQUEST:** Ekici, Aydinli, Aydin, Çaliskan, Eraslan, Epilepsy in children with periventricular leukomalacia;Clinical Neurology and Neurosurgery115.10 (2013): 2046-8;

Disponible en: <http://search.proquest.com/docview/1434107669/abstract/C5CA7B2CD0134DE2PQ/5?accountid=36765>

6. ANEXOS

Anexo1.- Consentimiento Informado

CONSENTIMIENTO INFORMADO

Respetado (a) señor(a) Blitz...Naca...Jesús...Pérez..... por medio del presente documento solicito su autorización y participación voluntaria en la realización de un análisis de caso que yo Jessica Elizabeth Chiliquaga.....llevaré a cabo como modalidad de graduación.

La información obtenida a partir de los documentos recopilados tendrá un carácter eminentemente confidencial. Igualmente usted podrá tener conocimiento del programa que se planteará con el fin de mejorar el bienestar y salud de su hijo.

En constancia firma,


.....

Nombre: Jesús Pérez.....

CI. 180.32.22.23.-9.....

Anexo 2.- Oficio para acceso a historia clínica Centro de Salud Quero Tipo C



Oficio Nro. UTA-FCS-2018-0065-O

Ambato, 16 de abril de 2018

Asunto: PERMISO CORRESPONDIENTE CHILQUINGA EUGENIO

Doctora
Monica Arias
Directora
MINISTERIO DE SALUD PÚBLICA
En su Despacho

De mi consideración:

Por medio del presente me permito solicitar a usted se otorgue las facilidades correspondiente para que la señorita CHILQUINGA EUGENIO JESSICA ELIZABETH estudiante de la Carrera de Estimulación Temprana de esta Unidad Académica, ciclo marzo-agosto 2018, con la finalidad de que pueda acceder a las instalaciones del Centro de Salud Quero Tipo C y acceso a las Historias Clínicas, con la finalidad de que la mencionada estudiante pueda desarrollar su Trabajo de graduación bajo el Tema: "LA ESTIMULACIÓN TEMPRANA Y EL DESARROLLO DE LAS HABILIDADES MOTORAS EN UN PACIENTE CON ENCEFALOPATÍA HIPÓXICO ISQUÉMICA previo a la obtención del Título de Licenciada en Estimulación Temprana.

Con sentimientos de distinguida consideración.

Atentamente,


Dr. José Marcelo Ochoa Egas
DECANO FACULTAD DE CIENCIAS DE LA SALUD

Referencias:
- UTA-ET-FCS-2018-0361-M

gm

MINISTERIO DE SALUD PÚBLICA
Teléfono(s): 3814400

Documento No. : MSP-C23-DDS18D06-VU/BU-2018-0072-E
Fecha : 2018-04-24 08:45:19 GMT -05
Recibido por : Eugenia Marisol Timbela Vaca
Para verificar el estado de su documento ingrese a
<https://www.gestiondocumental.gob.ec>
con el usuario: "9998382870"

Anexo 3.- Autorización para acceder a historia clínica Centro de Salud Quero Tipo C



Coordinación Zonal 3 – Salud
Dirección Distrital 18D06 – Cevallos a Tisaleo - Salud

Oficio Nro. MSP-CZ3-DDS18D06-2018-0104-OF

Quero, 24 de abril de 2018

Asunto: AUTORIZACION PARA DESARROLLO DE TRABAJO DE GRADUACION

Señor Magister
Jose Marcelo Ochoa
Decano Facultad de Ciencias de la Salud
UNIVERSIDAD TECNICA DE AMBATO
En su Despacho

De mi consideración:

En respuesta al Documento No. UTA-FCS-2018-0065-O, suscrito por su persona, mediante el cual presenta una solicitud de autorización para el ingreso de la Srta. Jessica Elizabeth Chilingua Eugenio de la Carrera de Estimulación Temprana, al Centro de Salud de Quero para que se le brinde información para el desarrollo su trabajo de graduación bajo el Tema: LA ESTIMULACION TEMPRANA Y EL DESARROLLO DE LAS HABILIDADES MOTORAS EN UN PACIENTE CON ENCEFALOPATIA HIPOXICO ISQUEMICA, al respecto y al existir un convenio firmado con la Universidad Técnica de Ambato para este tipo de actividades, se Autoriza el ingreso de la estudiante al establecimiento, para la entrega de información que corresponda deberá ponerse en contacto con la Dra. Mayra Palacios - Administrador Técnico del Establecimiento; al concluir el proyecto de investigación se deberá presentar una copia en el Distrito.

Particular que comunico para los fines consiguientes.

Atentamente,

Documento firmado electrónicamente

Mgs. Monica Elizabeth Arias Bautista
DIRECTORA DISTRITAL 18D06 (E)

Referencias:
- MSP-CZ3-DDS18D06-VUAU-2018-0072-E

Anexos:
- permiso_correspondiente_chilingua_eugenio.pdf

Copia:
Señora Doctora
Mayra Elizabeth Palacios Sánchez
Administrador Técnico del Establecimiento de Salud del Primer Nivel (E)



* Documento generado por Quipus

Calle: García Moreno y Simón Bolívar
Teléfono: 593 (3) 2746011 - 593 (3) 2746989
www.salud.gob.ec

1/2

Anexo 4.- Evaluación del Desarrollo EDI

FACTORES DE RIESGO BIOLÓGICO		FACTORES DE RIESGO BIOLÓGICO	
FACTORES DE RIESGO BIOLÓGICO	FRB 1. Asistencia a dos o menos consultas prenatales	<input checked="" type="checkbox"/>	NO
	Pregunte a cuantas consultas prenatales asistió la madre durante el embarazo. La madre debió acudir a mas de dos.		
	FRB 2. Presencia de sangrados, infecciones de vías urinarias o cervicovaginitis, presión alta y enfermedades sistémicas durante el embarazo.	<input checked="" type="checkbox"/>	NO
	Pregunte si la madre presentó alguna complicación durante el embarazo como: sangrados transvaginales, amenaza de aborto o parto pretérmino, cervicovaginitis o infecciones urinarias de repetición (2 o más), hipertensión arterial u otra enfermedad sistémica (lupus eritematoso, artritis reumatoide, diabetes mellitus, epilepsia, hipertiroidismo, entre otras), intervenciones quirúrgicas mayores, ingesta de medicamentos teratogénicos, drogas, alcohol, tabaquismo u hospitalizaciones maternas frecuentes por otra causa.		
	FRB 3. Gestación menor a 34 semanas.	<input checked="" type="checkbox"/>	NO
	Pregunte la duración del embarazo. Es posible que el cuidador desconozca el número de semanas, por lo que puede preguntarse el número de meses y en caso de ser menor a 7 meses y medio o haber nacido 6 semanas antes de la fecha probable de parto, debe tomarse como menor a 34 semanas de gestación.		
FRB 4. Peso de su niño al nacer de 1500 g. o menos.	SI	<input checked="" type="checkbox"/>	
Pregunte cuál fue el peso de su niño al nacimiento. Si trae la hoja de alumbramiento o certificado obtenga la información de dicho documento.			
FRB 5. Retardo en la respiración y circular de cordón durante el parto.	<input checked="" type="checkbox"/>	NO	
Pregunte al cuidador: a) Si el bebé lloró al nacer y si no fue así, cuánto tiempo tardó en llorar y/o respirar; b) Si le comentaron que tenía una coloración "azulosa o morada", es decir, si estaba cianótico. De ser posible obtenga el Apgar al minuto y a los cinco minutos, y pregunte si requirió reanimación. También indague si presentó circular de cordón. "¿Fue necesario que le hicieran cesárea porque tenía el cordón enredado en su cuello?"			
FRB 6. Hospitalización de su niño(a) en la Unidad de Cuidados Intensivos Neonatales (UCIN) o antes del mes de vida con una duración mayor a 4 días.	<input checked="" type="checkbox"/>	NO	
Pregunte si el niño requirió ser hospitalizado o permanecer en la UCIN durante el periodo neonatal. De obtener una respuesta afirmativa, investigue la causa y la duración de la hospitalización.			

FRB 7. Madre menor a 16 años al momento del parto.

SI



Pregunte la edad de la madre al momento del nacimiento de su niño(a).

Materiales requeridos para este grupo de edad:

ALE 6.1: Dos cubos; ALE 6.2, ALE 6.4, MG 6.2 y MF 6.1: Sonaja, cubo u otro objeto de tamaño similar.




GRUPO 6

FACTORES DE RIESGO BIOLÓGICO

Pregunte cada uno de los siete factores de riesgo biológico, los cuales se especifican en la página 14 de este manual ya que se interrogan de la misma manera para todos los grupos de edad.

****Este ítem requiere observación del niño (a)**






SEÑALES DE ALERTA

ALE 6.1. ¿Puede mantener un objeto en cada mano? ^{**}	X	SI
Coloque al bebé sentado sobre las piernas del cuidador. Muéstrelle un cubo y atraiga su atención golpeándolo contra la mesa. Cuando tome el cubo saque otro cubo y haga lo mismo, dejándolo cerca de la mano libre del bebé.		
ALE 6.2. ¿Busca o sigue con la mirada un objeto que se cayó? ^{**}	X	SI
Colóquese frente al bebé y llame su atención con algún juguete. Deje que tome el objeto y juegue con él. Posteriormente de manera rápida y tratando de que lo vea, arroje el juguete al suelo y observe su reacción.		
ALE 6.3. ¿Puede mantenerse sentado(a) sin apoyo? ^{**}	NO	X
Coloque al bebé sentado sobre una superficie firme y observe si se mantiene sentado(a) sin apoyo.		
ALE 6.4. ¿Tiene interés por mirar o tocar objetos de su entorno? ^{**}	X	SI
Deje diversos juguetes, como muñecos, carros sonajas, incluso cubos, sobre la mesa y siente al bebé con los brazos sobre la mesa. Llame su atención sobre los juguetes y luego déjelo tranquilo para que juegue con ellos si lo desea.		
ALE 6.5. ¿Considera que el desarrollo de su niño(a) es inadecuado? ^{**}	X	NO
Pregunte: "¿Ha observado algo que le parece que no va del todo bien?"; "¿Tiene usted alguna preocupación por la manera en que el bebé se mueve, comporta o se relaciona con los demás?". Defina la frecuencia e intensidad de la conducta en comparación con otros de su misma edad (clave 4, pág. 6).		

GRUPO 6
(DESDE LOS 7 MESES HASTA 1 DÍA ANTES DE CUMPLIR LOS 10 MESES)

ÁREAS DEL DESARROLLO

- 2 respuestas en **SI** califican el área como **VERDE**; 1 o ninguna califica el área como **AMARILLO**
- Si calificó **AMARILLO** con dos respuestas en **NO**, aplique preguntas del **GRUPO DE EDAD ANTERIOR** (5-7 meses).
- 2 preguntas en **SI** califica el área como **AMARILLO**; 1 o ninguna califica el área como **ROJO**.

MG 6.1 Al sentar a su bebé en el suelo, ¿se apoya en sus manos?*		<input checked="" type="checkbox"/>	<input type="checkbox"/>	<input type="checkbox"/>	<input checked="" type="checkbox"/>	SI	
Coloque al bebé sentado sobre una superficie firme, y observe si se mantiene sentado apoyándose en sus manos.							
MG 6.2 Cuando su bebé quiere ir de un lado a otro, ¿se arrastra sobre el estómago y puede voltearse estando boca arriba a quedar boca abajo? **		<input checked="" type="checkbox"/>	<input type="checkbox"/>	<input type="checkbox"/>	<input type="checkbox"/>	<input checked="" type="checkbox"/>	SI
Coloque al bebé recostado boca arriba en una superficie plana donde se pueda mover. Enséñele un juguete y aléjelo de su alcance para que ruede, quede boca abajo y se arrastre hacia él. Repetición del ítem: Hasta 2 veces más.							
MF 6.1. Cuando quiere agarrar las cosas, ¿utiliza sus dedos como si fuera un rastrillo?***		<input checked="" type="checkbox"/>	<input type="checkbox"/>	<input type="checkbox"/>	<input type="checkbox"/>	<input checked="" type="checkbox"/>	SI
Sobre la mesa sitúe el cubo o la galleta de animalito moviéndola para llamar su atención. Alíentele para que trate de arrastrar el objeto hacia el como rastrillo.							
MF 6.2. ¿Le gusta golpear objetos contra la mesa o el suelo?		<input type="checkbox"/>	<input checked="" type="checkbox"/>	<input type="checkbox"/>	<input type="checkbox"/>	<input type="checkbox"/>	NO
Pregunte si le gusta golpear objetos contra la mesa o suelo, por ejemplo una cuchara o sus juguetes (clave 4, pág. 6).							
LE 6.1. ¿Puede hacer dos sonidos iguales como "ba-ba", "da-da", "ta-ta"?		<input checked="" type="checkbox"/>	<input type="checkbox"/>	<input type="checkbox"/>	<input type="checkbox"/>	<input checked="" type="checkbox"/>	SI
Pregunte si de manera espontánea, emite sonidos de dos o más sílabas en combinación consonante-vocal de manera sucesiva, como por ejemplo ba-ba, da-da, ta-ta. *¿Qué sonidos hace su bebé? ¿Puede describirlos?; **¿En qué momentos hace esos sonidos? (clave 4, pág. 6)							

GRUPO 6
(DESDE LOS 7 MESES HASTA 1 DÍA ANTES DE CUMPLIR LOS 10 MESES)

ÁREAS DEL DESARROLLO

- 2 respuestas en **SI** califican el área como **VERDE**; 1 o ninguna califica el área como **AMARILLO**
- Si calificó **AMARILLO** con dos respuestas en **NO**, aplique preguntas del **GRUPO DE EDAD ANTERIOR** (5-7 meses).
- 2 preguntas: en **SI** califica el área como **AMARILLO**; 1 o ninguna califica el área como **ROJO**.

<p>MG 6.1 Al sentar a su bebé en el suelo, ¿se apoya en sus manos?*</p> <p>Coloque al bebé sentado sobre una superficie firme, y observe si se mantiene sentado apoyándose en sus manos.</p>	NO	SI
<p>MG 6.2. Cuando su bebé quiere ir de un lado a otro, ¿se arrastra sobre el estómago y puede voltearse estando boca arriba a quedar boca abajo? **</p> <p>Coloque al bebé recostado boca arriba en una superficie plana donde se pueda mover. Enséñele un juguete y aléjelo de su alcance para que ruede, quede boca abajo y se arrastre hacia él. Repetición del ítem: Hasta 2 veces más.</p>	NO	SI
<p>MF 6.1. Cuando quiere agarrar las cosas, ¿utiliza sus dedos como si fuera un rastrillo?***</p> <p>Sobre la mesa sitúe el cubo o la galleta de animalito moviéndola para llamar su atención. Alíentele para que trate de arrastrar el objeto hacia el como rastrillo.</p>	NO	SI
<p>MF 6.2. ¿Le gusta golpear objetos contra la mesa o el suelo?</p> <p>Pregunte si le gusta golpear objetos contra la mesa o suelo, por ejemplo una cuchara o sus juguetes (clave 4, pág. 6).</p>	NO	SI
<p>LE 6.1. ¿Puede hacer dos sonidos iguales como "ba-ba", "da-da", "ta-ta"?</p> <p>Pregunte si de manera espontánea, emite sonidos de dos o más sílabas en combinación consonante-vocal de manera sucesiva, como por ejemplo ba-ba, da-da, ta-ta. "¿Qué sonidos hace su bebé? ¿Puede describirlos?"; "¿En qué momentos hace esos sonidos?" (clave 4, pág. 6)</p>	NO	SI

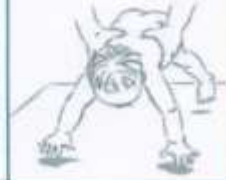GRUPO 6
(DESDE LOS 7 MESES HASTA 1 DÍA ANTES DE CUMPLIR LOS 10 MESES)

ALA 6.2 ¿Presenta reflejo de pánico caídas?*

~~SI~~

SI

Tome al bebé por detrás sujetándolo fuerte pero gentilmente de la espalda y cadera con ambas manos, acérquelo a usted en suspensión ventral; después sujetándolo firmemente inclínelo con la cabeza hacia adelante, sobre la mesa de exploración. Usted observará que realiza un movimiento brusco de extensión de los miembros superiores con apertura de las manos como si quisiera protegerse de una caída.



7 A 9
MESES

Anexo 5.-Registro sesiones de Estimulación Temprana

REGISTRO SESIONES ESTIMULACIÓN DE TEMPRANA	
AGOSTO	
15/08/2017	Valoración normal.
21/08/2017	Movimiento en brazos y piernas; línea media y seguimiento visual.
29/08/2017	El niño se muestra irritable se trabaja movimientos en brazos y piernas; audición.
SEPTIEMBRE	
18/09/2017	Ejercicios para control cefálico, trabajo en rodillo, conversar, línea media.
25/09/2017	Trabajo control cefálico; conversar, masaje en el cuello(valoración normal) 4 meses.
OCTUBRE	
10/10/2014	Fortalecer el cuello(lateral), fijación y seguimiento visual, audición.
17/10/2017	Valoración normal 3 meses ER 5 meses EC.
24/10/2017	Fortalecer el cuello (lateral)abrir las manos.
NOVIEMBRE	
07/11/2017	Fortalecer control cefálico, trabajo en el balón.
14/11/2017	Control cefálico, fortalecer el cuello, trabajo en el rodillo, audición y visión.
20/11/2017	Valoración normal(control cefálico).
21/11/2017	Control cefálico, trabajo en pectorales y giros, hombros.
27/11/2017	Control cefálico, masajes en pectorales y giros, masajes en hombros.
28/11/2017	Trabajo en el balón, rodillo.
DICIEMBRE	
05/12/2017	Trabajo en el balón, rodillo; control cefálico; giros.
11/12/2017	Trabajo en el rodillo; masajes; movimientos brazos y piernas.
12/12/2017	Valoración dudosa. F82
ENERO	
02/01/2018	Ejercicios en el balón; masajes control cefálico parte cervical/ movimientos de brazos y piernas.
04/01/2018	Rodar, línea media; abertura de manos; boca abajo; texturas.
11/01/2018	Voltearse, posición boca abajo masaje para control cefálico; línea media.
12/01/2018	Trabajo en el balón boca abajo, línea media, abrir las manos, voltearse.
15/01/2018	Masajes con texturas, balón boca abajo, abrir las manos, voltearse.
16/01/2018	No asiste. Acude a control pediátrico.
18/01/2018	Trabajo para reforzar control cefálico, posición boca abajo, masajes para abrir las manos.
19/01/2018	Valoración anormal.
22/01/2018	Trabajo en el balón control cefálico y giros, masaje en manos, extensión de brazos.
23/01/2018	Trabajo en sedente corto, masajes con texturas en las manos,

	movimientos de brazos, control postural.
25/01/2018	Trabajo en sedente corto y largo; posición boca abajo, texturas en pies.
26/01/2018	Giros, control cefálico, texturas.
29/01/2018	Control cefálico, giros, abrir las manos, sedestación corto.
30/01/2018	Trabajo sensorial.
FEBRERO	
01/02/2018	Trabajo sensorial, trabajo en sedente largo, abertura de manos, posición boca abajo.
05/02/2018	Trabajo en el abdomen y cuello, sedente largo y corto, trabajo sensorial.
06/02/2018	Texturas en manos y pies, trabajo en sedente largo, movimiento de brazos extensión y flexión con abertura de manos.
08/02/2018	Sentado largo, texturas, movimientos de extremidades superiores, control cefálico.
09/02/2018	No asiste. Acude a control pediátrico.
15/02/2018	Trabajo en sedente corto y largo, abertura de manos en línea media, movimiento de brazos.
16/02/2018	Valoración anormal.
19/02/2018	Trabajo sensorial (visión, fijación y seguimiento de objetos en línea media).
22/02/2018	Trabajo en abdomen, abertura de manos línea media, seguimiento visual.
23/02/2018	Trabajo en el balón, abdomen, seguimiento sonidos, masajes faciales.
26/02/2018	Abdomen, giros, línea media: sonidos guturales.
MARZO	
01/03/2018	Giros, abdomen, sentado, trabajo en el tronco.
06/03/2018	No asiste. Acude a control pediátrico.
08/03/2018	Trabajo en sedente, abertura de manos, giros, texturas en pies.
13/03/2018	Trabajo en el balón, fijación y seguimiento visual con el ojo izquierdo, texturas.
20/03/2018	Valoración anormal.
22/03/2018	Arrastre con utilización, fijación y seguimiento visual, abdomen, giros.
26/03/2018	Posición boca abajo, movimiento de extremidades; decúbito lateral.
28/03/2018	Trabajo sensorial.
ABRIL	
03/04/2018	Actividades lúdicas el niño está asustado por nuevas terapias.
05/04/2018	Trabajo en posición boca abajo, masajes orales, control cefálico.
10/04/2018	Trabajo en el rodillo, posición boca abajo, vocabulario(sonidos).
12/04/2018	Trabajo en el balón, control cefálico, giros, movimientos de brazos.
19/04/2018	Giros posición boca abajo, texturas, movimientos de brazos y piernas.

26/04/2018	No asiste. Acude a control pediátrico.
MAYO	
03/05/2018	Arrastre, giros, movimientos de miembros inferiores y superiores.
08/05/2018	Giros arrastre, fuerza en brazos, extensión.
10/05/2018	Trabajo sensorial, trabajo en sedente largo, abertura de manos, posición boca abajo.
15/05/2018	No asiste. Acude a control pediátrico.
17/05/2018	Control cefálico, giros, abrir las manos, sedestación corto.
22/05/2018	Sentado largo, texturas, movimientos de extremidades superiores, control cefálico.

Anexo 6.- Resonancia Magnética de Cerebro Simple



Edif. Axis Hospital,
Av. 10 de Agosto N 39 - 155
y Diguja, PB.

info@axxiscan.com.ec
PBX: + (593 02) 3801 800
Línea gratuita: 1800imagen
(462436)
www.axxishospital.com.ec
www.radiologosasociados.com.ec

Nombre:

MARTIN EMILIO GUEVARA PEREZ

CI:1851347219

Médico:

Dr. DENNIS LOPEZ

Fecha:

03-ene-2018 9:33

Estudio:

RESONANCIA MAGNETICA DE CEREBRO SIMPLE

Hallazgos:

El estudio practicado demuestra cambios de morfología de los ventrículos laterales asociado a algunas imágenes periféricas de la sustancia blanca que sugieren áreas de encefalomalacia asociado a algún grado de gliosis. Los hallazgos están en relación a cambios por leucomalacia.

En el resto del parénquima cerebral no se aprecian hiperintensidades, hipointensidades ni masas ocupantes de espacio. El cuerpo calloso se aprecia adelgazado. Los surcos de la convexidad son prominentes y existe ventriculomegalia.

Adicionalmente se observan colecciones subdurales frontoparietales bilaterales probablemente de origen higromatoso.

En las secuencias difusión no se aprecian áreas de restricción.

Se efectuaron imágenes de susceptibilidad magnética donde no se observan calcificaciones patológicas, hemorragias o malformaciones de origen vascular.

Atentamente,

DR. JUAN CARLOS GUERRA SALAZAR
MEDICO RADIÓLOGO 1041R-09-2358 CI:1706492558
MSP Libro 1 "U" Folio 12 No 35

Informe electrónicamente Validado / Médico DR. JUAN CARLOS GUERRA SALAZAR,

Anexo 7.- Electroencefalograma Digital

REPORTE DE ESTUDIO:

Nombre: GUEVARA PEREZ MARTIN EMILIO
Edad: 7 MESES
Sexo: MASCULINO
Fecha del estudio: 1/6/2018
Estudio practicado: ELECTROENCEFALOGRAMA DIGITAL

Descripción del estudio:

Se realizó estudio de Electroencefalografía Digital con un equipo de Electroencefalografía Cadwell Easy III, utilizando montajes Mono y Bipolares con electrodos dorados.

Los electrodos fueron colocados mediante la técnica internacional 10-20 y fueron fijados con vendas y pasta conductora para comodidad del paciente. Todas las Impedancias se registraron en menos de 2Kohms.

El estudio fue realizado con privación moderada de sueño y sin utilizar ninguna substancia sedativa.

Hallazgos del estudio:

Durante la fase de vigilia se observan ritmos de base simétricos y sincrónicos caracterizados por actividad de 4-8 Hz. Durante la fase de ojos cerrados se observa la aparición de ritmos Alfa simétricos.

Se pueden observar algunos artefactos provocados por el parpadeo.

En la fase de hiperventilación se observa una lentificación de los ritmos de fondo además de algunos artefactos de movimiento.

Durante la fotoestimulación se observa un arrastre fótico normal.

Durante el sueño fisiológico se observa la presencia de actividad lenta de alto voltaje y husos de sueño característicos de la fase II de sueño NOREM.

Conclusión. Los ritmos encontrados en las diferentes fases del estudio son normales. De forma intencionada se buscaron ritmos epileptogénicos y no se encontraron en ninguna de las fases del estudio.


Dr. Dennis López Naranjo
NEURÓLOGO PEDIATRA

Dr. Dennis López Naranjo
NEURÓLOGO PEDIATRA
C.M.S.P. L.P. No. 1444
C.O.D. L.P. No. 1444

Anexo 8.- Certificado Médico

Quito, 6 DE ENERO DEL 2018

CERTIFICADO MEDICO

A QUIEN CORRESPONDA.

Certifico que el niño/a: GUEVARA PEREZ MARTIN EMILIO: de 7 meses de edad, acudió al CENTRO NEUROESPERANZA "TRASTORNOS NEUROLÓGICOS PEDIÁTRICOS", el día: 3 DE ENERO DEL 2018 presentado diagnóstico de: ENCEFALOPATIA HIPOXICA ISQUEMICA, razón la que se realizo Resonancia Magnética Nuclear del Cerebro, en el cual se evidencia Ventriculomegalia, con encefalomalacia y quistes porencefálicos en Astas Frontales bilaterales (se adjunta la imagen mas representativa), por lo que al momento requiere terapias de neurorehabilitación física permanentes y constantes por lo menos 2 a3 sesiones a la semana.

Se mantendrá en controles periódicos subsecuentes por la consulta externa para evaluar su evolución neurológica pediátrica.

Es todo en cuanto puedo decir ante la verdad.

Dr. Dennis López Naranjo
NEUROLOGO PEDIATRA
R-000111-01-01-0111
C.A. L. NEUROESPERANZA
ATENTAMENTE

Dr. Dennis López Naranjo

Neurólogo Pediatra

www.neuroesperanza.com

Cuando lo creas todo perdido, no olvides que aún te queda el futuro, tu cerebro, tu voluntad y dos manos para cambiar tu destino.
WentHarvort Group

Anexo 9.-Examen oftalmológico



Quito, 10 De Enero 2018

Dr. José A. Pitarque
Oftalmología General
Cirugía Refractiva

Dra. Andrea Molinari
Oftalmología Pediátrica
Estrabismo del Adulto

Dr. Gustavo Ahira
Vitreo Retinólogo
Enfermedades Maculares

Dra. María Augusta Garzón
Oftalmología General
Exámenes Diagnósticos

Dra. Mónica Vargas
Oftalmología Pediátrica
Estrabismo del Adulto

Dr. Sebastián López
Oculoplasta y Vía Lagrimal
Cirugía de Catarata

Dra. Mariana Mata
Oftalmología General
Glaucoma

Dra. Eneidy Karam
Neurooftalmología
Retina Clínica

A quien corresponda:

CERTIFICO, que el niño **MARTIN EMILIO GUEVARA PÉREZ** acude a mi consulta el día de hoy por desviación ocular de 4 días de evolución aparentemente por crisis convulsivas.
Al examen oftalmológico

AGUDEZA VISUAL: Fija. Sigue a 10cm.

REFLEJOS PUPILARES: Normales

MOTILIDAD OCULAR: Endotropía de ángulo variable con predominio de OI, Nistagmus de baja frecuencia en infraducción, en resorte.

FONDO DE OJO: Medios claros, leve palidez temporal de Nervio Óptico bordes definidos con excavación de 0.2 en ambos ojos.

RX DILATADO:

OD: +3.00-0.50

OI: +2.00-0.50

DX: atrofia leve nasal del Nervio Óptico ambos ojos.

INDICACIONES: Estimulo Visual

Control en 3 meses.

Se dilata al paciente a las 12:45 pm. Tiempo de duración de la dilatación 5 horas.

Atentamente,

Dra. Mónica Vargas E.
CIRUJANA OFTALMOLOGA
OPHTHALMOLOGA PEDIATRICA Y ESTRABISMO
DR. SP. U.S "A" / FT / N 20
Dra. Mónica Vargas
Oftalmóloga-Pediatra

CENTRO MEDICO MEDITROPOLI

Av. Mariana de Jesús OE-8 y Av. Occidental frente al Hospital Metropolitano 2do. Piso
Consultorios N° 211 y 212 Telfs.: 2268173 - 2268174 - 2265504 - 2268246 Quito - Ecuador

ANEXO 10.-Esofagograma



Edif. Axis Hospital,
Av. 10 de Agosto N 99 - 155
y Diguá, FB.

Info@axiscan.com.ec
PRX: + (593 02) 3801 800
Línea gratuita: 1800imagen
(482438)
www.axishospital.com.ec
www.radiologosasociados.com.ec

Nombre: MARTIN EMILIO GUEVARA PEREZ
Médico: Dr. YAZMINA LASCANO
Fecha: 02-feb-2018 10:15
Estudio: ESOFAGOGRAMA

CI:1851347219

Hallazgos:

El estudio demuestra mecanismo de la deglución conservado.
Existe adecuado paso del medio de contraste a través del esófago que se encuentra en una situación central.
No se observa defectos de repleción, la pared tiene un contorno liso y presenta un patrón de pliegues finos, fundamentalmente longitudinal.
Paso esofágico sin dificultad ni indicios de hernia hiatal.
Con las maniobras de Valsalva no se aprecia reflujo gastroesofágico.

Atentamente,

DRA. MYRIAM CHICAIZA JAMI
MEDICA RADIÓLOGA CI:1714612551
MSP Libro 3E Folio 10 No 29
Informe electrónicamente Validado / Médico DRA. MYRIAM CHICAIZA JAMI.



ANEXO 11.- Certificado de haber realizado la observación del paciente en el Centro de Salud Quero Tipo C.

CENTRO DE SALUD QUERO TIPO "C"
AREA DE REHABILITACION
ESTIMULACIÓN TEMPRANA

Quero, 17 de Julio del 2018

Magister

Verónica Troya

COORDINADORA DE LA CARRERA DE ESTIMULACIÓN TEMPRANA

Ciudad

De mi consideración:

Yo, **MARIANA DE JESUS ACOSTA POVEDA** Terapista de Estimulación Temprana; certifico que la Señorita **JESSICA ELIZABETH CHILQUINGA EUGENIO** con C.I. **180439808-7** realizó un análisis de caso como trabajo de graduación con el tema "LA ESTIMULACIÓN TEMPRANA Y EL DESARROLLO DE LAS HABILIDADES MOTORAS EN UN PACIENTE CON ENCEFALOPATÍA HIPÓXICO ISQUÉMICA ", en el área de Estimulación Temprana del centro de Salud de Quero tipo C en la cual se realizó la observación y acceso a la historia clínica del paciente.

Es todo cuanto puedo certificar en honor a la verdad.

ATT,

Leda. Mariana Acosta Poveda
Terapista de Estimulación Temprana
Celular: 0979249518



	Nombre	Área	Cargo	Firma/sello
Elaborado	Mariana Acosta	Estimulación Temprana	Terapista de Estimulación Temprana	