



UNIVERSIDAD TÉCNICA DE AMBATO

FACULTAD DE CIENCIAS DE LA SALUD

CARRERA DE ESTIMULACIÓN TEMPRANA

ANÁLISIS DE CASO CLÍNICO SOBRE:

**“LA ESTIMULACIÓN MULTISENSORIAL EN UNA NIÑA DE 4 AÑOS CON
TETRAPLEJIA ESPÁSTICA DIAGNOSTICADA CON ENCEFALOPATÍA
NECROTIZANTE AGUDA”**

Requisito previo al Título de Licenciada en Estimulación Temprana

Autora: Cárdenas Manobanda, Diana Carolina

Tutor: Dr. Mg. Fernández Soto, Gerardo Fernando

Ambato – Ecuador

Abril – 2018

APROBACIÓN DEL TUTOR

En calidad de Tutor del Análisis de Caso Clínico sobre el tema:

“LA ESTIMULACIÓN MULTISENSORIAL EN UNA NIÑA DE 4 AÑOS CON TETRAPLEJIA ESPÁSTICA DIAGNOSTICADA CON ENCEFALOPATÍA NECROTIZANTE AGUDA” de Diana Carolina Cárdenas Manobanda, estudiante de la Carrera de Estimulación Temprana, considero que reúne los requisitos y méritos suficientes para ser sometida a la evaluación del jurado examinador designado por el Consejo Directivo de la Facultad de Ciencias de la Salud.

Ambato, Enero del 2018

EL TUTOR

.....
Dr. Mg. Fernández Soto, Gerardo Fernando

AUTORÍA DEL TRABAJO DE GRADO

Los criterios emitidos en el Trabajo de Análisis de caso Clínico sobre:

“LA ESTIMULACIÓN MULTISENSORIAL EN UNA NIÑA DE 4 AÑOS CON TETRAPLEJIA ESPÁSTICA DIAGNOSTICADA CON ENCEFALOPATÍA NECROTIZANTE AGUDA” como también los contenidos, ideas, análisis, conclusiones, y recomendaciones son de exclusiva responsabilidad de mi persona, como autora de este trabajo de grado.

Ambato, Enero del 2018

LA AUTORA

.....
Cárdenas Manobanda, Diana Carolina

DERECHOS DE AUTOR

Autorizo a la Universidad Técnica de Ambato, para que haga de este Análisis de Caso Clínico o parte de él, un documento disponible para su lectura, consulta y procesos de Investigación.

Cedo los derechos en líneas patrimoniales de mi Análisis de Caso Clínico con fines de difusión pública: además apruebo la reproducción de este Análisis de Caso Clínico dentro de las regulaciones de la Universidad, siempre y cuando esta reproducción no suponga una ganancia económica y se realice respetando mis derechos de autora.

Ambato, Enero del 2018

LA AUTORA

.....
Cárdenas Manobanda, Diana Carolina

APROBACIÓN DEL JURADO EXAMINADOR

Los miembros del Tribunal Examinador aprueban el Informe de Investigación, sobre el tema: **“LA ESTIMULACIÓN MULTISENSORIAL EN UNA NIÑA DE 4 AÑOS CON TETRAPLEJIA ESPÁSTICA DIAGNOSTICADA CON ENCEFALOPATÍA NECROTIZANTE AGUDA”**, de Diana Carolina Cárdenas Manobanda, estudiante de la carrera de Estimulación Temprana.

Ambato, Abril del 2018

Para constancia firman

.....
PRESIDENTE/A

.....
1er VOCAL

.....
2do VOCAL

DEDICATORIA

Dedico este trabajo en primer lugar a Dios, a la Virgencita y a mi Divino Niño Jesús, por haberme dado la vida, la familia que tengo y la oportunidad de estudiar una carrera universitaria, por escribir en mi destino las situaciones correctas que me guiaron a elegir esta valiosa carrera.

A mis padres, por ser mis amigos, mis consejeros, mi ejemplo a seguir; por compartir conmigo mis risas y llantos, por nunca dejarme sola, por confiar en mí y ser ese motor que me impulsa a ser mejor cada día.

A mi hermana por ser mi confidente, por confiar en mí, por su apoyo incondicional, su amor, por su compañía en noches de estudio, ella es mi motivación para hacer las cosas de la mejor manera.

Cárdenas Manobanda, Diana Carolina

AGRADECIMIENTO

Agradezco en primer lugar a la Facultad de Ciencias de la Salud de la Universidad Técnica de Ambato por haberme permitido ser parte de sus aulas y darme la oportunidad de estudiar tan noble Carrera Estimulación Temprana.

A mis queridos docentes que formaron parte de este camino, que con su paciencia y dedicación compartieron sus conocimientos con sus pupilos, y gracias a quiénes más que maestros supieron ser amigos.

A mi tutor Dr. Fernández y en especial a la coordinadora de mi carrera, Lic. Mg. Verónica Troya por su constante apoyo y motivación, por sembrar en nosotros el amor y pasión a nuestra carrera y por permitirme recurrir a sus conocimientos científicos y experiencia profesional, brindándome siempre su confianza y amistad, para la culminación del presente Análisis Clínico.

Cárdenas Manobanda, Diana Carolina

ÍNDICE GENERAL DE CONTENIDOS

APROBACIÓN DEL TUTOR	ii
AUTORÍA DEL TRABAJO DE GRADO	iii
DERECHOS DE AUTOR	iv
APROBACIÓN DEL JURADO EXAMINADOR	v
DEDICATORIA	vi
AGRADECIMIENTO	vii
RESUMEN	x
SUMMARY	xi
1. INTRODUCCIÓN	1
2. OBJETIVOS	2
2.1. Objetivo General:	2
2.2. Objetivos Específicos:	2
3. DESARROLLO	3
3.1. PRESENTACIÓN DEL CASO	3
3.2. RECOPIACIÓN Y DESCRIPCIÓN DE LAS FUENTES DE INFORMACIÓN DISPONIBLES:	3
3.2.1. HISTORIA CLÍNICA	4
3.2.2. HALLAZGOS RELEVANTES DE EXÁMENES Y PROCEDIMIENTOS DIAGNÓSTICOS	4
3.2.3. RESUMEN DE TRATAMIENTO Y PROCEDIMIENTOS TERAPÉUTICOS	6
3.3. IDENTIFICACIÓN Y RECOPIACIÓN DE LA INFORMACIÓN NO DISPONIBLE	8
3.4. DESCRIPCIÓN CRONOLÓGICA DETALLADA DEL CASO	8
3.4.1. EVOLUCIÓN INTRAHOSPITALARIA	8
3.4.2. RESUMEN DE EVOLUCIÓN Y COMPLICACIONES	10
3.5. DESCRIPCIÓN DE LOS FACTORES DE RIESGO	11
3.6. ANÁLISIS DE LOS FACTORES RELACIONADOS CON LOS SERVICIOS DE SALUD	11
3.7. IDENTIFICACIÓN DE LOS PUNTOS CRÍTICOS	12
3.7.1. Análisis de los puntos críticos	12
3.8. CARACTERIZACIÓN DE LAS OPORTUNIDADES DE MEJORA	14

3.9. PROPUESTA DE TRATAMIENTO	14
3.9.1. Fundamentación teórica de la propuesta	14
3.9.2. Evaluación	28
3.9.3. Propuesta de Plan de Tratamiento	30
4. CONCLUSIONES	35
5. RECOMENDACIONES	35
6. REFERENCIAS BIBLIOGRÁFICAS	37
7. ANEXOS.....	41

ÍNDICE DE GRÁFICOS

Gráfico 1. Tipos de Parálisis Cerebral.....	24
Gráfico 2. Clasificación de Parálisis Cerebral.....	25

ÍNDICE DE TABLAS

Tabla 1. Categorización de Oportunidades de mejora.....	14
Tabla 2. Criterios de Neilson para el diagnóstico de ANEC y de ANE 1	18
Tabla 3. Conductas que se deben estimular.....	22
Tabla 4. Motricidad Gruesa	28
Tabla 5. Motricidad Fina Adaptativa.....	28
Tabla 6. Audición y Lenguaje	29
Tabla 7. Personal Social	29

UNIVERSIDAD TÉCNICA DE AMBATO
FACULTAD DE CIENCIAS DE LA SALUD
CARRERA DE ESTIMULACIÓN TEMPRANA

**“LA ESTIMULACIÓN MULTISENSORIAL EN UNA NIÑA DE 4 AÑOS CON
TETRAPLEJIA ESPÁSTICA DIAGNOSTICADA CON ENCEFALOPATÍA
NECROTIZANTE AGUDA”,**

Autora: Cárdenas Manobanda, Diana Carolina

Tutor: Dr. Mg. Fernández Soto, Gerardo Fernando

Fecha: Enero del 2018

RESUMEN

La encefalopatía necrotizante aguda (ENA) es una patología velozmente progresiva que se presenta en niños normales; asociada a infecciones víricas comunes como influenza y parainfluenza, además se menciona que su aparición aumenta cuando existe una mutación del gen Ran Binding Protein 2, el mismo que se encarga de normalizar la energía y conservar la barrera hematoencefálica en las células nerviosas. Inicia como una infección normal que engloba síntomas comunes, posteriormente se complica con la presencia de convulsiones y anomalías en el tono muscular, incluso el paciente llega a caer en estado de coma causando lesiones en el Sistema Nervioso Central. En el desarrollo del presente trabajo se detalla el caso de una niña de 4 años, que posterior a la colocación de una vacuna antigripal, presenta síntomas iniciales de fiebre y vómitos; acude al personal de salud, en la noche su cuadro empeora presentando crisis convulsivas tónico clónicas más disminución del estado de conciencia; en otra institución de salud reportan signos de probable Encefalitis Vírica Aguda Mastoiditis Bilateral; pero al continuar con el análisis de síntomas y signos se da el diagnóstico de Encefalopatía Necrotizante Aguda (G31.8) con consecuencia de tetraplejía espástica.

La distinción de una guía de estimulación multisensorial es importante para una paciente que presenta tetraplejía espástica, es un conjunto de técnicas aplicadas oportunamente con fines terapéuticos que ayudan a formar conexiones neuronales, a despertar los sentidos, comprender el esquema corporal, interactuar con el medio; es decir recuperar funciones perdidas que ayuden a mejorar la calidad de vida de la paciente en el mayor grado posible.

PALABRAS CLAVES: ENCEFALOPATÍA, NECROTIZANTE, ENCEFALITIS, TETRAPLEJIA, ESPÁSTICA, MULTISENSORIAL

TECHNICAL UNIVERSITY OF AMBATO

FACULTY OF HEALTH SCIENCES

EARLY STIMULATION CAREER

"MULTISENSORIAL STIMULATION IN A 4 YEARS OLD GIRL WITH SPASTIC TETRAPLEJIA DIAGNOSED WITH NECROTIZING ACUTE ENCEPHALOPATHY",

Author: Cárdenas Manobanda, Diana Carolina

Tutor: Dr. Mg. Fernández Soto, Gerardo Fernando

Date: January 2018

SUMMARY

Acute Necrotizing Encephalopathy (ANE) is a swiftly progressive disease that occurs in normal children; associated with common viral infections such as “influenza” and “parainfluenza”, it is also mentioned that its appearance increases when there is a mutation of the Ran Binding Protein 2 gene, which is responsible of normalizing the energy and preserve the blood-brain barrier in nerve cells. It begins as a normal infection that includes common symptoms, later it becomes complicated because of the presence of convulsions and abnormalities in muscle tone, even the patient comes to fall into a coma causing injuries at the Central Nervous System. In the development of this work, the case of a 4-year-old girl is detailed, after the flu vaccine is placed, she presents initial symptoms of fever and vomiting; she went to health personnel, at night her case worsens presenting seizures clonic tonic plus decreased state of consciousness; in another health institution they report signs of probable Acute Viral Encephalitis Bilateral Mastoiditis; However, the analysis of symptoms and signs continues with the diagnosis of Acute Necrotizing Encephalopathy (G31.8) resulting in spastic tetraplegia.

The distinction of a guide of multisensory stimulation is important for a patient who presents spastic tetraplegia, is a set of techniques applied opportunely for therapeutic purposes that help to form neuronal connections, to awake the senses, understand the body schema, interact with the environment; that is recover lost functions that help improve the quality of life of the patient as well is possible.

KEY WORDS: ENCEPHALOPATHY, NECROTIZING, ENCEPHALITIS, TETRAPLEJIA, SPASTIC, MULTISENSORIAL

1. INTRODUCCIÓN

La encefalopatía necrotizante aguda es una anomalía inusual en países latinos; sin embargo, debido a las condiciones de vida y exposición a más agentes contaminantes se vuelve común en países asiáticos, presentándose en adultos y niños, pero siendo más habitual en infantes. Aparece súbitamente en seres normales, es rápidamente progresiva, se relaciona a infecciones víricas comunes, como influenza y parainfluenza. Un estudio realizado en España mencionó criterios de diagnóstico relevantes, entre ellos que se desencadena a partir de una enfermedad febril que se va agravando y afecta a estructuras cerebrales. Además, es sustancial revisar la historia familiar parental ⁽¹⁾ otra causa de su aparición refiere a una mutación del gen Ran Binding Protein2 (RANBP2), esta proteína es reguladora de energía y participa en el mantenimiento de la barrera hematoencefálica neuronal ⁽²⁾. En Sudamérica, Colombia, la Revista Radiol manifiesta la variabilidad clínica por lo que es difícil llegar a su diagnóstico; inicia como una infección común y posterior se complica con la presencia de convulsiones y anomalías en el tono muscular, incluso cayendo en estado comatoso, afectando con el paso de los días al sistema nervioso central ⁽³⁾.

Para intervenir en la paciente nos basaremos en la estimulación multisensorial brindándole una mejor calidad de vida, pues como menciona Uriarte “La estimulación multisensorial tiene como objetivo mejorar las condiciones de vida de las personas con discapacidad. Para ello se recurre a medios y estrategias que trabajan las capacidades más básicas del ser humano: las sensaciones, percepciones e integración sensorial” ⁽⁴⁾, proporcionando estímulos (visuales, auditivos, somáticos) a los cuales no puede acceder de manera independiente debido a sus limitaciones.

En Ecuador no existen estudios realizados de esta enfermedad, por lo tanto nos basaremos en investigaciones llevadas a cabo en otros países, pero es sustancial mencionar que en la Provincia Tungurahua – Ambato se habla de la estimulación multisensorial como un conjunto, técnicas que ayudan significativamente al desarrollo integral mejorando la calidad de vida de personas con discapacidad, recuperando funciones perdidas y fortaleciendo las presentes por medio de múltiples estímulos aplicados correctamente. Debido a que nuestros niños y niñas pueden ser víctimas de esta patología se ha realizado el presente trabajo.

2. OBJETIVOS

2.1. Objetivo General:

- Distinguir mediante sustentación científica la estimulación multisensorial en una niña de 4 años con tetraplejia espástica diagnosticada con encefalopatía necrotizante aguda.

2.2. Objetivos Específicos:

- Identificar qué es la encefalopatía necrotizante aguda y sus consecuencias
- Describir el cuadro clínico y puntos críticos de la paciente
- Proponer una guía de intervención basada en estimulación multisensorial para una niña de 4 años con tetraplejia espástica diagnosticada con encefalopatía necrotizante aguda

3. DESARROLLO

3.1. PRESENTACIÓN DEL CASO

El presente análisis de caso se trata de una niña de 4 años nacida el 24 de octubre del 2012 en el Hospital Regional de Ambato, provincia de Tungurahua, la misma es de nacionalidad Ecuatoriana y reside en la parroquia Atahualpa. La menor es producto de segunda gesta, nacida a término por parto eutócico, cumpliendo todas las características de desarrollo normal de acuerdo a su edad. Sin embargo a la edad de 4 años en el mes de diciembre del 2016 empieza con múltiples signos y síntomas que indicaban que algo estaba mal en su salud, incluso presentó crisis convulsivas tónico clónicas y disminución de estado de la conciencia.

Después de varios acontecimientos desalentadores en la niña todo desencadenó finalmente en un diagnóstico de encefalopatía necrotizante aguda con una consecuencia de tetraplejia espástica. Actualmente es usuaria del Hospital Pediátrico Baca Ortiz en Quito en donde el personal de salud controla su condición junto con la intervención de un trabajo multidisciplinario.

3.2. RECOPIACIÓN Y DESCRIPCIÓN DE LAS FUENTES DE INFORMACIÓN DISPONIBLES:

El presente estudio necesita de la recopilación de información acerca de la paciente para ello contamos con la historia clínica, la epicrisis que nos proporciona cronológicamente todos los acontecimientos presentados desde el inicio de todo este episodio y electroencefalograma realizado en el Hospital Pediátrico Baca Ortiz Quito, tomografía axial computarizada, reuniendo así la mayor parte de información de la paciente, tratamiento, evolución y controles posteriores.

Además se acudirán a artículos científicos, revistas y documentos sustentados que nos permiten recopilar información científica y veraz actualizada del tema en cuestión, proporcionando así de manera significativa a nuestro análisis.

3.2.1. HISTORIA CLÍNICA

Paciente de 4 años 7 meses, nacida y residente en Atahualpa, Provincia de Tungurahua, de raza mestiza.

PRENATAL: Serología negativa no documentada de VIH, VDRL, toxoplasmosis y Hepatitis B; IVU controlable

NATAL: Producto de segunda gesta, parto eutócico a término 39 semanas, respiró y lloró al nacer; la calificación de APGAR fue al 1 minuto - de 08 y a los 5 minutos –de 09

NEONATAL:

Inmunizaciones: completas para la edad.

Clínicos y quirúrgicos: abuela paterna presenta epilepsia

Desarrollo psicomotriz: la niña logró el control cefálico a los 3 meses, se sentó sola a los 7 meses, no presentó gateo y caminó a los 15 meses logrando coordinación y equilibrio; es decir caminó sola a los 16 meses, con lateralidad derecha.

Lenguaje: la niña balbuceó a los 2 meses, palabras completas a los 10 meses y frases completas a los 27 meses.

Socio-afectiva: la paciente era amigable y compartía con los demás sus juguetes

Alimentación: lactancia materna exclusiva por 6 meses, ablactación a los 6 meses con papillas de frutas y tubérculos.

Actividades diarias: la niña controla esfínteres, se viste y come sola, acude al inicial 1.

Es importante mencionar que la docente informa que la niña se encontraba en un desarrollo normal hasta finales del 2016 al igual que sus compañeros de clase.

3.2.2. HALLAZGOS RELEVANTES DE EXÁMENES Y PROCEDIMIENTOS DIAGNÓSTICOS

02/05/2017

Placa estándar de tórax infiltrado acinar, parahiliar bilateral, ángulo costofrenicos libres

06/04/2017

Electroencefalograma trastorno organizativo y lento moderado de la electrogénesis cerebral, con asimetría interhemisférica, descargas epileptiformes interictal focal temporal posterior y parietal izquierdo, a ondas lentas agudas poco frecuentes durante el registro

07/04/2017

Serie gastroduodenal/mecanismo de la deglución, además se retira por completo sonda nasogástrica, continuando el estudio con medio de contraste hidrosoluble para valoración del mecanismo de deglución, observando reflujo nasal, hallazgo con relación con incompetencia de la fase palatina de la deglución no se evidencia paso del medio de contraste hacia vía aérea, a las maniobras de vasalva no se observa reflujo gastroesofágico

03/05/2017

Hemoglobina 14,3, Hematocrito 44, Glóbulos blancos

23/05/2017

Glucosa en suero 140,

Úrea en suero 12.0,

Creatinina en suero 0.3,

TGO 53,

TGP 85,

GGT 73,

LDH 327,

Albumina 3.9,

Hemoglobina 15.7

Hematocrito 46.5

Plaquetas 508.000

Procalcitonina 0.27

TP 11.0

TT 23.2

INR 0.91

08/05/2017

Sodio 135

Potasio 4,1

Cloro 104

Magnesio 2,1

15/05/2107

GGT 114

LDH 289

ALAT 100

ASAT 165

16/05/2017

Úrea 29

Creatinina 29,7

Cloro 102

Magnesio 22

Proteína C reactiva 0.2

3.2.3. RESUMEN DE TRATAMIENTO Y PROCEDIMIENTOS TERAPÉUTICOS

Medicación de ingreso:

- ✓ Fenitoina 50 miligramos cada 12 horas (8,4 miligramos/kilo7día)

- ✓ Biperideno 1 miligramo cada 8 horas
- ✓ Prednisona 5 miligramos cada día vía oral
- ✓ Omeprazol 10 miligramos vía oral diario
- ✓ Baclofeno 10 miligramos cada 8 horas vía oral

Medicación de egreso:

- ✓ Levetiracetam 350 miligramos por gastrostomía cada 12 horas (56 miligramos/kilo/día) aumento 1
- ✓ Baclofeno 10 miligramos cada 8 horas vía oral
- ✓ Risperidona 5 gotas vía oral cada 12 horas
- ✓ Alta por cirugía pediátrica
- ✓ Acudir a control por consulta externa a neurología

Diagnóstico de ingreso

1. Trastorno movimiento G26
2. Secuelas encefalitis mastoiditis bilateral
3. Faringitis aguda J02
4. Gastrostomía 24/05/2017 Z93.1
5. Epilepsia sintomática G40
6. Estado vegetativo persistente R40.3

Diagnóstico de egreso

1. Trastorno movimiento G26
2. Secuelas encefalopatía necrotizante aguda G31.8
3. Faringitis aguda superada J02
4. Gastrostomía 24/05/2017 Z93.1
5. Epilepsia sintomática G40
6. Estado vegetativo persistente R40.3

3.3. IDENTIFICACIÓN Y RECOPIACIÓN DE LA INFORMACIÓN NO DISPONIBLE

La información que no se puede obtener de las diferentes casas de salud acerca del estado actual de la paciente se puede establecer por medio de los criterios de los familiares más cercanos, además como estimuladora temprana será necesario la aplicación de un instrumento de evaluación de Nelson Ortiz que nos permitirá medir cualitativa y cuantitativamente el estado de las diferentes áreas de desarrollo como la motricidad gruesa, motricidad fina, lenguaje y social y con los resultados obtenidos estaremos en la capacidad de plantear un tratamiento basado en la estimulación multisensorial que ayude a mejorar las condiciones de vida de la paciente. Actualmente la niña recibe intervención multidisciplinaria como el tratamiento farmacológico del Neuropediatra, Terapia física, Estimulación temprana y Terapia de deglución.

3.4. DESCRIPCIÓN CRONOLÓGICA DETALLADA DEL CASO

3.4.1. EVOLUCIÓN INTRAHOSPITALARIA

Aparentemente empieza en la escuela por colocación de una vacuna antigripal en la menor el 20 de diciembre del 2016, permanece con aparentes síntomas gripales por 1 día.

El 19/01/2017 por la tarde presenta vómitos en proyectil de lo que había ingerido durante el día más alza térmica por lo que le lleva al **SEGURO DE AMBATO** le revisan e indican que tienen infección en la garganta por lo que envían con Amoxicilina e Ibuprofeno y envían a domicilio mejorando el alza térmica.

Pero en horas de la noche presenta crisis convulsivas tónico clónicas, más disminución del estado de conciencia por un lapso de 15 minutos por lo que le lleva al **REGIONAL DE AMBATO** donde le hospitalizan y le realizan exámenes tomografía reportando normal, más laboratorio normal pero la niña continuaba con crisis convulsivas, más alzas térmicas, disminución del estado de conciencia y movimientos de chupeteo. Le realizan examen toxicológico es negativo, la madre refiere que la niña sigue sin reaccionar, continúan las convulsiones

El 22/01/2017 ingresa a ventilación mecánica. **El 23/01/2017** le realizan electroencefalograma donde le indican que está en estado vegetativo y que no tiene nada que hacer.

Le refieren al IESS de Ambato donde permanece en cuidado intensivos sedoanalgesia por 4 días luego del cual suspenden para valoración neurológica presentando nuevos episodios convulsivos con lo cual utilizan terapia anticonvulsiva múltiple Fenitoina, Ácido Valproico, Lamotrigina, Levetiracetam y Clonazepam, con lo cual se logra el control pero no consiguen mejoría neurológica.

El 07/02/2017 realizan electroencefalograma el mismo que reporta actividad lenta en relación a encefalitis trazo anormal por la presencia de actividad lenta en regiones posteriores, no se observa en estudio trazo paroxístico.

El 24/02/2017 le realizaron resonancia magnética donde le reportan signos de PROBABLE ENCEFALITIS VÍRICA AGUDA MASTOIDITIS BILATERAL, con lo cual realizan examen de líquido cefalorraquídeo en lo cual reporta normal, permanece en ventilación mecánica en cuidados por 20 días.

Aproximadamente sale de cuidados **10/03/2017** a piso aparentemente con disminución de crisis continua con oxígeno en cánula en 2 litros con autonomía respiratoria inestable, permanece con inotrópicos positivos, realiza picos febriles se mantiene con normoglicemia se reporta que mantiene con antibióticos Ceftriaxona y Vancomicina por 12 días por cuadro neumónico sin mejoría de cuadro febril luego inician Piperacilina y Tazobactam con Amikacina por 6 días y Aciclovir por 10 días permaneciendo todo este tiempo con antibióticos en críticos.

Sale de intensivos sin inotrópicos con autonomía respiratoria sin mejora de cuadro neurológico, permanece en piso con picos febriles continua con episodios convulsivos de corta duración sede sin medicación estuporosa, se alimenta por sonda nasogástrica, al no ver mejoría madre solicita transferencia al **Hospital Pediátrico Baca Ortiz**.

El 11/03/2017 INGRESO AL HOSPITAL PEDIÁTRICO por emergencia en donde su examen físico de ingreso es:

FRECUENCIA CARDÍACA: 110 por minuto

FRECUENCIA RESPIRATORIA: 23 por minuto

SATURACIÓN OXÍGENO: 94% con 2 litros

TEMPERATURA: 37.0 grados

PESO: 18.9 KILOS

PACIENTE: reactiva con llanto y movimientos a la manipulación somnolienta espástica, cabeza normoencefálica, ojos, párpados entreabiertos pupilas reactivas a la luz, nariz presencia de bigotera nasal con oxígeno a 2 litros boco mucosa húmedas con lesiones tipo placsa en mucosa labial orofarínge eritematosa cuello movimientos pasivos conservados, tórax simétrico no se evidencia retracciones, corazón rítmico, pulmones escasos ruidos trasmitidos de vía superior, abdomen suave depresible ruidos presentes, región genital femenino normal presencia de sonda vesical extremidades hipertónico espástico sensibilidad conservada, miembros superiores se evidencia puños cerrados.

3.4.2. RESUMEN DE EVOLUCIÓN Y COMPLICACIONES

Paciente de 57 días de evolución que ingresa por secuelas de encefalitis, ingresa por consulta externa por mantener movimientos involuntarios de miembros inferiores izquierdo y miembro superior izquierdo que calman durante el sueño, paciente con tratamiento multidisciplinario desde su ingreso con varias interconsultas a psicología, cirugía general, cirugía plástica, terapia física y de la deglución.

17/04/2017 se envía interconsulta cirugía plástica por úlcera, por presión grado 2 en talón izquierdo quien indica colocación de colagenasa cada 8 horas, cambio de posición cada 2 horas, colchón antiescaras

Se realiza exámenes complementarios serie gastroduodenal que reporta falla en la fase de deglución se envía primera interconsulta a cirugía general luego de ser evaluada por la terapia de la deglución quien indica gastrostomía se envía el día **19/04/2017**, cirugía valora y da cita quirúrgica pero madre no acepta cirugía y no firma consentimiento informado, se envía interconsulta a psicólogos el día quien con terapias conductuales y explicativas madre acepta cirugía.

26/04/2017 interconsulta a odontología quien indica tratamiento integral

11/05/2017 desde el **19/04/2017** hasta la nueva interconsulta el **11/05/2017** madre ha permanecido en terapia de psicología y acepta gastrostomía

24/05/2017 gastrostomía tiene 9 días posoperatorio, actualmente permeable, sin signos de inflamación e infección alrededor del gastrostomo, paciente valorado por cirugía dándole de alta médica.

3.5. DESCRIPCIÓN DE LOS FACTORES DE RIESGO

Los factores de riesgo son todas aquellas razones que pueden formar parte del desencadenamiento de una enfermedad o aumentar el riesgo de la misma y se debe a múltiples ámbitos como el geográfico o el estilo de vida de los individuos.

- **Antecedentes clínicos:** familia con un “patrón de herencia autosómico dominante en una familia americana de origen europeo, además de mutaciones de un gen que codifica la proteína (RANBP2)”⁽¹⁾.
- **Edad:** Las encefalitis virales se presentan más en la infancia y en menos porcentajes en las edades de la adolescencia o adultas⁽²⁾.
- **Viajar:** Las encefalitis virales son más de origen asiático y occidental, debido a la existencia de enfermedades zoonóticas, y se han ido propagando a otros países⁽⁵⁾.

3.6. ANÁLISIS DE LOS FACTORES RELACIONADOS CON LOS SERVICIOS DE SALUD

- **Acceso a la atención médica:** La paciente acudió al servicio médico Seguro de Ambato en horas de la mañana por vómitos más alza térmica donde le medicaron con Amoxicilina e Ibuprofeno, en horas de la noche del mismo día se dirigió al Hospital Regional presentando convulsiones tónico clínicas más disminución de la conciencia por un lapso de 15 minutos.
- **Atención de emergencia:** El manejo en el área de emergencias del Hospital Regional valoró a la niña y la encontró en estado de gravedad, sus convulsiones

persistían, la hipertermia, disminución del estado de conciencia y chupeteo por lo cual empezaron con una serie de exámenes.

- **Oportunidades de remisión:** La niña empezó su visita médica en el Seguro de Ambato, posterior acudió al Hospital Regional pero sin embargo regresó al Seguro de Ambato en donde necesitó remisión a cuidados intensivos, con sedoanalgesia por 4 días, luego de varios episodios la trasladaron a Quito al Hospital Pediátrico Baca Ortiz, donde le dieron el diagnóstico de Encefalopatía Necrotizante Aguda.
- **Trámites administrativos:** Los trámites administrativos para trasladarla al Hospital Pediátrico Baca Ortiz, tuvieron cierta complejidad debido a la falta de información y seriedad con la que el Seguro de Ambato tramitó su traslado.

3.7. IDENTIFICACIÓN DE LOS PUNTOS CRÍTICOS

- Error en la precisión inicial del diagnóstico
- Se creía que la niña tenía Encefalitis Vírica Aguda Mastoiditis Bilateral

3.7.1. Análisis de los puntos críticos

- Se desencadenó una conjetura debido a que desde el 20 de diciembre del 2016 en donde a la niña le aplicaron una vacuna antigripal en la escuela, un mes después acudió al Seguro de Ambato por vómitos y fiebre en donde la revisan y la medican con Amoxicilina e Ibuprofeno por supuesta infección a la garganta.

En la noche empeora presentando crisis convulsivas tónico clónicas y pérdida de la conciencia por 15 minutos aproximadamente y la llevan al Hospital Regional y después de examen toxicológico negativo y electroencefalograma que indica que la preescolar se encuentra en estado vegetativo la refieres nuevamente al IEES Ambato donde permanece en cuidados intensivos por 4 días con nuevos episodios convulsivos y sin mejora de respuesta neurológica; luego de que le realizaron una resonancia magnética reportan signos de una probable Encefalitis Vírica Aguda Mastoiditis Bilateral.

Desde que iniciaron los síntomas en la niña hubieron varios desaciertos por parte del personal de salud, principalmente en el Hospital Regional donde fueron

totalmente desalentadores; mencionando incluso que ya no hay nada que hacer porque la niña está en estado vegetativo; tomando en cuenta que no existió una atención exclusiva para la preescolar por parte de un Pediatra o Neuropediatra.

- La Encefalitis Vírica Aguda Mastoiditis Bilateral fue el primer diagnóstico que le dieron a la niña. Generalmente la encefalitis viral es una infección al Sistema Nervioso Central que se desencadena por complicaciones en infecciones virales sistémicas, pudiendo estar implicados cientos de virus de diferentes orígenes, llevando a un elevado grado de morbimortalidad.

Produciendo severos daños a nivel cerebral e incluso la muerte o dejando secuelas graves que pueden ser permanentes o ir mejorando con el paso del tiempo y el respectivo tratamiento ⁽⁶⁾.

Para llegar a su diagnóstico es sustancial mencionar que se deben llevar a cabo varias pruebas de laboratorio y neuroimagen, debido a que los virus llegan al SNC por vía hematógena o neuronal; sin embargo cuando se produce por vía hematógena se debe a alteraciones de la permeabilidad en la barrera hematoencefálica ⁽⁷⁾.

En cuanto a la denominación de enfermedad aguda hace referencia al tiempo de evolución es decir que la patología tiene un inicio y un fin definido; más no hace alarde al grado de gravedad; sin embargo sería más bien denominada crónica ya que su curación o mejora no puede predecirse ⁽⁸⁾.

Las Mastoiditis Bilateral se define como la inflamación del hueso mastoideo como resultado de una infección del oído medio, provocado por múltiples bacterias, se presenta con síntomas como fiebre, dolor en la parte posterior del oído, etc, aparentemente no es grave pero si no es tratada a tiempo y correctamente puede desencadenarse en patologías graves como la meningitis ⁽⁹⁾.

3.8. CARACTERIZACIÓN DE LAS OPORTUNIDADES DE MEJORA

Tabla 1. Categorización de Oportunidades de mejora

OPORTUNIDADES DE MEJORA	ACCIONES DE MEJORA
<ul style="list-style-type: none">• Niña no es atendida oportunamente en un inicio cuando aparecen los primeros síntomas	Por medio de charlas al personal de salud, sensibilizarlos para que no tomen a la ligera ciertos signos y síntomas que pueden desencadenar en graves consecuencias.
<ul style="list-style-type: none">• Inexactitud del personal de salud al brindar el diagnóstico a la niña	Concientizar a los profesionales de salud para que amplíen su objetividad y no solo se centren en patologías comunes sino también consideren enfermedades atípicas.
<ul style="list-style-type: none">• Desentendimiento de las consecuencias que se evidencian en la paciente con el diagnóstico encefalopatía necrotizante aguda	Proponer a un profesional de salud que imparta información acerca de dicha patología a los familiares cercanos a la paciente.
<ul style="list-style-type: none">• Falta de recursos económicos por parte de la familia para costear los múltiples tratamientos terapéuticos y farmacológicos	Recomendar, ayudar y asesorar a la madre para que acuda a instituciones gubernamentales que le puedan brindar ayuda gratuita.

Elaborado: Cárdenas Carolina, 2017

3.9. PROPUESTA DE TRATAMIENTO

3.9.1. Fundamentación teórica de la propuesta

3.9.1.1. Encefalitis

Encefalitis es una inflamación del cerebro y del cordón espinal normalmente causada por infección viral. Las enfermedades como la rabia, la poliomelitis, y la herpes encefalitis son todas causadas por infecciones de virus que afectan el cerebro y el cordón espinal y que se transmiten en una variedad de maneras⁽¹⁰⁾.

La frecuencia de encefalitis en la población general no es muy alta. Tan sólo aparecen tres o cinco casos por cada millón de habitantes. Los grupos de población que más sufren la enfermedad son los niños, en los que aparecen cinco o 10 casos por cada 100.000 habitantes, y especialmente los niños de menos de un año de edad⁽¹¹⁾.

La encefalitis puede ser una manifestación un poco usual de infecciones virales que suelen afectar comúnmente a los seres humanos. Ciertamente no es una enfermedad tan frecuente si la comparamos con otras infecciones; esta incidencia más que todo a la población infantil.

3.9.1.2. Encefalitis viral infantil

La encefalitis viral es una inflamación del cerebro causada por un virus. Algunas enfermedades virales, como el sarampión y la rubéola, también pueden progresar hasta comprometer la inflamación del cerebro. Otros microorganismos, tales como bacterias, hongos y parásitos, son capaces de provocar la encefalitis, pero los virus, en particular el grupo conocido como enterovirus, son la principal causa. Una vez dentro de la sangre, los virus migran al cerebro donde comienzan a multiplicarse. El cuerpo se da cuenta de la invasión y monta una respuesta del sistema inmune creando los síntomas típicos de la encefalitis viral en donde su mayor riesgo es un daño cerebral permanente. Los niños de un año o menos y los adultos mayores de 55 años y más son más vulnerables a las complicaciones que amenazan la vida⁽¹²⁾.

Las causas virales de encefalitis se pueden clasificar de diferentes maneras. Algunos autores distinguen las causas de encefalitis epidémica (en donde ocurren más casos que el número esperado en un área determinada durante un período de tiempo definido) de la esporádica (que ocurre en una distribución dispersa, aislada, o aparentemente al azar). Los

síntomas incluyen fiebre alta, dolor de cabeza, sensibilidad a la luz, rigidez en el cuello y la espalda, vómitos, confusión y, en casos graves, convulsiones, parálisis y coma. Los bebés y los ancianos están particularmente en riesgo de una enfermedad grave. Los arbovirus (virus transmitidos a través de las picaduras de insectos) se encuentran entre las causas más comunes e incluyen la encefalitis japonesa y los virus transmitidos por garrapatas⁽¹²⁾.

En conclusión, la encefalitis es una enfermedad poco frecuente de las infecciones virales más comunes, no obstante, constituye un cuadro clínico muy grave, esta manifestación merece atención médica de inmediato, debido a la gravedad que conlleva y que puede llevar incluso al coma y la muerte.

3.9.1.3. Encefalopatía necrotizante aguda

- **DEFINICIÓN:** Es una encefalopatía rápidamente progresiva que se presenta en niños por lo demás normales asociada a infecciones víricas comunes, como influenza y parainfluenza. La mayoría de los casos son esporádicos y no recurrentes, y se han descrito en pacientes asiáticos, aunque también se han comunicado algunos casos aislados en países occidentales⁽¹³⁾.

En niños mayores es importante una anamnesis completa y cuidadosa; se debe investigar los pródromos y forma de aparición de la enfermedad. Antecedentes de infección respiratoria o exantema.

- **ETIOLOGÍA:** sigue siendo desconocida, aunque micoplasma, el virus influenza A, virus del herpes simple y herpes virus tipo 6, se han informado como agentes causales comunes.

Probablemente citoquinas, factor de necrosis tumoral, interleuquina 1 y 6, podrían mediar la enfermedad, siendo más probable dicha causa.

- **CLÍNICA:** La encefalopatía aguda necrotizante tipo 1, es un tipo raro de encefalopatía que se desarrolla después de una infección viral. Este proceso suele aparecer en la infancia o a comienzos de la niñez, aunque algunas personas no desarrollan la enfermedad hasta la adolescencia o la edad adulta. Las personas con esta afección generalmente muestran síntomas parecidos a la gripe, los individuos

afectados desarrollan problemas neurológicos, como convulsiones, alucinaciones, ataxia, o un tono muscular anormal. Finalmente, los más afectados entran en coma durante unas semanas. El proceso se describe como “agudo” debido a que los episodios de la enfermedad son de duración limitada ⁽¹³⁾.

Las personas con esta patología desarrollan lesiones en ciertas regiones del cerebro. A medida que la enfermedad progresa, estas regiones del cerebro desarrollan edemas, hemorragia y posteriormente necrosis. Aproximadamente un tercio de los individuos con encefalopatía aguda necrotizante tipo 1 no sobreviven a la enfermedad y posterior declive neurológico. De los que sobreviven, alrededor de la mitad tienen un daño cerebral permanente debido a la necrosis de los tejidos, dando lugar a alteraciones en marcha, el habla y otras funciones básicas ⁽¹⁴⁾.

Se sabe que la Encefalopatía Necrotizante Aguda es un trastorno neurológico devastador y rápidamente progresivo, que se presenta en niños sanos, con edades comprendidas entre 5 meses y 11 años, después de infecciones virales comunes (respiratorias o gastrointestinales), aunque ahora se cree que esta enfermedad más probablemente se debe a procesos inmunológicos o metabólicos ⁽¹⁵⁾ sin embargo, la etiopatogenia es desconocida. Típicamente se pensaba que la ANEC era esporádica y no podía repetir en un individuo. Sin embargo, estudios realizados por Elysa y colaboradores ⁽¹⁶⁾ y Neilson y colaboradores ⁽¹⁷⁾, describen una mutación (missense mutation) en el gen que codifica la proteína RanBP2 (proteína de unión RAN-2), en el cromosoma 2q11-13, asociado a una forma familiar con penetración incompleta, con una herencia autosómica dominante (ANE1).

Las neuroimágenes se caracteriza por múltiples lesiones simétricas en el tálamo, en el putamen, en la sustancia blanca cerebral y cerebelosa y en el tegmento del tallo cerebral. El desarrollo clínico de la ANEC es grave, con un rápido inicio de convulsiones en el 40 % de los casos, alteración de la conciencia en el 28 %; el 20 % presentan vómito y grados variables de disfunción hepática. La ausencia de células inflamatorias en el parénquima cerebral afectado es característica, lo que diferencia esta enfermedad de las entidades más comunes, como la encefalomiелitis diseminada aguda y la encefalitis hemorrágica aguda ⁽¹⁸⁾. Desde el punto de vista patológico, las lesiones muestran edema, hemorragia petequiral y

necrosis. Recientemente Neilson y colaboradores propusieron unos criterios clínico-radiológicos para su diagnóstico que también incluyen la forma familiar⁽¹⁸⁾.

- **DIAGNOSTICO:** El reconocimiento de las características típicas neurorradiológicas es muy importante. Diagnosticar correctamente esta rara encefalopatía sería importante dada su asociación con alta morbimortalidad⁽¹⁹⁾.

Tabla 2. Criterios de Neilson para el diagnóstico de ANEC y de ANE 1

	ANEC	ANEC1
Presentación Clínica	Encefalopatía aguda 1-3 días luego de una enfermedad febril. Requiere: Deterioro de la conciencia (coma) Apoyo: Convulsiones	Episodio previo de encefalopatía, seguido de fiebre con o sin hallazgo de ANEC. Historia familiar de ANEC o hallazgos neurológicos agudos seguidos de fiebre (en primer grado de consanguinidad)
Laboratorios	Aumento de las ALT (alanina aminotransferasa)	
LCR	Ausencia de pleocitosis Aumento proteíco	
RM	Lesiones focales múltiples. Requiere: Compromiso bilateral del tálamo. Apoyo: Sustancia blanca periventricular, cápsula interna, tallo cerebral, cerebelo.	Lesiones: Lóbulo temporal medial, amígdala, hipocampo, cuerpos mamilares, cordón espinal.

Fuente: Neilson (17)

Elaborado: Cárdenas Carolina, 2017

El diagnóstico se basa en los criterios descriptos por Mizuguchi y colaboradores:

- Encefalopatía aguda con un rápido deterioro de la conciencia
- Ausencia de hiperamonemia

- Pleocitosis
- Aumento de las proteínas del LCR, y los estudios de neuroimagen con lesiones simétricas y multifocales que afectan fundamentalmente al tálamo.

La ausencia de células inflamatorias, excepto escasa extravasación de pocos leucocitos, diferencian a este trastorno del ADEM y del resto de las encefalitis ⁽¹⁹⁾.

Es importante distinguir entre los conceptos de encefalitis infecciosa y la encefalomielitis postinfecciosa, dado que el manejo es diferente. Este último hace referencia al síndrome, presumiblemente mediado por la respuesta inmunológica ante el antecedente de un estímulo antigénico (infección o vacunación), siendo un ejemplo la encefalomielitis aguda diseminada ⁽²⁰⁾.

Por otra parte, las encefalopatías (como las secundarias a trastornos metabólicos, hipoxia o isquemia, fármacos y drogas, intoxicaciones, trastornos renales o hepáticos o enfermedades sistémicas) se definen por la alteración de la función cerebral en ausencia de inflamación directa del mismo ⁽²⁰⁾.

- **PREVENCIÓN:** Existen tratamientos específicos para algunos tipos de encefalitis, pero los medicamentos antivirales no alteran el curso de la enfermedad de los arbovirus y varias otras infecciones virales del SNC.

La encefalitis es una infección relativamente rara y grave. Se requiere un alto índice de sospecha para identificar y tratar la encefalitis en el servicio de urgencias. Los médicos pueden diagnosticar encefalitis basados en la presencia de características clínicas clave que incluyen fiebre, convulsiones, déficit neurológico focal, pleocitosis del LCR y anomalías de neuroimágenes/EEG ⁽²¹⁾.

- **MANEJO:** Los niños en el servicio de urgencias deberían ser rápidamente evaluados para las complicaciones potencialmente mortales de la encefalitis. Las dificultades de la vía aérea, la respiración, la fiebre y la circulación deberían ser manejadas inmediatamente. Las convulsiones deben tratarse con medicamentos anticonvulsivos adecuados. Dada la falta de directrices en la literatura, es razonable comenzar con medicamentos anticonvulsivos basados en el tipo de convulsión y en las guías institucionales individualizadas. La monitorización continua con EEG o

telemetría puede ser necesaria para identificar convulsiones subclínicas. Algunos niños con sospecha de encefalitis necesitarán cuidados intensivos o consultas neurológicas⁽²¹⁾.

- **COMPLICACIONES:** Como complicaciones de la encefalitis y de su tratamiento se puede presentar hipertensión endocraneana, infartos cerebrales, trombosis de senos venosos, síndrome de secreción inadecuada de hormona antidiurética, neumonía aspirativa, sangrado gastrointestinal, infección urinaria y coagulación intravascular diseminada. Las secuelas tardías dependen de la severidad con que curse la enfermedad aguda y la edad del paciente. Estas incluyen déficit neurológico focal como afasia, deterioro de la memoria, cambios de comportamiento, síndrome extrapiramidal y epilepsia focal sintomática⁽²²⁾.

3.9.1.4. ESTIMULACIÓN MULTISENSORIAL

La estimulación empezó a utilizarse en la década de los años 70 como un apoyo para las personas con un problema ya sea físico o psíquico, llegando a poseer y a tener espacio para desarrollar terapias a través de técnicas de motivación.

“La estimulación temprana”, como se conoció inicialmente, hacía referencia a actividades y ejercicios que los padres, educadores, criadores y terapeutas realizaban con los niños que presentaban dificultades en su desarrollo psicomotor, con el fin de subsanarlas”⁽²³⁾.

La estimulación multisensorial se define como una terapia para el desarrollo y potenciación de las capacidades de las personas con y sin discapacidad, demostrando su eficacia al ser bien aplicada en cada paciente de acuerdo a sus necesidades, trabajando las capacidades más básicas del ser humano⁽²⁴⁾. Además tiene muchas cosas en común con la estimulación temprana, pero ésta no siempre comparte objetivos terapéuticos, como es el presente caso. Y la estimulación multisensorial va algo más allá en la utilización de todo tipo de técnicas y aparatos que proyectan diferentes estímulos sensoriales⁽²⁵⁾.

Hay que mencionar que la estimulación multisensorial en un niño es fundamental para la existencia futura es por ello que el estímulo debe darse en el tiempo oportuno con técnicas dirigidas a proporcionar todo un conjunto de sensaciones y estímulos específicos a personas con discapacidad intelectual (niños y adultos) y necesidades de apoyo generalizado⁽²⁶⁾.

Objetivos de la estimulación multisensorial

- Favorecer la respuesta de las conexiones neuronales.
- Promover la comunicación a través de la estimulación.
- Facilitar la interacción y el desarrollo estableciendo como punto de partida las necesidades más básicas del ser humano.
- Dar forma a su propia vida
- Desarrollar e iniciar estrategias de comunicación e insistir en las capacidades sensorio-perceptivas ajustadas a las posibilidades de cada niño.
- Facilitar que el niño pueda obtener diferentes experiencias en sí mismo.
- Optimizar la calidad de vida del niño gravemente afectado.

La estimulación temprana multisensorial es un tratamiento aplicable a cualquier niño con o sin alteraciones -en sí mismo y/o en su contexto familiar- que resulta fundamental para prevenir y/o compensar discapacidades psíquicas, físicas, sensoriales, de privaciones afectivas o alteraciones emocionales ⁽²⁷⁾.

Elementos de la estimulación multisensorial

1. Estimulo señal
2. Canal funcional
3. Percepción
4. Integración multisensorial
5. Elaboración de estrategias o de respuesta
6. Respuesta funcional motora, oral o cognitiva
7. Monitorización posfuncional
8. Comparación contra modelo
9. Corrección de la respuesta.

De tal manera que la estimulación multisensorial tal y como su nombre indica, se refiere a estimular los diferentes sentidos de la persona, en la que se trata de vivenciar situación y estímulos inherentes a la especie humana, la estimulación multisensorial se refiere al hecho de ofrecer a la persona situaciones en las que sus sentidos puedan ser estimulados.

La estimulación multisensorial para niños entre 3 y 6 años de vida

Las áreas conductuales que se deben intentar estimular son especialmente dos: la primera es la que busca la autoafirmación y la cooperación y la segunda fomenta la competencia cognitiva, lingüística y social.

Tabla 3. Conductas que se deben estimular

Desarrollo de la autoafirmación y la cooperación	<p>Autoafirmación: sentimiento de autoestima, autoconcepto positivo de las propias capacidades, estabilidad emocional; capacidad para imponerse: resistencia, persecución de intereses y necesidades justificadas.</p> <p>Manejo de las necesidades: aplazamiento de las necesidades, sublimación de las necesidades, tolerancia a la frustración, control de la agresión, tolerancia a la ansiedad.</p> <p>Independencia: independencia respecto de los adultos, capacidad de proponerse metas propias y perseguirlas, independencia instrumental, independencia emocional.</p>
Desarrollo de la competencia cognitiva, lingüística y social	<p>Atención, resistencia, manejo conceptual.</p> <p>Diferenciación de patrones cognitivos, resolución de problemas, construcción, aptitud lúdica, creatividad: sensibilidad ante problemas, riqueza de ideas, originalidad.</p> <p>Orientación espacial y temporal.</p> <p>Pensamiento matemático elemental.</p> <p>Lenguaje: articulación, vocabulario, gramática, comprensión, capacidad de expresión.</p> <p>Comprensión de informaciones no verbales: mímica, gesticulación, pantomima, dibujo, símbolos gráficos, acción.</p> <p>Capacidad de expresión no verbal: mímica, gesticulación, pintura, modelado, construcción, música, ritmo.</p>

Fuente: A. Martínez (28).

Elaborado: Cárdenas Carolina, 2017

Principios de estimulación multisensorial

Los tres principios generales en los que se basa la estimulación Multisensorial son los siguientes:

1. *Principio de naturalización:* Consiste en aprovechar las condiciones espacio-temporales y personales existentes
2. *Principio de latencia:* Es la capacidad de saber esperar la respuesta del niño
3. *Principio de interacción personal:* Este principio tiene que ver con la disponibilidad corporal, con el diálogo de acciones que tiene que establecer el adulto para compartir el momento y realizar una intervención adecuada.

Áreas de estimulación multisensorial

Las salas multisensoriales permiten el desarrollo de los sentidos, así el individuo reacciona ante diversos reflejos, descubriendo y adaptándose al medio que lo rodea, además mediante una estimulación continua aprende a reconocer objetos comunes, y un desarrollo lingüístico dependiendo de su discapacidad.

- Al estimular con un panel de luz se trabajará el movimiento del cuerpo, jugando a buscar donde se prende la luz.
- Al estimular con un panel táctil se trabajará con manos y dedos, en donde se toma en cuenta la sensibilización y desensibilización
- La estimulación con sonido permite producir estímulos sonoros, y jugar con la duración del sonido.

La estimulación temprana multisensorial está dirigida a niños en un rango de 0 a 6 años por dos razones:

Plasticidad cerebral: es la adaptación funcional del sistema nervioso central para la minimización de lesiones causadas por alteraciones fisiológicas o estructurales, manifestándose por la recuperación paulatina de las funciones perdidas o disminuidas. La capacidad de realizar un cambio en la estructura y funcionamiento cerebral puede darse por mecanismos bioquímicos, fisiológicos o histológicos y ocurre con mayor facilidad en un cerebro inmaduro que en uno adulto. Es fundamental crear múltiples conexiones neuronales

a más de las que se han formado genéticamente, es decir las que controlan las funciones básicas del ser humano como la respiración, latidos del corazón, etc. Dar estímulos adecuados y oportunos para enviar información nueva al niño y desarrollar sus potencialidades. ⁽²⁹⁾

3.9.1.5. Parálisis cerebral

Se denomina PC a un grupo de trastornos motores no progresivos (es decir, el daño cerebral no empeora), que provocan anomalías en el control postural de los movimientos y la coordinación muscular.

Está causada por lesiones en el sistema nervioso central (SNC), que generalmente ocurren durante el desarrollo fetal, antes, durante o inmediatamente después del nacimiento, o en los años de infancia. Si bien no es curable, el tratamiento y la terapia pueden mejorar la función muscular ⁽³⁰⁾.

La parálisis cerebral según su afectación se clasifica en los siguientes tipos:

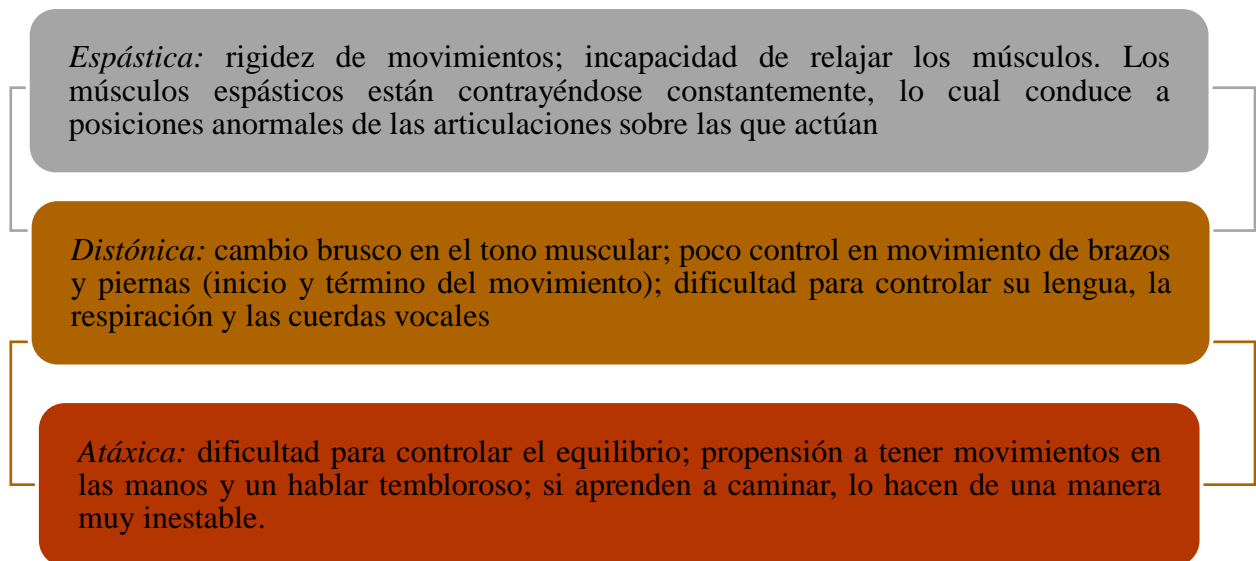


Gráfico 1 Tipos de Parálisis Cerebral

Fuente (30)

Elaborado: Cárdenas Carolina, 2017

Existen muchas formas de clasificar la Parálisis Cerebral, sin embargo, la forma más simple es utilizar dos clasificaciones con base en la distribución y número de extremidades afectadas y la forma de presentación clínica:

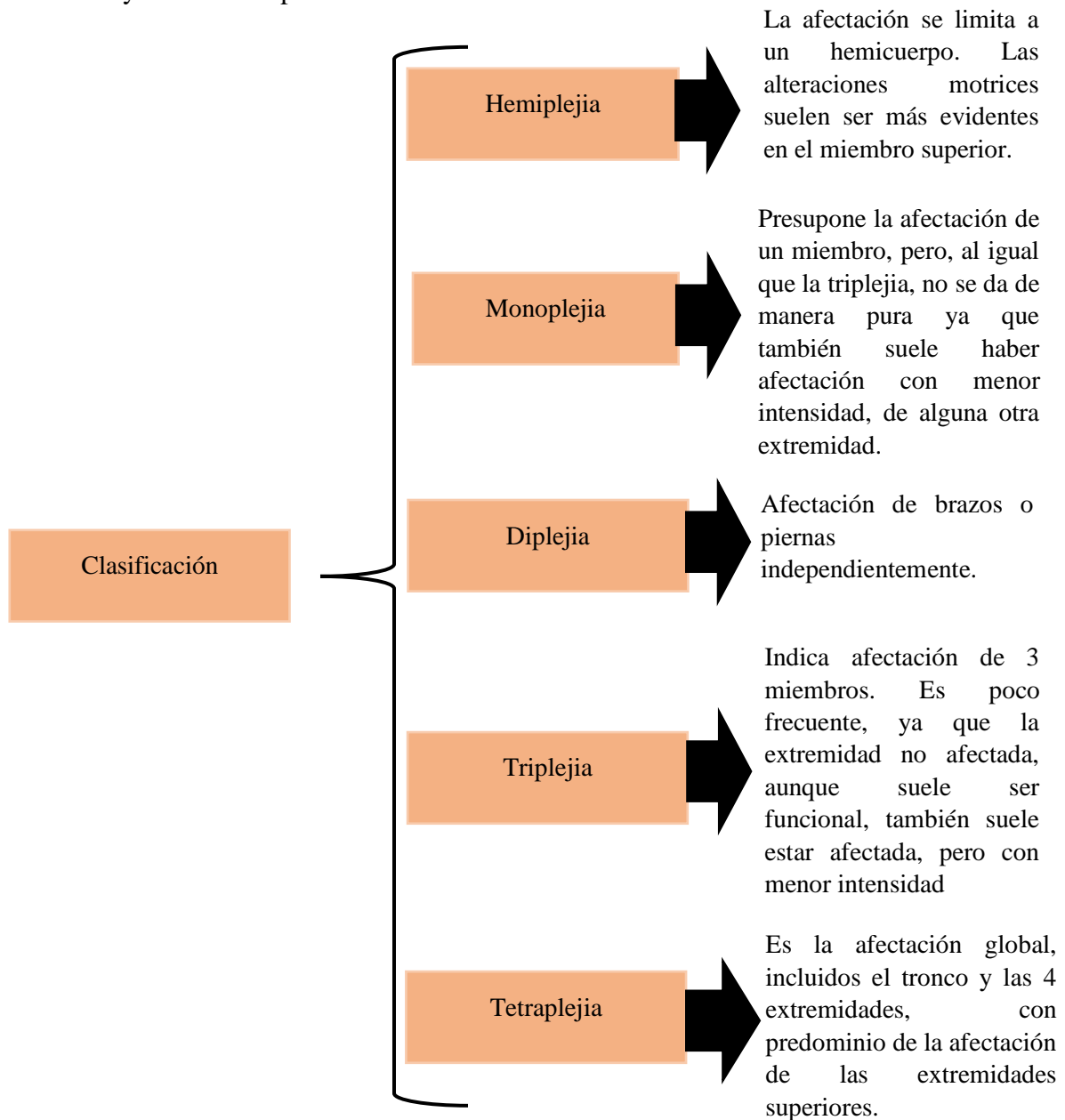


Gráfico 1 Clasificación de parálisis cerebral

Fuente: (31)

Elaborado: Cárdenas Carolina, 2017

En el presente caso, la paciente presenta tetraplejía espástica siendo una de las formas más grave, secuela que le dejó la encefalopatía necrotizante aguda después de haber atravesado varios episodios críticos en su salud, presentando afectación de las cuatro extremidades.

3.9.1.6. Tetraplejía Espástica

Su etiología se debe a daños cerebrales que pueden presentarse en las etapas prenatal, perinatal o postnatal, encontrándose una alta incidencia de malformaciones cerebrales, lesiones resultantes de infecciones intrauterinas o lesiones como la encefalomalacia multiquistica. La tetraplejía espástica o cuadriplejía es la forma más grave de parálisis cerebral debido a que los pacientes presentan daños en sus cuatro extremidades, aumento generalizado del tono muscular, su lesión cerebral es evidente desde los primeros meses de vida..

Se asocia a gran número de comorbilidades: retraso mental, epilepsia y afectación bulbar, que puede condicionar trastornos de la deglución. Son también frecuentes: atrofia óptica, estrabismo y alteraciones visomotoras, así como el desarrollo de deformidades ortopédicas graves, especialmente escoliosis y luxación de la cadera. El niño tiene alto grado de dependencia. Además se suman trastornos cognitivos, sensoriales, comunicación, percepción la conducta⁽³¹⁾.

Manejo clínico de la tetraparesia

Los signos de la PCI aparecen en el primer año de vida, en los casos congénitos el déficit motor no siempre está presente en los primeros meses y se va evidenciando a medida que madura el sistema nervioso. El diagnóstico lo confirmará un Neuropediatra realizando una resonancia magnética que mostrará la lesión cerebral concordante con la clínica⁽³²⁾.

Tratamiento, métodos y técnicas

El objetivo principal de cualquier tratamiento aplicado en el paciente con lesión neurológica es lograr que mejoren sus condiciones de vida, recuperar las principales funciones que han sido afectadas. En el campo de la salud es indispensable un trabajo interdisciplinario debido a que existen varias profesiones que presentan en su perfil

métodos y técnicas de rehabilitación que pueden ser beneficiosas, entre las principales tenemos terapia física y estimulación multisensorial.

Margaret Roud fisioterapeuta americana menciona que la estimulación multisensorial despierta los receptores exteroceptivos que se encuentran en la piel, epidermis, dermis y los propioceptivos que se están ubicados en los músculos, ayudando a cambios en el tono muscular de la paciente como facilitación e inhibición de movimientos⁽³³⁾.

Existen varias alternativas de tratamiento terapéutico que han sido demostradas como eficaces en los pacientes, así podemos mencionar:

- Terapia física
- Estimulación multisensorial
- Terapia de lenguaje
- Medicamentos
- Cirugías
- Aparatos y otros dispositivos ortóticos
- Ayuda mecánica

Dentro de las alternativas de tratamiento existen técnicas y métodos que podemos utilizar.

- Técnicas que deben ser tomadas en cuenta para aplicar a pacientes con tetraplejía espástica tenemos:

Técnica de facilitación: consiste en relajación y estiramiento muscular

Técnica específica: movimientos de las extremidades respetando los grados de dimensión en flexión, extensión, abducción y aducción.

- *Métodos* que se pueden emplear en el proceso de tratamiento: método Bobath, método de Rood.⁽³⁴⁾

Es sustancial indicar que la estimulación multisensorial en el presente análisis de caso será utilizada como un tratamiento con fines terapéuticos, que engloba varias técnicas y métodos que han sido demostrados como funcionales.⁽³⁵⁾

3.9.2. Evaluación

- *Evaluación con el test de Nelson Ortiz*

Evaluamos las 4 áreas que comprende dicho teste, empezando por el ítem cero, debido a la condición patológica de la paciente.

NOMBRE: Emily Gómez (autorizado por los padres)

EDAD: 4 años 7 meses

Tabla 4. Motricidad Gruesa

EDAD MESES	ÍTEM	PUNTAJE
1	Patea vigorosamente	0
1-3	Cuando está en posición boca abajo levanta la cabeza	0
	Cuando está en posición boca abajo levanta la cabeza y el pecho	0
	Sostiene la cabeza cuando se lo toma de los brazos y se la levanta	0

Elaborado: Cárdenas Carolina, 2017

Interpretación: la paciente parece sólo estar consiente porque sus ojos están abiertos y en movimiento, no cumple con ningún hito debido a la condición de tetraplejia espástica, como resultado de una lesión en la corteza motora. Su tono muscular es hipertónico, presenta limitación en la amplitud del movimiento activo, dificultad para moverse contra la gravedad, movimientos lentos y asimétricos.

Tabla 5. Motricidad Fina Adaptativa

EDAD MESES	ÍTEM	PUNTAJE
1	Con la vista sigue el movimiento vertical y horizontal del objeto	0
1-3	Abre las manos y las mira	0
	Sostiene un objeto en la mano	0
	Se lleva un objeto a la boca	0

Elaborado: Cárdenas Carolina, 2017

Interpretación: la niña no cumple con los hitos correspondientes a esta área, pues debido a su condición no responde a estímulos visuales, pero si responde a la presencia de luz, sus pupilas se contraen con la presencia de la misma y se dilatan al contrario. Además no está en la capacidad de sostener objetos por voluntad propia debido a que la prensión palmar está aumentada.

Tabla 6. Audición y Lenguaje

EDAD MESES	ÍTEM	PUNTAJE
1	Se sobresalta cuando oye ruidos	1
1-3	Busca los sonidos con la mirada	0
	Pronuncia dos sonidos guturales diferentes	0
	Balbucea con las personas	0

Elaborado: Cárdenas Carolina, 2017

Interpretación: la paciente cumple con un ítem, si responde a estímulos auditivos con sobresaltos o llanto. En los siguientes hitos no hay respuesta, presenta movimientos oculares involuntarios y asimétricos. No está en la capacidad de emitir sonidos guturales ni balbucear, se comunica sólo por medio del llanto. Es importante mencionar que si manifiesta respuesta a sensaciones de sabores, sin embargo no puede masticar ni deglutir.

Tabla 7. Personal Social

EDAD MESES	ÍTEM	PUNTAJE
1	Sigue con la mirada los movimientos de la cara	0
1-3	Reconoce a la madre	1
	Sonríe al acariciarlo	0
	Se voltea cuando se le habla	0

Elaborado: Cárdenas Carolina, 2017

Interpretación: la menor si reconoce a su madre, su voz y presencia la tranquiliza. Sin embargo debido a su condición no presenta los demás hitos. Expresa sus molestias únicamente a través del llanto.

RESUTADOS: de acuerdo a la evaluación aplicada a la paciente podemos decir que el resultado obtenido se encuentra en la franja de ALERTA, por lo que necesita intervención continua.

CRITERIO DE EVALUACIÓN: debido a la evaluación con la escala de Nelson Ortiz, se demuestra que la paciente debido al daño neurológico severo presente, tiene una afectación en las 4 áreas del desarrollo; encontrándose en estado de alerta; a pesar de tener 4 años no cumple hitos ni de un bebé por lo que es indispensable una intervención multidisciplinaria. Como estimuladora temprana es necesario empezar a trabajar de manera eficiente, pues el lograr un avance en su condición y puntuar el cumplimiento de algunos hitos en las diferentes áreas, será totalmente satisfactorio para ambas partes.

3.9.3. Propuesta de Plan de Tratamiento

Es importante mencionar que la propuesta de una guía de estimulación multisensorial encaminada a este análisis de caso se basa en investigaciones que han demostrado eficacia en sus resultados. Previo al diagnóstico que tiene la paciente y a la evaluación que se le aplicó para determinar sus necesidades en las diferentes áreas se han descrito varias actividades que ayudarán significativamente a mejorar su condición.

- **ACTIVIDAD N° 1**

Área: motricidad gruesa

Objetivo: Relajar el tono muscular

Materiales: colchoneta, esponja, música relajante

Tiempo: 15 a 20 minutos

Frecuencia: todos los días

Ejercicio: Colocar a la paciente en posición supina mientras escucha la música relajante. En las extremidades superiores e inferiores deslizar la esponja en contacto directo con la piel de arriba hacia abajo

Variación: podemos realizar la actividad con otros materiales suaves como la esponja, tales como cepillo de zapatos, guantes de textura delicada; esta actividad ayudará a reducir su espasticidad.

- **ACTIVIDAD N° 2**

Área: motricidad gruesa

Objetivo: Estimular el control cefálico

Materiales: pelota Bobath, juguetes llamativos

Tiempo: 15 a 20 minutos

Frecuencia: todos los días

Ejercicio: Colocar a la paciente en posición prono sobre la pelota, estiramos su piernas y las colocamos en abducción, la balanceamos de adelante hacia atrás y llamamos su atención en la parte del frente con el juguete, damos un estímulo a nivel cervical para lograr que eleve su cabeza.

Variación: podemos realizar la actividad con la paciente en un rodillo grande en posición prono y con diferentes estímulos al frente; pero en la posición del estímulo a la altura correcta evitando la hiperextensión del cuello. Realizar series de 7 intentos y descansar para continuar.

- **ACTIVIDAD N° 3**

Área: motricidad fina adaptativa

Objetivo: Estimular el seguimiento visual

Materiales: silla postural, linternas con luces de colores

Tiempo: 10 a 15 minutos

Frecuencia: todos los días

Ejercicio: Colocar a la paciente en la silla postural, acercarme a cada uno de sus ojos con la linterna y desplazar el estímulo en dirección horizontal, llamando su atención para que lo siga con la mirada.

Variación: podemos utilizar más estímulos llamativos a la vista como muñecos con luces.

- **ACTIVIDAD N° 4**

Área: audición y lenguaje

Objetivo: Desarrollar el seguimiento auditivo

Materiales: colchoneta, instrumentos musicales

Tiempo: 10 a 15 minutos

Frecuencia: todos los días

Ejercicio: Colocar a la paciente en la colchoneta en posición supina, colocarnos juntos al oído con una distancia prudente y hacer sonar una pandereta u otros instrumentos con sonidos fuertes, llamarla para que gire su cabeza o su mirada en busca y dirección del sonido; debemos hacerlo en ambos lados.

Variación: podemos colocarla en posición sedente y utilizar otros elementos sonoros, como juguetes, campana, etc.

- **ACTIVIDAD N° 5**

Área: personal social

Objetivo: Estimular el contacto corporal

Materiales: colchoneta

Tiempo: 10 a 15 minutos

Frecuencia: todos los días

Ejercicio: en posición supina o sedente debemos cantarle suavemente al oído melodías delicadas, contarle historias, describirle lo que hay a su alrededor y quién somos, incluso

reír con ella. Todo esto fortalecerá el vínculo afectivo y estimulará su sentido auditivo mandando información al cerebro logrando mayores conexiones neuronales.

- **ACTIVIDAD N° 6**

Área: lenguaje

Objetivo: Lograr el cierre bucal

Materiales: silla postural

Tiempo: 10 minutos

Frecuencia: todos los días

Ejercicio: con el niño sentado en la silla postural nos colocamos detrás de él y cuidando la postura de su cabeza, colocamos el borde del dedo pulgar entre la nariz y el labio superior y el índice a la vez entre el mentón y el labio inferior, haciendo presión para juntar los labios con ambos dedos, por un tiempo de 5 segundos, seguido de 5 segundos de relajación y así sucesivamente

Variación: el dedo índice también lo podemos colocar bajo el mentón y de la misma manera cerramos la boca por 5 segundos.

- **ACTIVIDAD N° 7**

Área: Lenguaje

Objetivo: Estimular el estiramiento de la comisura labial

Materiales: silla postural

Tiempo: 10 minutos

Frecuencia: todos los días

Ejercicio: con el niño sentado en la silla postural, colocamos el dedo índice, medio y anular de cada mano a los lados de la comisura labial, fijando con los pulgares la cabeza, procedemos a llevar los dedos en dirección al oído en forma oblicua.

- **ACTIVIDAD N° 8**

Área: Cognitiva

Objetivo: Estimular el sentido del olfato

Materiales: silla postural

Tiempo: 8 minutos

Frecuencia: todos los días

Ejercicio: con el niño sentado en la silla postural, utilizamos esencias naturales como clavo de olor, limón, tomillo, y la acercamos a las fosas nasales de la paciente para que sienta la esencia y aspire llevando la información a su cerebro.

Variación: es recomendable trabajar una esencia por sesión y empezar por las más suaves.

4. CONCLUSIONES

- Una guía con actividades basadas en la estimulación multisensorial nos permite describirla como un conjunto de técnicas con fines terapéuticos ayuda a mejorar las condiciones de vida de pacientes con lesiones neurológicas, por ello es importante guiarse en una intervención oportuna que ayude a la formación de conexiones neuronales, desarrollando interacción en las capacidades sensorio-perceptivas ajustadas a las condiciones del paciente. En el detallado caso la niña presenta tetraplejia espástica, derivado de la encefalopatía necrotizante aguda por lo que es apta para recibir estimulación multisensorial.
- A través de este estudio con base científica se pudo identificar todo lo que abarca la Encefalopatía Necrotizante Aguda, pues es una enfermedad poco común en países latinos y se presenta inesperadamente en personas saludables, es progresiva y se relaciona a infecciones víricas comunes, como influenza y para influenza. Entre su etiología se menciona que puede ser a partir de una enfermedad febril que se va agravando y afecta estructuras cerebrales; otra razón se alude a una mutación del gen RANBP2, la misma que regula la energía y mantiene la barrera hematoencefálica neuronal.
- Se detalló el cuadro clínico de la paciente y los puntos críticos de la misma desde el inicio de todos los episodios por los cuales atravesó y los tiempos del mismo, es decir su evolución y tratamientos en las diferentes casas de salud a las que acudió, permitiéndonos tener un claro panorama de todo lo sucedido.
- Con la recopilación de toda la información disponible y la proporcionada por los familiares más cercanos, se estableció una guía con actividades que ayudarán a mejorar las condiciones de vida de la paciente y por ende de quienes la rodean.

5. RECOMENDACIONES

- Analizando las características de una enfermedad tan singular como la Encefalopatía Necrotizante Aguda, es sustancial que el personal de salud se informe

acerca de la misma y sepa cómo tratarla con la intervención de un equipo interdisciplinario, asesorando además a las personas más cercanas a la paciente.

- Como estimuladores tempranos es primordial informarnos y conocer acerca de la estimulación multisensorial ya que por medio de su aplicación e intervención oportuna en los pacientes podemos mejorar la calidad de vida de los mismos demostrando la importancia de nuestra profesión.
- Para que la guía propuesta muestre resultados es fundamental conocer todo lo que abarca la Encefalopatía Necrotizante Aguda, su etiología, causas, efectos y repercusiones que se puedan manifestar en la paciente en las diferentes áreas como la psicomotriz, cognición, social y lenguajes. Pues así podremos trabajar con eficiencia de manera global en todas las áreas del desarrollo atrofiadas.

6. REFERENCIAS BIBLIOGRÁFICAS

Bibliografía

- Espinosa J. Guía Esencial de Rehabilitación Infantil. 1st ed. Madrid: Médica Panamericana; 2010. (2)
- Gómez A. Intervención Temprana Desarrollo Óptimo de 0 a 6 años. 7th ed. Luca J, editor. Madrid: Pirámide; 2015. (1)
- Neilson DE AMOCSDERKD. Infection-triggered familial or recurrent cases of acute necrotizing encephalopathy caused by mutations in a component of the nuclear pore, RANBP2; 2009. (17)
- Lee CG KJLMLJ. Clinical outcome of acute necrotizing encephalopathy in related to involving the brain stem of single institution in Korea Korea: Korean J Pediatr; 2014. (15)
- López-Laso E MGMPNJCLRBPN. Encefalopatía aguda necrosante familiar o recurrente desencadenada por infecciones. 3rd ed.: An Pediatría; 2009. (13)
- López PI SMIC. La estimulación psicomotriz en la infancia a través del método estitsológico multisensorial de atención temprana.: EDUC XXI; 2004. (27)
- Téllez de Meneses M VMBAPMJ. Encefalitis virales en la infancia.: Med B Aires; 2013. (20)
- Yamamoto H OANJKSMM. A severity score for acute necrotizing encephalopathy: Brain Dev; 2015. (18)

Linkografía

- 83-92-Supl 12-A - OK.pdf. [Online]. [cited 2017 Noviembre 27. Available from: <http://medicinabuenaosaires.com/revistas/vol73-13/supl-1/83-92-Supl%2012-A%20-%20OK.pdf>. (7)
- Academia. [Online]. [cited 2018 Enero 12. Available from: <http://academia.utp.edu.co/programas-de-salud-3/files/2014/02/GU%C3%8DA-PAR%C3%81LISIS-CEREBRAL.-FINAL.pdf>. (30)

- Acnweb. [Online]. [cited 2017 Diciembre 10. Available from: <https://www.acnweb.org/guia/g6cap14.pdf>. (22)
- AEPED. [Online]. [cited 2018 Enero 12. Available from: <https://www.aeped.es/sites/default/files/documentos/36-pci.pdf>. (31)
- Anales de Pediatría. [Online]. [cited 2017 Noviembre 27. Available from: <http://www.analesdepediatria.org/es/encefalopatia-aguda-necrosante-familiar-o/articulo/S169540330900352X/>. (3)
- Conozca en qué consiste la estimulación y cuáles son sus beneficios. [Online]. [cited 2017 Diciembre 10. Available from: <http://www.abcdelbebe.com/bebe/0-6-meses/conozca-en-que-consiste-la-estimulacion-y-cuales-son-sus-beneficios-14117>. (23)
- En buenas manos. [Online]. [cited 2017 Diciembre 10. Available from: <http://www.enbuenasmanos.com/vida-sana/paternidad-responsable/estimulacion-sensorial/>. (24)
- Encefalitis viral. Síntomas, causas y tratamiento. [Online]. [cited 2017 Noviembre 29. Available from: <http://encefalitis.org/viral/>. (12)
- Encefalitis, qué es la inflamación del cerebro. [Online]. [cited 2017 Noviembre 29. Available from: <http://www.webconsultas.com/salud-al-dia/encefalitis/encefalitis-12576>. (11)
- Guía Clínica. [Online]. [cited 2017 Noviembre 27. Available from: <http://acnweb.org/guia/g6cap14.pdf>. (8)
- infancia Eel. IntraMed. . (21)
- IVAMI. [Online]. [cited 2017 Noviembre 27. Available from: <http://www.ivami.com/es/pruebas-geneticas-mutaciones-de-genes-humanos-enfermedades-neoplasias-y-farmacogenetica/2507-pruebas-geneticas-encefalopatia-aguda-necrotizante-tipo-1-acute-necrotizing-encephalopathy-type-1-i-gen-ranbp2-i>. (4)

- LinkClick.pdf. [Online]. [cited 2017 Noviembre 27. Available from: <http://oldsite.acronline.org/LinkClick.aspx?fileticket=KjOtwjB4Dfg%3D&tabid=1514>. (5)
- Matoiditis. [Online]. [cited 2017 Noviembre 27. Available from: <http://www.stanfordchildrens.org/es/topic/default?id=mastoiditis-90-P05155>. (9)
- Pruebas genéticas - Encefalopatía aguda necrotizante tipo 1 (Acute necrotizing encephalopathy type 1) - Gen RANBP2. - IVAMI. [Online]. [cited 2017 Noviembre 29. Available from: <http://www.ivami.com/es/pruebas-geneticas-mutaciones-de-genes-humanos-enfermedades-neoplasias-y-farmacogenetica/2507-pruebas-geneticas-encefalopatia-aguda-necrotizante-tipo-1-acute-necrotizing-encephalopathy-type-1-i-gen-ranbp2-i>. (14)
- Qué es la encefalitis. [Online]. [cited 2017 noviembre 29. Available from: <http://eis.ifas.ufl.edu/spwhat.htm>. (10)
- R U. Psicología y pedagogía: ESTIMULACIÓN MULTISENSORIAL. [Online]. [cited 2017 Diciembre 10. Available from: <http://psicopedagogias.blogspot.com/2008/07/estimulacin-multisensorial.html>. (25)
- SLARP. [Online]. [cited 2017 Diciembre 5. Available from: http://www.slarp.net/caso_interactivo/2014/enero/2.htm. (19)
- SLD. [Online]. [cited 2018 Enero 8. Available from: <http://www.sld.cu/galerias/pdf/sitios/rehabilitacion-logo/estimulacion.pdf>. (28)
- TERAPIAS ALTERNATIVAS PARA EL DESARROLLO INFANTIL. [Online]. [cited 2017 Noviembre 27. Available from: http://terapiasalternativas.fullblog.com.ar/los_problemas_de_integracion_s%20ensorial_como_causa_111200865447.html. (6)
- Tetraparesia espástica en la parálisis cerebral infantil. [Online]. [cited 2018 Enero 13. Available from: <https://neuropediatra.org/2016/03/28/tetraparesia-espastica-paralisis-cerebral-infantil/>. (32)

- Uvadoc. [Online]. [cited 2017 Diciembre 10. Available from: <https://uvadoc.uva.es/bitstream/10324/14794/1/TFG-G%201489.pdf>. (26)
- Wu X WWPWWLLKZHL. Acute Necrotizing Encephalopathy: An Underrecognized Clinikoradiologic Disorder. Mediators Inflamm. [Online].; 2015 [cited 2017 Diciembre 1. Available from: <https://www.ncbi.nlm.nih.gov/pmc/articles/PMC4385702/>. (16)

Citas bibliográficas – Base de Datos UTA

- EBRARY: Ibáñez, L. P., & Mudarra, S. M. J. (2014). Atención temprana: diagnóstico e intervención psicopedagógica. España: UNED - Universidad Nacional de Educación a Distancia. Retrieved from: <http://www.ebrary.com> (36)
- EBRARY: La estimulación multisensorial: un compromiso con la infancia y sus familias. (2010). España: Editorial UOC. Retrieved from <http://site.ebrary.com/lib/utasp/detail.action?docID=10609822>(33)
- EBRARY: López, B. G., Alva, F. L., & Banda, C. D. (2009). Estimulación multisensorial para mejorar la adquisición... de la lecto-escritura. Argentina: El Cid Editor | apuntes. Retrieved from <http://site.ebrary.com/lib/utasp/detail.action?docID=10328018> (35)
- EBRARY: López. P. I. Sánchez. M. J. M... & Ibáñez, C. A. La Estimulación Psicomotriz en la infancia a través Del Método Estesiológico Multisensorial de Atención Temprana. 2014. Educación XXI, 7, 111-133.<http://site.ebrary.com/lib/utasp/docDetail.action?docID=10040801> (34)
- PROQUEST: Chavarría, M. Estimulación Temprana. 2012. <http://search.proquest.com/prisma/docview/748533079/1BC7C29816BC4450PQ/3?accountid=36765> (29)

7. ANEXOS

Anexo N°1


Consentimiento informado de la madre de la niña

CONSENTIMIENTO INFORMADO

Respetado (a) señor (a) Martha Florinda Pilapanta Pilapantapor medio del presente documento solicito su autorización y participación voluntaria en la realización de un análisis de caso que yo Diana Carolina Cárdenas Manobandallevaré a cabo como modalidad de graduación.

La información obtenida a partir de los documentos recopilados tendrá un carácter eminentemente confidencial. Igualmente usted podrá tener conocimiento del programa que se planteará para el bienestar y mejor salud de su hija.

En constancia firma,



Martha Pilapanta.
CC, 180498934-9.....

Anexo N°2

Copia de la cédula de la madre de la paciente, persona que autoriza el estudio



Anexo N°3

m p Ministerio de Salud Pública del Ecuador
Dirección Nacional de Discapacidades

CARNÉ DE PERSONA CON DISCAPACIDAD

Apellidos: GOMEZ PILAPANTA
Nombres: EMILY ANDREA
CC: 1850331875

- Tipo de discapacidad: **FÍSICA**
- Porcentaje de discapacidad: **95 %**
- Grado de discapacidad: **MUY GRAVE**

¡La capacidad sobra cuando existen oportunidades!


El portador del presente carné tiene acceso a los derechos consagrados en la Constitución de la República del Ecuador, convención sobre los derechos de las personas con discapacidad y su protocolo facultativo y beneficios determinados en la Ley Orgánica de Discapacidades y su reglamento.

Emitido por: LUNA VASQUEZ LINDA ROCIO

Fecha de emisión: 20/10/2017

Fecha de caducidad: 25/09/2018

JUK-MSP-319351



Mamani Estep

HISTORIA CLINICA



DATOS PERSONALES

Nombres: Emily, Andrea
 Apellidos: Gomez Pilapanta
 Lugar y Fecha de Nacimiento: Ambato 24 de octubre del 2012
 Número de Cédula: 1850331875
 Edad: 4 Años 7 Meses
 Escolaridad: Inicial Género: Femenino
 Dirección Domiciliaria: Atahualpa
 Teléfono: — Celular: 0984916650
 Religión: Católicos
 Tipo de Discapacidad: Parálisis Cerebra Infantil
 Número de Carnet del CONADIS: en proceso Observación:
 Recibe Atención o Control Médico: con Neurologo Pediatra - Terapia Física - Estimulación Temprana
 Recibe ayuda de alguna Institución de Estado: —

DATOS FAMILIARES

a) Nombre de la Madre: Martha Pilapanta
 Edad: 26 años Estado Civil: Casada Nivel Escolar: Primaria
 Profesión: — Ocupación: ama de casa
 Lugar de Trabajo: Casa
 Horario: —
 Hábitos Tóxicos: NO
 Patologías: NO
 Características de la Personalidad: Fuerte
 Estado de salud al momento de la concepción del niño/a: Buena
 b) Nombre del Padre: Juan Gomez
 Edad: 38 años Estado Civil: casado Nivel Escolar: primaria
 Profesión: fabricante de medias Ocupación: Obrero
 Lugar de Trabajo: Casa Horario: indefinido
 Hábitos Tóxicos: X
 Patologías: X
 Características de la Personalidad: Fuerte
 Estado de salud al momento de la concepción del niño/a: bueno
 Relación de los Padres: Más o menos
 Atmósfera Familiar: Tranquila
 Presencia de Maltrato: NO
 Nivel Socio Económico: baja
 Convive con Otros Familiares: SI () NO (X)
 Abuelos Maternos: Abuelos Paternos: Tíos: Otros:
 Familiares Presentan algún Tipo de Patología: Ninguna
 Antecedentes de Discapacidad Familiar: NO
 Número de Hermanos: 1 Lugar que ocupa: 2

Detalle de Hermanos

NOMBRE	EDAD	ESCOLARIDAD	PATOLOGIAS

ANAMNESIS PERSONAL NORMAL - PATOLOGICA

EMBARAZO

Número de Embarazo: Segundo T. Gestacional: 39 semanas
 Deseado SI (X) NO () Planificado SI () NO (X)
 Complicaciones en el embarazo: SI () NO (X)
 Preclamsia: _____ Eclampsia: _____ Rubeola: _____
 Toxoplasmosis: _____ Alt.Cromosómica: _____ RX: _____
 Enfermedades Infecciosas: _____ Intoxicación con Medicamentos: _____
 Etilismo/Drogadicción en los Padres: _____ Vómitos: _____
 Amenazas de Aborto: _____ Placenta previa: _____ Hemorragias: _____
 Problemas emocionales: _____ Traumatismos: _____
 Controles Médicos: SI (X) NO () Estado Nutricional: bueno

PARTO

NORMAL (X) CESAREA ()
 Cefálico: X Podálico: _____ Duración: _____ Complicaciones: Ninguna
 Vuelta de cordón: _____ Hemorragias: _____ Parto sin dolor: _____
 Asistencia al momento del parto: _____
 Peso: 2.8 kg Talla: 52 cm Perimetro Cefálico: 34 cm
 Color Piel: un poco cianótica APGAR: 9

COMPLICACIONES DESPUÉS NACIMIENTO:

Llanto: _____ Asfixia: _____ Ictericia: _____ Problemas Cardiacos: _____
 Necesitó oxígeno: _____ Incubadora: _____ Transfusiones: _____ Internamiento: _____
 Observaciones: _____

HISTORIA DEL DESARROLLO

(Alimentación)

Seno: X Succión: X Destete: 8 meses Uso de Fórmulas: _____ Biberón: _____
 Alimentación Actual: ensue, comida licuada Masticación: Actualmente no lo logra
 Dificultad en la Alimentación: No se alimenta por la boca debido a sus antecedentes, por ello se le realizó gastrostomía.

(Sensopercepciones)

VISON: se ve un ojo AUDICION: bueno OLFATO: bueno GUSTO: _____ TACTO: sensible
 Dificultades: No come por la boca, tiene baja visión debido a la PCI

(Motricidad)

Control de Cuello: 2 meses Sentado: 7 meses Gateo: no gateó
 Primeros Pasos: 14 meses Camino: 15 meses Coordinación y Equilibrio: 16 meses

(Lateralidad)

Derecha (X) Izquierda () Ambidiestra () Inmadurez () Tipo de Marcha:
Esquema corporal: Gruesas (X) Finas (X) Viso motriz: Manual:
Presencia de Dificultad: lo mencionado anteriormente lo hacia antes del problema...

(Lenguaje)

Balbuceo: 2 meses 1eras Palabras: 10 meses 1eras Frases: 27 meses
Lenguaje Actual: No tiene Comprensión: 30 meses Articulación: 12 meses
Pronunciación: 12 meses
Presencia de Dificultad: Anteriormente ninguna

(Cognición)

Reconoce a los padres: lo hacia Diferencia a personas: lo hacia
Respuestas e Instrucciones Simples: lo hacia Comunica sus Necesidades: lo hacia
Aprendizajes: lo hacia Cooperación: lo hacia Participación: lo hacia
Aptitud y Habilidad Cognoscitiva: actualmente ninguna Nivel de Aprendizaje: inicial
Orientación: Espacio no tiene Tiempo no Persona no
Presencia de Dificultad: Perdio todas las habilidades desde el 19 de enero del 2017

(Socio - Afectivo - Adaptativo)

Temperamento: Fuerte () Débil () Amigable (X) Alegre () Timido () Irritable () Impulsivo ()
Inquieto () Hiperactivo () Hipo activo ()
Comportamiento: Líder () Aislado () Agresivo () Tranquilo (X) Disciplinado () Evasivo ()
Asustadizo () Negativo () Preocupado () Colaborador () Entusiasta ()

Actividades Diarias:

Requiere de Asistencia en la Alimentación: SI (X) NO () No puede deglutir Sialorrea: SI
Se viste solo: NO Se abrocha los zapatos: NO
Control de esfínteres: NO Micción: en parcial Defecación: en parcial
Uso de Pañal: SI (X) NO ()
Sueño: SI Duerme solo SI () NO (X) Ansiedad () Temor () Angustia ()

Dependiente de Permanente Cuidado Atención: Depende totalmente para todas las actividades.

Relación Social:

Madre: Padre: Entorno:
Guardería: Jardín: Escuela:
Presencia de Dificultad: Su madre es quien esta a su cuidado

ENFERMEDADES PRESENTADAS

Sarampión SI () NO (X) Varicela SI () NO (X) Tosferina SI () NO (X)
Rubeola SI () NO (X) Alergias SI () NO (X)

Tiene todas las vacunas:
Edad de Enfermedades Presentadas:

Otras Enfermedades Infecciosas: Encefalitis Viral

Traumatismos Craneanos: SI () NO (X)

Intervenciones Quirúrgicas: SI (X) NO () Gastrostomía

Exploraciones y Tratamientos anteriores: Neuropediatría, Terapia Física, Estimulación Temprana

Internamiento Hospitalario: SI
Tratamiento Farmacológico: SI
Convulsiones SI (X) NO () Rigidez (V) Flacidez () Cianosis ()

Presencia de Dificultad:

▪ **APLICACIÓN DE REACTIVOS**

.....
.....

▪ IMPRESIÓN DIAGNOSTICA

Parálisis Cerebral Infantil

CONCLUSIONES DIAGNOSTICAS:

Trastorno del Movimiento G26

Tetraplejía espástica G824

Severa Grave de encefalitis B941

Epilepsia G402

▪ TRATAMIENTO

Neuropediatría - Terapia Física - Estimulación Temprana

MEDICACION

- Levetiracetam 350 miligramos por gastrostomía cada 8 horas

- Baclofeno 10 mg cada 8 horas

- Risperidona 5 gotas cada 12 horas


▪ RECOMENDACIONES

- asistir 3 veces a la semana a las sesiones de estimulación

Realizado por: Carolina Cárdenas

Fecha: 03/07/2017

Firma del Representante Legal del Beneficiario

 Ministerio de Salud Pública Hospital Pediátrico "Baca Ortiz"		EPICRISIS	
ESTABLECIMIENTO	APellidos y NOMBRES (Colocar los 2 Nombres y 2 Apellidos)	SEXO (M-F)	N° HISTORIA CLÍNICA
HOSPITAL PEDIÁTRICO BACA ORTIZ Servicio: NEUROLOGÍA	EMILY ANDREA GOMEZ PILAPANTA	FEMENINO	1850331875
FECHA DE INGRESO AL HOSPITAL: 11/02/2017	FECHA DE NACIMIENTO (dd/mm/aa)	DÍAS DE HOSPITALIZACIÓN	
FECHA DE INGRESO AL SERVICIO: 13/02/2017	24/10/2002	57	
FECHA DE EGRESO DEL SERVICIO: 02/06/2017			
FECHA DE EGRESO DEL HOSPITAL: 02/06/2017			
NACIONALIDAD: ECUATORIANA	PROCEDECENCIA: AMBATO	LUGAR DE RESIDENCIA: AMBATO	
1. RESUMEN DEL CUADRO CLÍNICO			
DATOS ANTROPOMÉTRICOS:			
INGRESO: • PESO: 18,9 KILOS		EGRESO: • PESO: 12,5 KILOS	
MOTIVO DE CONSULTA: MADRE LE TRAE A ESTA CASA DE SALUD AL NO VER MEJORIA DEL ESTADO DE LA NIÑA			
<p>ENFERMEDAD ACTUAL: CUADRO CLINICO APARENTEMENTE EMPIEZA POR COLOCACION DE UNA VACUNA EL 20 DE DICIEMBRE DEL 2016 PERMANECE CON APARENTE SINTOMAS GRIPALES POR 1 DIA EL 19/01/2017 POR LA TARDE PRESENTA VOMITOS MAS ALZA TERMICA POR LO QUE LE LLEVA AL SEGURO DE AMBATO LE REVISAN E INDICAN QUE TIENE INFECCION EN LA GARGANTA POR LO QUE ENVIAN CON AMOXICILINA E IBUPROFENO Y ENVIAN A DOMICILIO MEJORANDO EL ALZA TERMICA PERO EN HORAS DE LA NOCHE PRESENTA CRISIS CONVULSIVAS TONICO CLONICAS MAS DISMINUCION DEL ESTADO DE CONCIENCIA POR UN LAPSO DE 15 MINUTOS POR LO QUE LE LLEVA AL REGIONAL DE AMBATO DONDE LE HOSPITALIZAN EN DONDE LE REALIZAN EXÁMENES TOMOGRAFIA REPORTANDO NORMAL MAS LABORATORIO NORMAL PERO LA NIÑA CONTINUABA CON CRISIS CONVULSIVAS MAS ALZAS TERMICAS DISMINUCION DEL ESTADO DE CONCIENCIA Y MOVIMIENTOS DE CHUPETEO LE REALIZAN EXAMEN TOXICOLOGICO ES NEGATIVO LA MADRE REFIRE QUE LA NIÑA SE ENCUENTRA EN IGUAL ESTADO NO REACCIONA CONTINUA LAS CONVULSIONES POR LO QUE EL 22/01/2017 INGRESA A VENTILACION MECANICA EL 23 REALIZAN ELECTROENCEFALOGRAMA DONDE LE INDICAN QUE ESTA EN ESTADO VEGETATIVO Y QUE NO TIENE NADA QUE HACER Y LE REBIEREN AL IESS DE AMBATO DONDE PERMANECE EN CUIDADOS INTENSIVOS SEDGANALGESIA POR 4 DIAS LUEGO DEL CUAL SUSPENDEN PARA VALORACIÓN NEUROLÓGICA PRESENTANDO NUEVE EPISODIOS CONVULSIVOS CON LO CUAL UTILIZAN TERAPIA ANTICONVULSIVA MULTIPLE FENITOINA ACIDO VALPROICO LAMOTRIGINA LEVETIRACETAM Y CLONAZEPAM CON LO CUAL SE LOGRA EL CONTROL PERO NO CONSIGUEN QUE RESPUESTA NEUROLOGICA MEJORE EL 7/02/2017 REALIZAN ELECTROENCEFALOGRAMA EN MISMO QUE REPORTA ACTIVIDAD LENTA EN RELACIÓN A ENCEFALITIS TRAZO ANORMAL POR LA PRESENCIA DE ACTIVIDAD LENTA EN REGIONES POSTERIORES NO SE OBSERVA EN ESTUDIO TRAZO FAROXISTICO EL 24/01/2017 LE REALIZARON RESONANCIA MAGNETICA DONDE LE REPORTAN SIGNOS DE PROBABLE ENCEFALITIS VIRICA AGUDA MASTOIDIS BILATERAL CON LO CUAL REALIZAN EXAMEN DE LIQUIDO CEFALORRAQUIDEO EN LO CUAL REPORTA NORMAL PERMANECE EN VENTILACION MECANICA EN CUIDADOS POR 20 DIAS APROXIMADAMENTE SALE DE CUIDADOS 10/02/2017 A PISO APARENTEMENTE CON DISMINUCION DE CRISIS CONTINUA CON OXIGENO EN CANULA EN 2 LITROS CON AUTONOMIA RESPIRATORIA INESTABLE PERMANECE CON INOTROPICOS POSITIVOS REALIZA PICOS FEBRILES SE MANTIENE CON NORMOGLUCEMIA SE REPORTA QUE MANTIENE CON ANTIBIOTICOS CEFTRIXONA Y VANCOMICINA POR 12 DIAS POR CUADRO NEUMONICO SIN MEJORIA DE CUADRO FEBRIL LUEGO INICIAN PIPERACILINA Y TAZOBACTAM CON AMIKACINA POR 6 DIAS Y ACICLOVIR POR 10 DIAS PERMANECIENDO TODO ESTE TIEMPO CON ANTIBIOTICOS EN CRITICOS SALE DE INTENSIVOS SIN INOTROPICOS CON AUTONOMIA RESPIRATORIA SIN MEJORIA DE CUADRO NEUROLOGICO PERMENCE EN PISO CON PICOS FEBRILES CONTINUA CON EPISODIOS CONVULSIVOS DE CORTA DURACION SEDE SIN MEDICACION ESTUPOROSA SE ALIMENTA POR SONDA NASOGASTRICA AL NO VER MEJORIA MADRE SOLICITA TRANSFERENCIA E ESTA CASA DE SALUD INGRESA POR EMERGENCIA SE INICIA CON ANTIBIOTICOS CEFTRIXONA OXACILINA ACICLOVIR Y OSELTAMIVIR ES VALORADA POR MEDICO TRATANTE QUE DECIDE INGRESO A PISO SE RECIBE RESULTADO DE HISOPADO NASOFARINGEO PARA DESCARTAR INFLUENZA Y CUYO RESULTADIO ES INFLUENZA TIPO B LE REALIZAN ELECTROENCEFALOGRAMA PL 13-02-2017 REPORTA TRASTORNO ORGANIZATIVO Y LENTO MODERADO DE LA ELECTROGENESIS CEREBRAL SIN DIFERENCIACION TOPOGRAFICA DE FRECUENCIAS NI AMPLITUD ACTIVIDAD LENTA THETA POLIMORFA SIN GRAFOELEMENTOS PROPIOS DEL SUEÑO NO DESCARGA EPILEPTIFORME INTERICTAL</p>			
EXAMEN FISICO			
FRECUENCIA CARDIACA: 110 POR MINUTO, FRECUENCIA RESPIRATORIA: 23 POR MINUTO, SATURACIÓN OXIGENO: 94% CON 2 LITROS TEMPERATURA: 37,0 GRADOS PESO: 18,9 KILOS PACIENTE REACTIVA CON LLANTO Y MOVIMIENTOS A LA MANIPULACION SOMNOLIENTA ESPASTICA CABEZA NORMOCEFALICA OJOS PARPADOS ENTREABIERTOS PUPILAS REACTIVAS A LA LUZ NARIZ PRESENCIA DE RIGIDEZ NASAL CON OXIGENO A 2 LITROS BOCA MUCOSA HUMEDAS CON LESIONES TIPO PLACSA EN MUCOSA LABIAL OROFARINGE ERITEMATOSA CUELLO MOVIMIENTOS PASIVOS CONSERVADOS TORAX SIMETRICO NO SE EVIDENCIA RETRACCIONES CORAZON RITMICO PULMONES ESCASOS RUIDOS TRANSMITIDOS DE VIA SUPERIOR ABDOMEN SUAVE DEPRESIBLE RUIDOS PRESENTES			
1			



REGION GENITAL FEMENINO NORMAL PRESENCIA DE SONDA VESICAL EXTREMIDADES HIPERTONICO ESPASTICA SENSIBILIDAD CONSERVADA. MIEMBROS SUPERIORES SE EVIDENCIA PUNOS CERRADOS EN MIEMBROS INFERIORES SE EVIDENCIA ULCERAS DE PRESION EN REGION POSTERIOR

2. RESUMEN DE EVOLUCIÓN Y COMPLICACIONES:

PACIENTE DE 57 DIAS DE EVOLUCION, QUE INGRESA POR SECUELAS DE ENCEFALITIS, INGRESA POR CONSULTA EXTERNA POR MANTENER MOVIMIENTOS INVOLUNTARIOS DE MIEMBROS INFERIORES IZQUIERDO Y MIEMBRO SUPERIOR IZQUIERDO QUE CALMAN DURANTE EL SUEÑO, PACIENTE CON TRATAMIENTO MULTIDISCIPLINARIO DESDE SU INGRESO CON VARIAS INTERCONSULTAS A PSICOLOGIA, CIRUGIA GENERAL, CIRUGIA PLASTICA, TERAPIA FISICA Y DE LA DEGLUCION
17/04/2017 SE ENVÍA INTERCONSULTA CIRUGIA PLASTICA POR ULCERA POR PRESION GRADO II EN TALON IZQUIERDO QUIEN INDICA COLOCACION DE COLAGENASA CADA 8 HORAS, CAMBIO DE POSICION CADA 2 HORAS, COLCHON ANTIESCARAS
SE REALIZA EXÁMENES COMPLEMENTARIOS SERIE GASTRODUODENAL QUE REPORTA FALLA EN LA FASE DE DEGLUCION SE ENVÍA PRIMERA INTERCONSULTA A CIRUGIA GENERAL LUEGO DE SER EVALUADA POR LA TERAPIA DE LA DEGLUCION QUIEN INDICA GASTROSTOMIA SE ENVÍA EL DIA 19/04/2017, CIRUGIA VALORA Y DA CITA QUIRURGICA PERO MADRE NO ACEPTA CIRUGIA Y NO FIRMA CONSENTIMIENTO INFODORMADO, SE ENVÍA INTERCONSULTA A PSICOLOGIS EL DIA QUIEN CON TERAPIAS CONDUCTUALES Y EXPLICATIVA MADRE ACEPTA CIRUGIA
26/04/2017 INTERCONSULTA A ODONTOLOGIA QUIEN INDICA TRATAMIENTO INTEGRAL
31/05/2017 DESDE EL 19/04/2017 HASTA LA NUEVA INTERCONSULTA EL 11/05/2017 MADRE HA PERMANECIDO EN TERAPIA DE PSICOLOGIA y acepta gastrostomia
24/05/2017 GASTROTOMIA TIENE 9 DIAS POSOPERATORIO, ACTUALMENTE PERMEABLE, SIN SIGNOS DE INFLAMACION E INFECCION ALREDEDOR DEL GASTROTOMO, PACIENTE VALORADO POR CIRUGIA DANDOLE DE ALTA MEDICA

3. HALLAZGOS RELEVANTES DE EXÁMENES Y PROCEDIMIENTOS DIAGNÓSTICOS:

02/05/2017

PLACA ESTANDAR DE TORAX INFILTRADO ACINAR, PARAHILAR BILATERAL, ÁNGULO COSTOFRENICOS LIBRES

06/04/2017

ELECTROENCEFALOGRAMA TRANSTORNO ORGANIZATIVO Y LENTO MODERADO DE LA ELECTROGENESIS CEREBRAL, COM ASIMETRIA INTERHEMISFERICA, DESCARGAS EPILEPTIFORMES INTERICTAL FOCAL TEMPORAL POSTERIOR Y PARIETAL IZQUIERDO, A ONDAS LESNTAS AGUDAS POCO FRECUENTES DURANTE EL REGISTRO

07/04/2017

SERIE GASTRODUODENAL/MECANSIAMOD DE LA DEGLUCION

SE RETIRA POR COM0PLETO SONDA NASOGASTRICA, CONTINUANDO EL ESTUDIO COM MEDIO DE CONTRASTE HIDROSOLUBLE PARA VALORACION DEL MECANISMO DE DEGLUCION, OBSERVANDO REFLLUJO NASAL, HALLAZGO COM RELACION COM INCOMPETENCIA DE LA FASE PALATINA DE LA DEGLUCION NO SE EVIDENCIA PASO DEL MEDIO DE CONTRASTE HACIA VIA AEREA, A LAS MANIO9BRAS DE VASALVA NO SE OBSERVA REFLUJO GASTROESOFAGICO

03/05/2017

HEMOGLOBINA 14,3, HEMATOCRITO 44, GLOBULOS BLANCOS

23/05/2017

GLUCOSA EM SUERO 140, UREA EM SUERO 12.0, CREATININA EM SUERO 0.3, TGO 53, TGP 85, GGT 73, LDH 327,ALBUMINA 3.9, HEMOGLOBINA 15.7, HEMATOCRITO 46.5, PLAQUETAS 500.000, PROCALCITONINA 0.27, TP 11.0 TT 28.2 INR 0.91

08/05/017

SODIO 135, POTASIO 4,1 CLORO 104,MAGNESIO 2,1,

15/05/2017

GGT 114, LDH 289, ALAT100,ASAT 165

16/05/2017

UREA29,CREATININA29.7, cloro102,MAGNESIO 22, PROTEINA C REACTIVA 0.2,

4. RESUMEN DE TRATAMIENTO Y PROCEDIMIENTOS TERAPÉUTICOS:



MEDICACIÓN DE INGRESO

MEDICACIÓN INGRESO :
 FENITOINA 50 MILIGRAMOS CADA 12 HORAS (8.4 MILIGRAMOS/KILO7DIA
 BIPERIDENO 1 MILIGRAMOS CADA 8 HORAS
 PREDNISONA 5 MILIGRAMOS CADA DIA VIAORAL
 OMEPRAZOL 10 MILIGRAMOS VIA ORAL DIAR
 BACLOFENO 10 MILIGRAMOS CADA OCHO HORAS VIA ORAL

MEDICACIÓN DE EGRESO

-LEVETIRACETAM 350 MILIGRAMOS POR GASTROSTOMIA CADA 12 HORAS (56 MILIGRAMOS/KILO/DÍA) AUMENTO 1
 -BACLOFENO 10 MILIGRAMOS CADA OCHO HORAS VIA ORAL
 -RISPERIDONA 5 GOTAS VIA ORAL CADA 12 HORAS
 ALTA POR CIRUGIA PEDIATRICA
 ACUDIR A CONTROL POR CONSULTA EXTERNA DE NEUROLOGIA

5. DIAGNÓSTICO DE INGRESO:

CIE10	PRE	DEF		
1. TRASTORNO MOVIMIENTO		G26		X
2. SECUELAS ENCEFALOPATIA NECROTIZANTE AGUDA		G31.8		X
3. FARINGITIS AGUDA		J02		X
4.- GASTROTOMIA 24/05/2017		Z93.1		X
5.- EPILEPSIA SINTOMATICA		G40		X
6.- ESTADO VEGETATIVO PERSISTENTE		R40.3		X

6. DIAGNÓSTICO DE EGRESO:

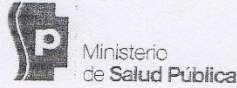CIE10	PRE	DEF		
1. TRASTORNO MOVIMIENTO	DEL	G26		X
3. SECUELAS ENCEFALOPATIA NECROTIZANTE AGUDA		G31.8		X
3.- FARINGITIS AGUDA SUPERADA		J02		X
4.- GASTROTOMIA 24/05/2017		Z93.1		X
5.- EPILEPSIA SINTOMATICA		G40		X
6.- ESTADO VEGETATIVO PERSISTENTE		R40.3		X

8. MEDICOS TRATANTES:

1. DR. ROGELIO ODALES	NEUROLOGIA	04/04/2017 AL 02/05/2017
2. DRA. SUSANA LI	PEDIATRIA	04/04/2017 AL 02/05/2017

9. DATOS DE EGRESO

ALTA DEFINITIVA	X	ASINTOMATICO	X	DISCAPACIDAD MODERADA	RETIRO AUTORIZADO	X	DEFUNCION MENOS DE 48 HORAS	DÍAS DE HOSPITALIZACION	57 días
ALTA TRANSITORIA		DISCAPACIDAD LEVE		DISCAPACIDAD GRAVE	RETIRO NO AUTORIZADO		DEFUNCION MAS DE 48 HORAS	DÍAS DE INCAPACIDAD	
FECHA DE ELABORACION	02/05/2017	HORA	07:20	NOMBRE DEL PROFESIONAL QUE REALIZA LA EPICRISIS	MD. MARIA CASTILLO MD. RUBEN MONTERO	CODIGO	FIRMA	NUMERO DE HOJAS	3
MEDICO TRATANTE	DR. ROGELIO ODALES			FIRMA			FECHA:	ENTREGA COPIA	SI X NO
	DRA. SUSANA LI CHIONG						02/05/2017	A FAMILIAR	
SNS-MSP / HCU - form. 006/2008									
EPICRISIS-HPBO-V1-2016									



Subsecretaría Nacional de Provisión de Servicios de Salud
Dirección Nacional de Discapacidades - DND

CERTIFICADO MEDICO ESPECIALISTA/TRATANTE

Form # 107

versión revisada: LDMC/150428

Lugar y Fecha: MSP 21. Julio - 2017

Certifico haber realizado la Evaluación Médica de: (nombres y apellidos completos):
GONZALEZ PLACENTINO ERIC Y ANDRES con C.I. No. 1.850.331.81 quien presenta un diagnóstico de:

- TETROPLESIA ESPOSTICA código CIE10 G924
- SEQUELA DE UN ACERVO DE ENCEFALITIS código CIE10 R944
- EPILEPSIA código CIE10 G402

Se empezó tratamiento el (fecha): 14.07.2017 de tipo: FARMACOLOGICO Ejemplo: farmacológico (describir fármacos y dosis), rehabilitación (terapia física, lenguaje, educación especial), quirúrgico (tipo y fecha de cirugía). Presenta secuelas que podrían mejorar: NADA (ejemplo: mucho, poco, nada) funcionalmente; si es sometido(a) a: TRATAMIENTO (ejemplo: terapias/nueva cirugía/fármacos/etc.)

A pesar del tratamiento realizado y como consecuencia de esta condición de salud el (la) paciente presenta las siguientes secuelas permanentes e irreversibles:

- DEPENDENCIA ABSOLUTA DE SU MADRE POR LAS AVD Y AUTOCUIDADO
- INCAPACIDAD ABSOLUTA DE COMUNICACION
- INCAPACIDAD ABSOLUTA DE INTERACCION SOCIAL, COMUNICACION O UTILIZAR SUS MIEMBROS

Es todo cuanto puedo certificar para los fines consiguientes.

Firma:

[Firma manuscrita]

Nombres y Apellidos

Dr. Luis Córdoba
MÉDICO FISIATRA

Especialidad:

Código MSP# y sello:

Director/a Médico/a

Nombre del Establecimiento de Salud
(clínica, hospital, etc.)
Ciudad, Provincia....
Sello

Nota: En Otorrinolaringología, favor incluir Audiometría actualizada; Síndrome de Meniere indicar # de crisis al año y dirección de cada una de ellas. En Oftalmología, favor incluir examen de agudeza visual con corrección y sin corrección. Anexar EMG en enfermedades neuromusculares, cuando es procedente. En Neurología especificar # de convulsiones mensuales. En Cardiología capacidad funcional NYHA En nefrología en insuficiencia renal anexar certificados de diálisis permanente. En Neurología, espirometría.



**NEUROFISIOLOGÍA CLÍNICA
INFORME DE ELECTROENCEFALOGRAMA**

Paciente: EMILY ANDREA GOMEZ PILAPANTA
Fecha de Registro: 06/04/2017
Tiempo de Registro: 20 minutos

Edad: 4 años
Sexo: femenina
CC: 1850331875

DESCRIPCIÓN TÉCNICA

Se realizó EEG digital estándar, utilizando montajes mono y bipolares mediante electrodos superficiales (sistema internacional 10-20), con equipo de 32 canales. Todas las impedancias se registraron en menos de 5 K Ω .

ACTIVIDAD DE BASE

EEG digital estándar, en sueño espontáneo. Actividad de base desorganizada, sin diferenciación topográfica de frecuencias, amplitud y asimetría interhemisférica. Actividad lenta global theta delta polimorfa, eventualmente más lento y de menor voltaje en regiones posteriores de hemisferio izquierdo, sin los grafoelementos propios del sueño. Descargas epileptiformes interictal focal temporal posterior y parietal izquierdo, a ondas lentas agudas, poco frecuente durante el registro. No modificada con la ELI.

CONCLUSIÓN

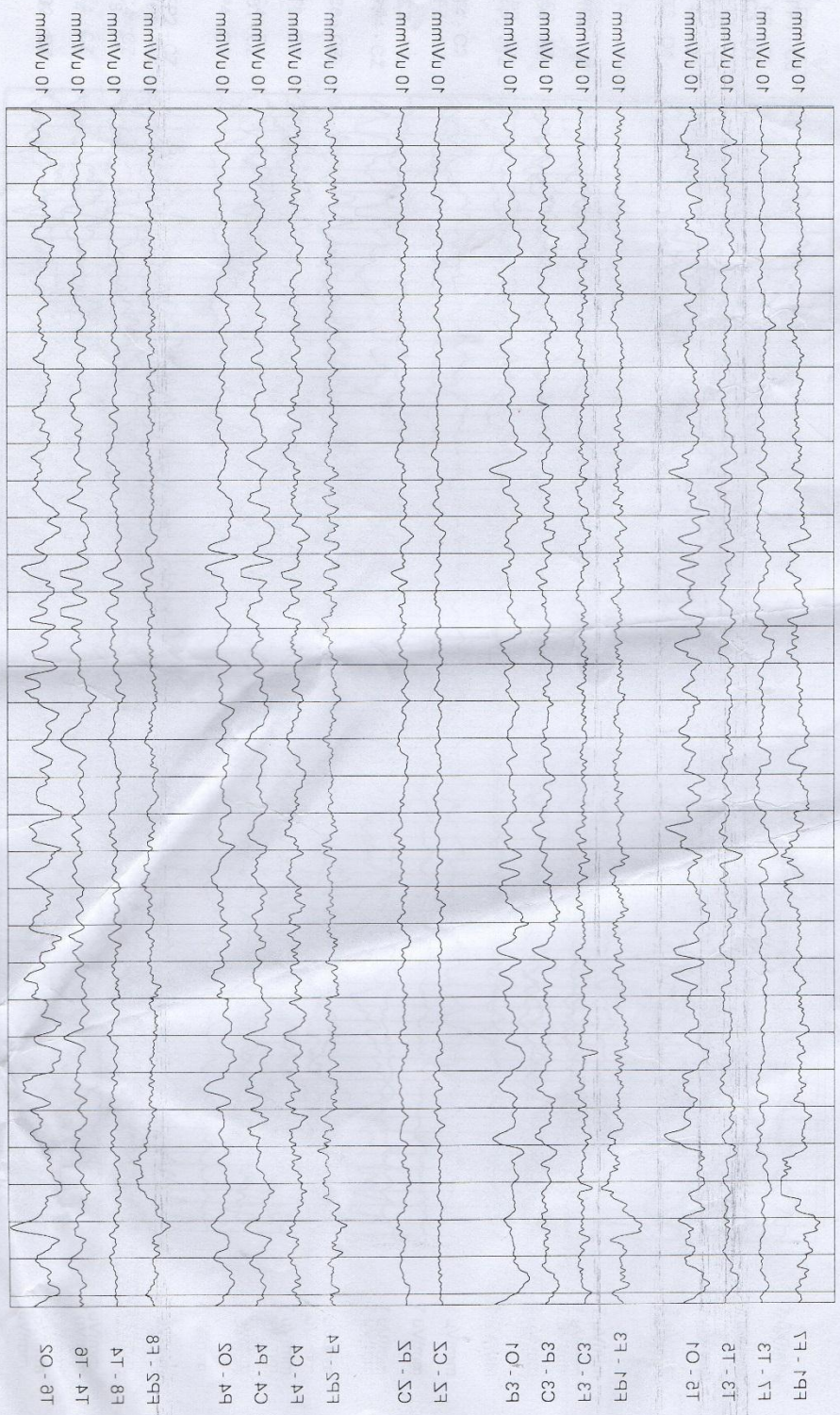
EEG digital estándar, en sueño espontáneo. Trastorno organizativo y lento moderado de la electrogénesis cerebral, con asimetría interhemisférica. Lento global theta delta polimorfa, eventualmente más lento y de menor voltaje en regiones posteriores de hemisferio izquierdo. Descargas epileptiformes interictal focal temporal posterior y parietal izquierdo, a ondas lentas agudas, poco frecuente durante el registro.

Dra. Alina Recasén Linares
NEUROFISIÓLOGA
Reg. 11347751

Dra. Alina Recasén Linares
Neurofisióloga Clínica

Сәйіт: 10 п\ш\ш\ш\ ГЕЕ-1 Hz' HEE: 12 Hz' Иочу: 00 Hz
 1S sec\bs\6e: 5 sec\ql\q: 1.1 3 мм\л\sec

Е5де 1
 04\08\50\1.1 10.12.24 - 04\08\50\1.1 10.12.24



Стезиян Дәіе: 10.13.11 11 Абр: 08' 501.1
 ЕМІГІ АИДРЕА ГОМЕЗ ЫГДАБЫЛТА
 Бүгін Дәіе: 13.33.28 Абр: 08' 501.1

Figura de desarrollo
 Ocurrieron los eventos de 1-3 meses que cuando los niños o niñas no cumplen los parámetros normativos de desarrollo de lenguaje en estos meses.
 Observaciones: Los conductores de la unidad no cumplen en desarrollo lenguaje aunque a veces no mejoran sus habilidades de lenguaje por ello

V. 21 el lenguaje operario por el niño se encuentra en la tabla VIERA.V no que en lenguaje para sus adaptaciones más complejas.

Edad	Municipalidad Guaymas (A)				Municipalidad Lima Valdivia (B)				Unidad y Fideicomiso (C)				Personal docente (D)				TOTAL			
	Alerta	Medio	Medio Alto	Alto	Alerta	Medio	Medio Alto	Alto	Alerta	Medio	Medio Alto	Alto	Alerta	Medio	Medio Alto	Alto	Alerta	Medio	Medio Alto	Alto
12-18	0-30	31-50	30-		0-30	31-50	30-		0-30	31-50	30-		0-30	31-50	30-		0-10	10-11	11-14	14-
18-24	0-33	33-50	31-50	30-	0-33	33-50	31-50	30-	0-33	33-50	31-50	30-	0-33	33-50	31-50	30-	0-80	80-100	100-114	114-
24-30	0-10	30-53	34-53	38-	0-10	30-53	34-53	38-	0-10	30-53	34-53	38-	0-10	30-53	34-53	38-	0-24	24-80	80-100	100-
30-36	0-10	11-10	30-53	34-	0-10	11-10	30-53	34-	0-10	11-10	30-53	34-	0-10	11-10	30-53	34-	0-01	03-31	31-83	83-
36-42	0-10	14-10	13-10	30-	0-10	14-10	13-10	30-	0-10	14-10	13-10	30-	0-10	14-10	13-10	30-	0-21	25-60	60-69	69-
42-48	0-11	13-13	14-10	13-	0-11	13-13	14-10	13-	0-11	13-13	14-10	13-	0-11	13-13	14-10	13-	0-45	45-10	10-20	20-
48-54	0-1	8-10	11-13	14-	0-1	8-10	11-13	14-	0-1	8-10	11-13	14-	0-1	8-10	11-13	14-	0-31	31-30	30-40	40-
54-60	0-1	2-0	3-0	10-	0-1	2-0	3-0	10-	0-1	2-0	3-0	10-	0-1	2-0	3-0	10-	0-10	10-33	33-34	34-
60-66	0-1	3-3	4-2	0-	0-1	3-3	4-2	0-	0-1	3-3	4-2	0-	0-1	3-3	4-2	0-	0-1	1-13	13-33	33-

DE NIÑOS MENORES DE 60 MESES
 PARAMETROS NORMATIVOS PARA LA EVALUACION DEL DESARROLLO

FORMULARIO DE DESARROLLO INTEGRAL DE NIÑOS Y NIÑAS (0 a 60 MESES)

