UNIVERSIDAD TÉCNICA DE AMBATO

FACULTAD DE CIENCIAS DE LA SALUD

CARRERA DE MEDICINA

ANÁLISIS DE CASO CLÍNICO SOBRE:

“ABSCESO PERIRRENAL”

Requisito previo para optar por el Título de Médica.

Autora: Vargas Pérez, Noemí Guadalupe

Tutor: Dr. Gallegos Ponce, Carlos Elías

Ambato – Ecuador

Noviembre, 2015

APROBACIÓN DEL TUTOR

En mi calidad de Tutor del Análisis de Caso Clínico con el tema: "**ABSCESO PERIRRENAL"** de Vargas Pérez Guadalupe Noemí, estudiante de la Carrera de Medicina, considero que reúne los requisitos y méritos suficientes para ser sometido a la evaluación del jurado examinador, designado por el H. Consejo Directivo de la Facultad de Ciencias de la Salud.

Ambato, septiembre 2015

EL TUTOR

……

Dr. Gallegos Ponce, Carlos Elías

AUTORÍA DEL TRABAJO DE GRADO

Los criterios emitidos en el Análisis de Caso Clínico: "**ABSCESO PERIRRENAL"**, como también los contenidos, ideas, análisis y conclusiones son de exclusiva responsabilidad de mi persona, como autora de este trabajo de grado.

Ambato, septiembre 2015

LA AUTORA

.....

Vargas Pérez, Noemí Guadalupe

DERECHOS DE AUTOR

Autorizo a la Universidad Técnica de Ambato para que haga de este Análisis de Caso Clínico o parte de ella un documento disponible para su lectura, consulta y proceso de Investigación.

Cedo los derechos en línea patrimoniales de mi Análisis de Caso Clínico dentro de las regulaciones de la Universidad, siempre y cuando esta reproducción no suponga una ganancia económica y se realice respetando mis derechos de autora.

Ambato, septiembre 2015

.

LA AUTORA

…….

Vargas Pérez, Noemí Guadalupe

APROBACIÓN DEL JURADO EXAMINADOR

Los miembros del Tribunal Examinador aprueban el Análisis de Caso Clínico sobre el tema "**ABSCESO PERIRRENAL"** de Vargas Pérez Noemí Guadalupe, estudiante de la Carrera de Medicina.

Ambato, Noviembre 2015

Para constancia firman:

……..……	…….	……..
PRESIDENTE /A	1er VOCAL	2 do VOCAL

DEDICATORIA

En primer lugar a ***DIOS, JESÚS Y SU ESPÍRITU SANTO*** *la razón de mi vida y la fortaleza en los momentos de flaqueza, a mis padres y hermanos, quienes en todo momento estuvieron presentes e impulsaron a seguir adelante, brindándome amor y confianza.*

Vargas Pérez, Noemí Guadalupe

AGRADECIMIENTO

Agradezco a Dios, pilar fundamental en mi vida, quien sembró el amor a esta profesión y permitió ser testigo de la sanidad imposible para el alcance humano.

A mis padres Enrique y Guadalupe la bendición más grande, ejemplo de lucha y trabajo, que han hecho lo posible e imposible para poder alcanzar este sueño. En especial a esa hermosa mujer que me dio Dios por ángel, quien cuido y abrió su corazón sincero a cada una de las dificultades. No me queda más que un profundo agradecimiento y decirles que lo logre, pero gracias a ellos.

A mis hermanos Gino y Rebeca que compartieron momentos de felicidad y flaqueza, a quienes amo con todo el corazón y deseo lo mejor. A mi cuñada y sobrinos Margoth, Doménica y Javier que son la alegría y razón de existencia.

A mis tías, primos y abuelitos, que han sido ese hombro de apoyo en momentos difíciles, amistad sincera e incondicional.

A Instituciones como la Universidad Técnica de Ambato y el Hospital Regional Docente Ambato las que fueron en la mayoría de veces mi segundo hogar y permitieron conocer personas de gran estima.

A mis docentes, en especial a mi Tutor Dr. Carlos Gallegos, quienes forjaron mi conocimiento, actitud y aptitudes.

Fraternalmente

Vargas Pérez, Noemí Guadalupe

ÍNDICE GENERAL

PORTADA i
APROBACIÓN DEL TUTOR ii
AUTORÍA DEL TRABAJO DE GRADO iii
DERECHOS DE AUTOR iv
APROBACIÓN DEL JURADO EXAMINADOR v
DEDICATORIA vi
AGRADECIMIENTO vii
ÍNDICE GENERAL viii
RESUMEN x
SUMMARY xii
1. INTRODUCCIÓN 1
1.1 EPIDEMIOLOGÍA 2
1.2 ETIOLOGÍA 2
1.3 PATOGENIA 3
1.4 MANIFESTACIONES CLÍNICAS 4
1.5 RELEVANCIA ANATÓMICA 4
1.6 DIAGNÓSTICO 5
1.7 TRATAMIENTO 7
1.8 COMPLICACIONES 8
2. OBJETIVOS 9
2.1 OBJETIVO GENERAL 9
2.2 OBJETIVOS ESPECÍFICOS 9
3. ESTRUCTURACIÓN DEL CASO CLÍNICO 10
3.1 DATOS DE IDENTIFICACIÓN 10
3.2 DESCRIPCIÓN DEL CASO 10
3.3 FUENTE DE INFORMACIÓN 17
4. ANÁLISIS DEL CASO CLÍNICO 18
4.1 FACTORES DE RIESGO 19
4.2 ANÁLISIS DE LOS FACTORES RELACIONADOS CON LOS SERVICIOS DE SALUD 21
4.2.1 OPORTUNIDADES EN LA SOLICITUD DE LA CONSULTA 21

4.2.2 ACCESO A LA ATENCIÓN MÉDICA 21
4.2.3 OPORTUNIDADES EN LA ATENCIÓN 21
4.2.4 CARACTERÍSTICAS DE LA ATENCIÓN 22
5. IDENTIFICACIÓN DE LOS PUNTOS CRÍTICOS 22
6. CARACTERIZACIÓN DE OPORTUNIDADES DE MEJORA 23
7. CONCLUSIONES 24
9. REFERENCIAS BIBLIOGRÁFICAS 25
BIBLIOGRAFÍA 25
ANEXOS 28

ÍNDICE DE TABLAS

TABLA N 1: MÉTODOS DIAGNÓSTICOS 6
TABLA N 2: BIOMETRÍA HEMÁTICA 14
TABLA N 3: QUÍMICA SANGUÍNEA 14
TABLA N 4: BIOMETRÍA HEMÁTICA POSTQUIRÚRGICA 15

UNIVERSIDAD TÉCNICA DE AMBATO

FACULTAD DE CIENCIAS DE LA SALUD

CARRERA DE MEDICINA

"ABSCESO PERIRRENAL"

Autor: Vargas Pérez, Noemí Guadalupe

Tutor: Dr. Gallegos Ponce, Carlos Elías

Fecha: Septiembre, 2015

RESUMEN

Se realizó el análisis de un caso clínico, de una paciente femenina de 60 años de edad, sin antecedentes clínicos, alérgicos y quirúrgicos de importancia, que desde hace 1 año presenta dolor constante localizado en la región lumbar de moderada intensidad, el mismo que se intensifica hace 1mes, con irradiación hacia flanco izquierdo e hipogastrio, se acompaña con polaquiuria y tenesmo vesical, por lo que acude a casa de salud de atención primaria, donde es manejada con Nitrofurantoina 100mg QD por 15 días, hace 24 horas acude al servicio de Emergencias del Hospital Regional Docente Ambato, con dolor intenso a nivel lumbar. Al examen físico T/A 130/70mmhg, FC82 lpm, FR 20 rpm, álgica, abdomen suave muy doloroso el flanco izquierdo e hipogastrio, puntos ureterales superior, medio y puño percusión izquierda positiva. Exámenes complementarios: leucocitosis de 12810 segmentados 91.8%, EMO no infeccioso, ECO renal litiasis renal izquierda + presencia de masa renal. Paciente es hospitalizada y valorada por especialidad quien indica manejo clínico quirúrgico, siendo tratada con Ciprofloxacino 200mg IV c/12h. Se completa estudio con TAC simple y contrastada que es sugerible de absceso perirrenal izquierdo + masa suprarrenal izquierda. 22 días posteriores paciente es intervenida quirúrgicamente, dentro de los hallazgos encontrados se describe riñón izquierdo con presencia de líquido supurativo el cual es drenado y se procede a la colocación de drenaje, a nivel suprarrenal se evidencia masa + hematoma el mismo que es enucleado. Postquirúrgico: Ceftriaxona 1g IV c12h, Acido Tranexamico 1 ampolla c/6 h,

Ácido ascórbico 500 mg IV c12h, Tramadol 100 mg IV c/8h. Reporte diario de cuantificación de drenaje es mínimo, paciente asintomática es dada de alta médica con Ciprofloxacina 500 mg VO c/12h con el debido seguimiento clínico.

PALABRAS CLAVES: DOLOR_LUMBAR, FLANCO_IZQUIERDO, POLAQUIURIA, TENESMO_VESICAL, ABSCESO_PERIRRENAL

TECHNICAL UNIVERSITY OF AMBATO

FACULTY OF HEALTH SCIENCES

MEDICAL CAREER

"PERIRENAL ABSCESS"

Author: Vargas Pérez, Guadalupe Noemí

Tutor: Dr. Gallegos Ponce, Carlos Elías

Date: September, 2015

SUMMARY

Analysis of a clinical case of a female patient 60 years of age without clinical, surgical history of allergic and importance, which since 1 year has constant localized pain in the lumbar region of moderate intensity was performed, the same as intensifies ago 1 month, radiating to left and lower abdomen flank, accompanied with urinary frequency and urgency, so go home to primary health care, which is handled with Nitrofurantoin 100 mg QD for 15 days, 24 hours ago presents to the Emergency Ambato Regional Teaching Hospital with severe pain in the lumbar region. The upper ureteral painful physical examination T / A 130 / 70mmHg, BC82 lpm, FR 20 rpm, álgica, soft abdomen, lower abdomen and left flank, dots, and positive percussion left fist. Complementary tests: leukocytosis segmented 12810 91.8% non-infectious EMO, left renal nephrolithiasis ECO + presence of renal mass. Patient is hospitalized and valued by specialty surgical clinical management who said, being treated with Ciprofloxacin 200 mg IV c / 12h. study with simple and proven TAC that is left perirenal abscess sugerible + left adrenal mass is complete. 22 days later patient is subjected to surgery within the findings left kidney is described in presence of suppurative fluid which is drained and proceeds to drain placement, a suprarenal mass evidenced + hematoma it is enucleated. Postoperative: Ceftriaxone 1g IV C12H, tranexamic acid 1 ampoule c / 6 h, 500 mg IV ascorbic acid C12H, Tramadol 100 mg IV c / 8h. Daily report quantification of drainage is minimal, asymptomatic patient is

discharged with medical Ciprofloxacin 500 mg PO c / 12h with appropriate clinical monitoring.

KEYWORDS: LOW_BACKPAIN, LEFT_FLANK, FRECUENCY_URINARY, URGENCY_URINARY, PERIRENAL_ABSCESS

1. INTRODUCCIÓN

El presente caso tuvo lugar en el Hospital Provincial Docente Ambato (HPDA), acerca de una paciente femenina de 60 años de edad, en la que hay que recalcar que la evolución de la sintomatología fue durante un año, aparentemente como una infección del tracto urinario, acude al primer nivel de salud, donde no es manejada ni referida oportunamente. Ingresa al HPDA con dolor lumbar intenso, polaquiuria y tenemos vesical. Realizan un estudio clínico del caso y se complementan con medios diagnósticos de laboratorio e imagen. Entre los cuales la TAC simple y contrastada reportan imágenes compatibles con absceso perirrenal más una masa suprarrenal izquierda. El tratamiento que se le proporciono fue clínico quirúrgico, en la cirugía se pudo extraer el líquido supurativo encontrado, además se halló una masa suprarrenal izquierda la cual se envió a estudio histopatológico. Posterior al procedimiento descrito se encuentra una mejoría notable de la paciente.

El absceso perirrenal podemos definirlo como una colección de material supurativo localizado en el espacio perirrenal, que a nivel hospitalario es una patología que aparece con muy poca frecuencia. En nuestro país no contamos con datos físicos y epidemiológicos reportados que nos den una idea exacta de la incidencia de esta, según opinión médica se describe como una patología poco común y de detección clínica difícil, ya que se desarrolla insidiosamente y con un cuadro clínico inespecífico, y la mayoría de veces se las pasa por desapercibido manejándolas como infecciones del tracto urinario sin seguimiento clínico, lo cual aumenta el riesgo de mala evolución y al mencionar este término nos referimos que tiene un 50% de mortalidad sino se los maneja a tiempo. Los factores de riesgo que menciona la literatura como la edad, el predominio en el sexo femenino, antecedentes de traumas, enfermedad endocrino metabólicas de base como la diabetes mellitus, infecciones recurrentes del tracto urinario especialmente si está asociada a urolitiasis. Lo que finalmente provoca son infecciones supuradas que comprometen el riñón y/o el espacio perirrenal. Por los datos descritos justifica el estudio y el análisis medico profundo a cerca del manejo del absceso perirrenal en nuestro medio. (2)

1.1 Epidemiologia

Se ha reportado una incidencia de 1 a 10 casos por cada 10000 ingresos hospitalarios, los hombres y las mujeres se ven afectados con igual frecuencia, aunque datos reportan que predomina en la población femenina, presente entre la quinta y séptima décadas de la vida. (2) En Estados Unidos los ingresos hospitalarios a causa de esta patología corresponden al 0.01% al 0.04%. (1)

1.2 Etiología

Dentro de los factores etiológicos asociados a la presencia de absceso perirrenal es la existencia de una nefrolitiasis simultánea con obstrucción del flujo urinario. Entre 20-60% de los pacientes con abscesos perirrenales tienen cálculos renales. Otros factores de riesgo conocidos son las anomalías anatómicas de las vías urinarias, el antecedente de traumatismo o de intervención urológica y la diabetes mellitus, pero hasta un 30% se originan en otros focos sépticos lejanos. Los pacientes con enfermedad poliquística renal sometidos a hemodiálisis y que cursan con infección de vías urinarias también desarrollan frecuentemente absceso perirrenal. Los gérmenes más frecuentemente asociados con los abscesos perirrenales con Escherichia coli (E. coli), especies de Proteus y de Klebsiella, siendo la primera la especie aerobia que más frecuentemente se aísla; parece tener propiedades singularmente virulentas para las vías urinarias, incluyendo factores que favorecen la adherencia a las células uroteliales. Mientras que la ureasa del Proteus desdobla la urea y forma así un medio más alcalino y más favorable para la proliferación bacteriana; es común encontrar especies de Proteus vinculadas a los grandes cálculos de estruvita formados por la precipitación de sulfato amónico/magnésico en un medio alcalino, estos cálculos sirven de nido para la infección recidivante de las vías urinarias. No es infrecuente el cultivo de más de un germen en los abscesos perirrenales. Las especies de Candida también son microorganismos que deben considerarse como causa de abscesos perirrenales. Este hongo invade el riñón por vía hematógena o ascendiendo de la vejiga. (11)

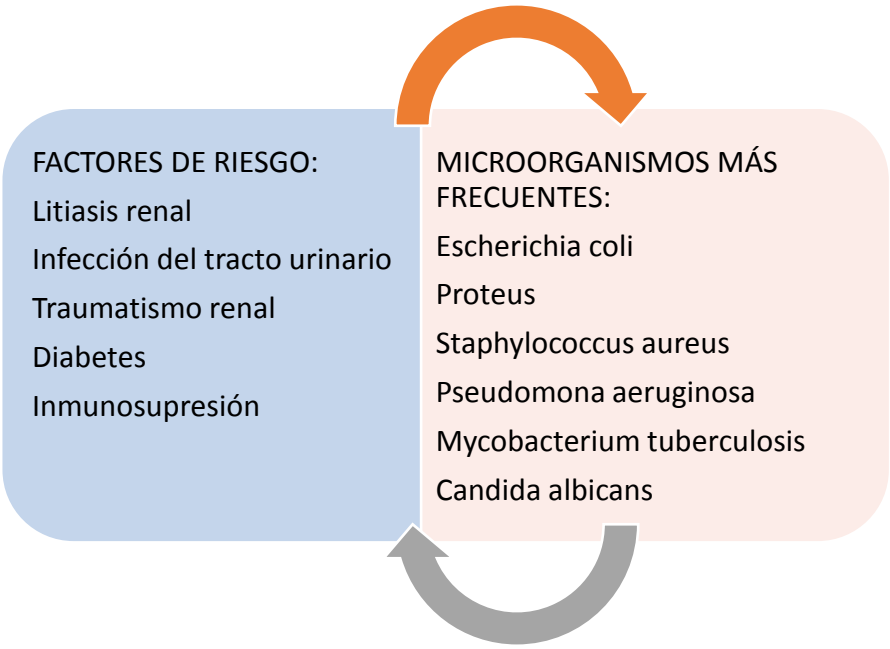

1.3 Patogenia

Absceso renal en una infección poco común de las vías urinarias. Se puede desarrollar por uno de dos mecanismos generales: La diseminación hematógena y la infección ascendente desde la vejiga. Aproximadamente el 30% de los casos se atribuyen a la diseminación hematógena de organismos desde los sitios de infección, como infección de la herida, forúnculos, o infecciones pulmonares. (11) Los abscesos también pueden ser causados por una infección ascendente del tracto urinario la misma que puede combinarse con un proceso obstructivo para destruir en última instancia el riñón, la alta presión intrapelvica puede provocar la extravasación de material purulento en el espacio perirrenal donde taponamiento del tejido es baja con y como resultante la pus tiende a acumularse, y la presencia de gas en una colección perirrenal sugiere fermentación de la glucosa generalmente por Escherichia Coli en una paciente con glucosuria. (15)

El mecanismo más común para las bacterias gram-negativas es la ruptura de un absceso corticomedular, mientras que el de una infección estafilocócica es la ruptura de un absceso cortical renal. Este hallazgo se observa con frecuencia en asociación con intervención quirúrgica renal anterior tal como una nefrectomía parcial. (10)

1.4 Manifestaciones clínicas

Las manifestaciones de los abscesos perirrenales son muy inespecíficas e insidiosa, reportándose así que un 58% de los pacientes tienen síntomas por más de 14 días. Dentro de ellos se menciona que suele haber dolor abdominal y de predominio en el flanco afectado, el dolor puede irradiarse a la ingle o a la pierna especialmente cuando la infección se extiende al psoas. Al examen físico hay sensibilidad costovertebral y la sensibilidad abdominal está presente en el 60%, lo que puede complicar el diagnóstico. Los pacientes pueden presentar rigidez y plenitud. Una masa en flanco es palpable si el absceso es grande o se encuentra en el polo inferior del espacio de riñón. Se considera el diagnóstico de absceso perirrenal en pacientes con dolor unilateral en flanco y fiebre, sin respuesta al tratamiento de la pielonefritis aguda, fiebre de origen desconocido, peritonitis inexplicables, absceso pélvico, y empiema. Otra sintomatología presente son fiebre (66-90%), escalofríos (40%), disuria (40%), pérdida de peso, letargo, y los síntomas gastrointestinales (25%). Dolor pleurítico puede ocurrir debido a la irritación diafragmática. Si el absceso está presionando los nervios adyacentes, el dolor referido se puede sentir en la ingle, los muslos o las rodillas. (8)

1.5 Relevancia anatómica

El conocimiento de las estructuras retroperitoneales es vital para entender el desarrollo de abscesos perirrenales. Anteriores y posteriores capas de la fascia renal dividen el retroperitoneo en 3 espacios extraperitoneales. El primero, el espacio paranéfrico anterior, se extiende desde el peritoneo posterior a la fascia renal anterior (Gerota). El segundo, el espacio perirrenal, se encuentra entre 2 capas de la fascia renal. El tercero, el espacio paranefrico posterior, se extiende desde la fascia renal posterior a la fascia que se encuentra por delante de los músculos psoas y cuadrado lumbar. La fascia renal (Gerota) rodea el riñón y la glándula suprarrenal. Grasa perirrenal está presente entre la cápsula renal y esta fascia. El espacio perirrenal también contiene algunos vasos sanguíneos y

linfáticos, que facilitan la propagación de la infección. Las 2 capas se unen por encima de las glándulas suprarrenales y se adjuntan a la fascia diafragmática. Se unen lateralmente para formar la fascia lateroconal que está presente posterior al colon. El espacio perirrenal se convierte en forma de cono que se estrecha hacia abajo y medialmente y luego se une con la fascia ilíaca. El ángulo inferomedial del espacio es el punto más débil, lo que representa la extensión de la recogida de fluido a través de la línea media y en la pelvis. (8)

1.6 Diagnostico

Es frecuente que el diagnóstico de absceso perirrenal, como sucede con el de absceso esplénico, se lo hace tardíamente dando mayor índice de mortalidad, razón por la cual se debe indagar correctamente en el momento del interrogatorio de la historia clínica y tener siempre la suspicacia de sospechar en aquellos pacientes con signos y síntomas de pielonefritis y en los que la fiebre ha durado más de 5 días o persiste al cabo de 4-5 dias de tratamiento, cuando los urocultivos muestran una flora polimicrobiana, cuando se conoce antecedente de litiasis renal y cuando la fiebre y la piuria coinciden con un cultivo estéril. (1)

La radiografia de torax no es una exploración de primera elección pero en ocasiones puede detectarse una elevación del hemidiafragma ipsilateral, derrame pleural o empiema, o imágenes de absceso pulmonar o atelectasias. La radiografía simple de abdomen presenta alteraciones hasta en un 60% de los pacientes, siendo los hallazgos más frecuentes el borramiento de la línea renopsoas, efecto masa en el cuadrante superior afecto, mala visualización de la silueta renal y presencia de litiasis o de gas retroperitoneal. El único hallazgo que podríamos decir patognomónico de absceso perirrenal encontrado por Thorley es la presencia de gas perirrenal. (1)

El ECO renal y la TAC abdominal son las técnicas diagnósticas más útiles, siendo particularmente precisas en demostrar los detalles anatómicos y la ruta de diseminación a los tejidos circundantes, y al mismo tiempo es útil en la planeación del abordaje quirúrgico para el drenaje. (11)

La ecografía es de mas fácil realización e interpretación en pacientes no obesos. El absceso perirrenal aparece como una masa, generalmente con pared irregular y en ocasiones multiloculada, con presencia de ecos internos que reflejan la presencia de tejido necrótico. En el caso de que el absceso presente abundante gas se puede apreciar una imagen de alta ecogenicidad. Estos hallazgos ecográficos no son específicos ya que pueden estar presentes en patologías como los urinomas, linfoceles y hematomas, resultando de gran utilidad la realización de una aspiración percutánea para la obtención de fluidos o tejido para su análisis y cultivo. Esta técnica tiene una capacidad limitada para establecer toda la extensión del proceso y el índice de falsos negativos en un 36%. (1)

La tomografía es la técnica de elección para el diagnóstico y evaluación del absceso perirrenal, ya que identifica la lesión y define con precisión su extensión y la anatomía circundante. Generalmente se presenta como una masa de partes blandas de bajo coeficiente de atenuación en su parte central (0 a 20 unidades Hounsfield), con una pared inflamatoria que presenta una atenuación algo mayor y el signo del anillo (incremento de la densidad de la pared del absceso tras la inyección de contraste, secundario a la hipervascularización de la misma), encontrándose afectación de los planos tisulares circundantes, aumento del tamaño del riñón o del psoas ipsilateral, engrosamiento de la fascia de Gerota y presencia de gas o niveles de aire-liquido en el seno de la lesión. (1)

Los hallazgos de laboratorio incluyen leucocitosis con desviación izquierda. En el 90% de los pacientes la cuenta leucocitaria es superior a los 10.000/mm3 y en el 50% es superior a los 20.000/mm3. Elevación de creatinina y piuria en más del 75% de los casos. En el EMO se encuentra la presencia de un ph urinario alto lo que indica la existencia de bacterias que desdoblan la urea. Un hemocultivo positivo, en particular si coexisten diversos microorganismos, muestra la presencia de El absceso perirrenal. (1)

Tabla N^0 1: Métodos diagnósticos

Rx simple de abdomen	Masa renal, gas sobre la silueta renal o perirrenal con la desaparición de la imagen de los psoas. Densidad de calcio sobre la silueta renal, que sugieren cálculos.
Ecografía	Muestra la presencia de abscesos pero no definen con claridad su extensión. Se aprecia cavidad hiperecogenica de paredes gruesas que rellenan de fluido, con una separación horizontal, en su parte inferior (pus). En otras ocasiones anecoicas.
TAC	Muestra la localización y extensión de las lesiones gaseosa y patologías asociadas como abscesos subdiafragmaticos o necrosis papilar. En los abscesos se observan como cavidades heterogéneas que no captan contraste en su interior, pero si en el borde (speudocapsula).

(11)

1.7 Tratamiento

Los pilares fundamentales manejados en el tratamiento del absceso perirrenal son la correcta elección de la terapia antimicrobiana, intervención quirúrgica, drenaje percutáneo y manejo de analgesia. El tratamiento de los abscesos renales y perirrenales, al igual que el de otros abscesos intraabdominales, consiste en el drenaje quirúrgico, o la nefrectomía si el rinón no es funcional, actualmente la guía ultrasonográfica o la localización tomografica han hecho posible el drenaje percutáneo de pequeñas colecciones, mientras que el manejo antibiótico es útil en el control de la sepsis y para limitar la diseminación de la infección, sin embargo los reportes de tratamiento exitoso únicamente con antibióticos son inusuales. (11)

El tratamiento adecuado inicial sería la administración durante un mínimo de cuatro semanas de antibióticos de amplio espectro en pauta secuencial, teniendo en cuenta los agentes causales más habituales de infección del tracto urinario y

que los abscesos estafilocócicos son más frecuentes en diabéticos e inmunodeprimidos. Dentro del manejo antibiótico establecido tenemos: Cefotaxima, Piperacilina + Tazobactam, Imipenem, Meropenem. En los absceso menores a cinco centímetros se maneja con tratamiento antibiótico que cubra gérmenes gram negativos, corrección de hiperglucemia y alteraciones hidroelectrolíticas, en caso de ser ineficaz este manejo recurrimos a la derivación percutánea o quirúrgica. Mientras que los abscesos mayores a cinco centímetros e incluidos los casos con mala respuesta al tratamiento se opta el manejo quirúrgico, drenaje y colocación de catéter. (11)

1.8 Complicaciones

Las complicaciones potenciales del absceso perirrenal son numerosas. Un tratamiento inadecuado o un retraso en su diagnóstico pueden resultar en una extensión del absceso al retroperitoneo y pelvis, provocando un cuadro severo de sepsis y en ocasiones la muerte del paciente. En raras ocasiones el absceso se puede romper a cavidad peritoneal, tórax, o drenarse a piel, o fistulizar a colon, intestino delgado o Pulmón. El drenaje percutáneo puede presentar como complicaciones mayores la hemorragia y el desarrollo de un cuadro séptico. Las complicaciones hemorrágicas pueden ser consecuencia de un alteración de la coagulación o debidas a la punción de un gran vaso. Por lo tanto es fundamental, previo a la punción, evaluar y corregir, si es necesario, los parámetros de coagulación, y el empleo de una técnica cuidadosa para evitar la lesión vascular. La sepsis se controla mediante el tratamiento con antibióticos por vía parenteral durante y tras la punción percutánea y colocación del catéter, siendo de suma importancia no realizar irrigaciones a presión por el catéter de drenaje, con el fin de evitar el paso de bacterias a sangre. (1)

2. OBJETIVOS

2.1 Objetivo general

- Establecer de manera oportuna el diagnostico de Absceso Perirrenal para evitar complicaciones futuras y por lo tanto disminuir el índice de mortalidad.

2.2 Objetivos específicos

- Plantear un algoritmo de análisis clínico, métodos diagnósticos, manejo y así como el correcto uso de los niveles de atención propuesto por el actual sistema de salud, en los pacientes con Absceso Perirrenal.
- Promover a un diagnostico exhaustivo y adecuado mediante el uso de guías y protocolos de revistas médicas actuales.
- Identificar factores de riesgo pre y post operatorios que influyan en la evolución del Absceso Perirrenal.

3. ESTRUCTURACIÓN DEL CASO CLÍNICO

3.1 Datos de Identificación

El caso que se presenta a continuación describe a una paciente femenina de 60 años de edad, mestiza, nacida y residente en Ambato (Ciudadela El Buen Pastor), casada, instrucción primaria completa, comerciante (labora en negocio propio, frigorífico en el mercado central), religión católica, diestra, grupo sanguíneo ORH+. Habita en casa propia junto con su esposo (de instrucción primaria, comerciante) y dos hijas mayores de edad, en casa propia de cemento armado, cuenta con todos los servicios básicos, no cuenta con animales intradomiciliarios, pero si extra domiciliarios (perro, gato, cuyes), junto con su esposo son el sustento del hogar con ingresos económicos regulares. Hábitos: Alimentarios 3 veces al día; micción: 4-5 veces (tiene el habito de aguantarse la micción) al día; deposición: 1 vez al día. Sueño: 7horas. Actividad física: ninguna. Sin antecedentes familiares. No antecedentes patológicos personales. Antecedentes ginecobstetricos menarquia a los 12 años, telarquía 11 años, ciclos menstruales regulares duración 3-4 días, sangrado normal, gestas 3, partos 2, cesárea 1(hace 21 años).

3.2 Descripción del caso

Paciente que desde hace 1 año como fecha real presenta dolor constante localizado en la región lumbar de moderada intensidad, el mismo que se intensifica hace 1mes como fecha aparente, el mismo que tiene irradiación hacia flanco izquierdo e hipogastrio, se acompaña con polaquiuria y tenesmo vesical, acude a casa de salud primaria, donde es manejada con Nitrofurantoina 100mg QD por 15 días, hace 24 horas acude al servicio de Emergencias del Hospital Regional Docente Ambato, debido al dolor intenso a nivel lumbar.

Al examen físico se obtiene una tensión arterial de 130/70mmhg, frecuencia cardiaca de 82 lpm, frecuencia respiratoria de 20 rpm, temperatura 36.5 grados.

Medidas antropométricas: peso 82.5kg, talla 1.62m, índice de masa corporal de 31.48 (se encuentra dentro de los parámetros catalogados para obesidad grado I)

Al examen físico general: tenemos una paciente femenina, biotipo pícnico, cuya apariencia concuerda con edad real, vigil, consciente, orientado en tiempo, espacio y persona, afebril, hidratada, facie álgica

Al examen físico regional: piel caliente, hidratada, con elasticidad conservada. Cabeza normocefálica, cabello de implantación normal. Presencia de ligera palidez en piel; ojos, conjuntivas pálidas, escleras anictéricas, pupilas isocóricas, normoreactivas a la luz y acomodación. Nariz, fosas nasales permeables, no se evidencia desviación de tabique nasal. Orejas de implantación normal, conducto auditivo externo permeable. Boca, mucosas orales húmedas, orofaringe no congestiva. Cuello, movilidad conservada, no se palpan ganglios, tiroides OA. Tórax, simétrico, expansibilidad conservada, Auscultación: corazón rítmico, no se auscultan soplos; pulmones murmullo vesicular conservado, no ruidos sobreañadidos. Abdomen: suave, depresible, doloroso a la palpación superficial y profunda en flanco izquierdo e hipogastrio, no se palpan masas ni viceromegalias, puntos ureterales superior y medio positivo, presencia de cicatriz transversal de aproximadamente 12 cm localizada a nivel suprapúbico, Ruidos hidroaereos normales, región lumbar puño percusión izquierda positiva. Extremidades: simétricas, no edema, pulsos distales presentes. Al examen neurológico, paciente alerta, orientado en tiempo, espacio y persona, Glasgow 15/15, examen de pares craneales, normal.

Impresión diagnostica en emergencia

- ✓ Litiasis renal
- ✓ Infección de vías urinarias
- ✓ Pielonefritis

Exámenes complementarios - Emergencia

Exámenes de laboratorio

Biometría hemática:	•hematocrito 39.7 •hemoglobina 13.6 •plaquetas de 168000 •Leucocitos 12810 •segmentados 91.8% •linfocitos 5.3%.
Química sanguínea:	•glucosa 187 (pre pandrial) •urea 21.7 •creatinina 0.66 •ácido úrico 4.7 •ALT32.4, AST 29.3 •Amilasa 44, lipasa 16 •BUN 10
Uroanálisis:	•densidad 1025 •ph 6 •proteína 10 •glucosa 50 •piocitos 2.-4 •eritrocitos 1.4 •bacterias +

Exámenes de imagen

ECO RENAL: litiasis renal izquierda, sin ectasia pielica, posible neoplasia de riñón izquierdo.

Se valora con resultados de exámenes, en los que encontramos una leucocitosis. En emergencia se coloca vía periférica con solución salina 0.9% 1000 cc IV en 24 horas, ketorolaco 60mg stat, N-butilescopolamina 1 ampolla stat.

Las Indicaciones de ingreso fueron:

1. Reposo en cama.

2. NPO hasta realizar TAC

3. Control de signos vitales cada 8 horas y en 2 horas tomar TA

4. Solución Salina al 0.9% 1000 cc IV a 80ml hora

5. Ranitidina 50mg IV cada 12 horas

6. Tramadol 100mg diluido en 100cc de S.S.0.9% IV C/8 horas

7. N-butilescopolamina 1ampolla IV PRN

8. TAC RENAL +informe

9. Interconsulta a urología

Al siguiente día de su ingreso.- La tensión arterial se mantiene entre 110/60 y 140/ 80 mm Hg. Paciente aun álgica. Se realiza glicemia al azar de 122.6 mg/dl

Al cuarto dia posterior a su ingreso.- paciente refiere que el dolor ha cedido. Al examen físico se evidencia edema bilateral de miembros inferiores +/+++. Retiran hidratación.

Al quinto dia posterior a su ingreso.- se decide su alta médica con: paracetamol 1 gramo VO c/8horas por 3 días, furosemida 20mg media tableta al dia 7am por un mes, consulta externa por urología.

Control consulta externa por urología (22 días posteriores a su alta hospitalaria) con

TAC simple: describe presencia de lesión ocupativa de consistencia sólida, que se localiza en el espacio perirrenal anterior de contenido heterogéneo, identificándose densidades de grasa, tejidos blandos y líquido denso o espeso. Eje longitudinal mide 11cm y 8cm su eje transversal, esta lesión provoca el desplazamiento de estructuras como la cola del páncreas, bazo y cámara gástrica hacia arriba. Asociado a este contexto un edema perirrenal importante, que circunscribe a todo el riñón izquierdo. No se observa la glándula suprarrenal izquierda.

TAC contrastada: la lesión descrita no capta contraste, hallazgos que podían estar en relación con zonas de necrosis. Se observa adecuada diferenciación cortico medular en ambos riñones. A nivel de colector superior izquierdo se observa cálculo de +-7 mm el mismo que no provoca obstrucción. No existe compromiso de grandes vasos (trombosis de vena cava o aorta). Hígado graso. gumberly

Impresión diagnostica:

- ✓ Colección en espacio pararrenal anterior sugerible de hematoma o angiomiolipoma (que posiblemente sangro y rompió).
- ✓ Absceso perinefrítico izquierdo
- ✓ Nefrolitiasis izquierda
- ✓ Masa suprarrenal izquierda (no se descarta proceso neoplásico)

Urograma excretor: eliminación del contraste en forma bilateral, uréter izquierdo tortuoso (el mismo que nos indica que existió procesos infecciosos a repetición). Vejiga con paredes dentadas en toda su extensión (compatibles con antecedentes de cistitis). Residuo posmiccional adecuado.

Impresión diagnostica de sala de cirugía

- Litiasis renal izquierda
- Absceso perirrenal izquierdo
- Masa suprarrenal izquierda

Paciente es valorada, la misma que indica que el dolor lumbar persiste a pesar de la medicación indicada posterior a su alta. Se hace la revisión de exámenes complementarios, los mismos que orientan a un manejo clínico quirúrgico. Y sugiere su ingreso en 5 días para su posible intervención quirúrgica.

Paciente acude 5 días para su ingreso a la sala de cirugía mujeres

Las Indicaciones de ingreso fueron:

1. Reposo en cama

2. Dieta blanda

3. Control de signos vitales cada 8 horas

4. Ciprofloxacino 750mg VO C/12horas

5. Omeprazol 20mg VO c/12horas

6. Exámenes y chequeo pre quirúrgico

Al siguiente día de su ingreso.- NPO desde las 22 horas, enema evacuante a las 6am.

Exámenes de laboratorio pre quirúrgicos:

Tabla N 2: Biometría hemática

Biometría hemática:	
Hemoglobina	12.6 g/dl
Hematocrito	40.9%
Plaquetas	189 000
Leucocitos	5140
Neutrófilos	69%
Linfocitos	23.3%

Tabla N 3: Química sanguínea

Química sanguínea:	
Glucosa	114mg/dl
Urea	23
Creatinina	0.86
Ácido úrico	5.1
Albumina	4.07

Tiempos hematológicos: TP 10, TTP 30, INR 1.0

Exámenes serológicos: VIH y VDRL no reactivo

Electrocardiograma: normal, ritmo sinusal, frecuencia cardiaca 75 latidos por minuto.

Tercer dia posterior a ingreso.- paciente es intervenida quirúrgicamente bajo anestesia general se realiza lumbotomía izquierda, dentro de los hallazgos encontrados se describe riñón izquierdo con presencia de líquido supurativo, a nivel suprarrenal se evidencia masa + hematoma, realizándose su enucleación y colocación de drenaje de Jackson Pratt. La muestra tomada se indica para estudio histopatológico.

Seis horas postquirúrgico se realiza biometría hemática de control

Tabla N^0 4 Biometría hemática Postquirúrgica

Biometría hemática:	
Hemoglobina	10.6 g/dl
Hematocrito	32.2%
Plaquetas	148 000
Leucocitos	8560
Neutrófilos	95.5%
Linfocitos	2.8%

Postquirúrgico se maneja con:

1. Lactato Ringer 1000 cc c/12h
2. Ceftriaxona 1g IV c/12h
3. Ácido Tranexamico 1 ampolla c/6 h
4. Ácido ascórbico 500 mg IV c12h
5. Tramadol 100 mg IV c/8h
6. Omeprazol 40 mg IV QD

Segundo dia postquirúrgico presenta nauseas + vomito por 2 ocasiones en poca cantidad, se añade Metoclopramida 10mg IV c/8h, reporte diario de cuantificación de drenaje es mínimo.

Días durante su estancia hospitalaria postquirúrgica paciente evoluciona favorablemente, con leve dolor cerca de la herida quirúrgica.

Seis días posquirúrgico se decide alta médica con Ciprofloxacina 500 mg VO c/12h por 5 días y paracetamol 500mg VO c/8h, con el debido seguimiento clínico post hospitalización en 15 días.

3.3 Fuente de Información

- Se realizó una revisión exhaustiva de la historia clínica, a nivel de la Unidad de Segundo Nivel "Hospital General Docente Ambato" en el cual se detallan de manera cronológica, desde el inicio de la sintomatología, tiempos de permanecía en las diferentes unidades y servicios hospitalarios, basándose en informes de anamnesis, datos del seguimiento intrahospitalario, datos de laboratorio e imagen.
- Se realizó una entrevista a la paciente, para poder recabar datos poco claros expuestos en la historia clínica, la misma que se presentó colaboradora, brindando la información requerida.
- Revisión en guías de práctica clínica, artículos de revisión y diferentes bibliografías con el fin de profundizar conocimientos acerca del tema, y poder evaluar en conjunto con el caso clínico su diagnóstico y manejo.

Todo lo anteriormente mencionado ayudó a identificar diferentes factores de riesgo que de cierta manera influyeron en la evolución de este caso clínico.

4. ANÁLISIS DEL CASO CLÍNICO

Paciente femenina, de 60 años de edad, residente en Ambato, atendida en Hospital Provincial Docente Ambato, la misma que desde hace 1 año como fecha real presenta dolor constante localizado en la región lumbar de moderada intensidad no manejada de manera apropiada, el mismo que se intensifica hace 1mes como fecha aparente, con irradiación hacia flanco izquierdo e hipogastrio, se acompaña con polaquiuria y tenesmo vesical, acude a casa de salud primaria, donde es manejada con Nitrofurantoina 100mg QD por 15 días, sintomatología no mejora por lo que es referida a consulta externa del hospital regional de Ambato, en el cual se decide su hospitalización inicialmente en medicina interna por medio de emergencia en el cual su diagnóstico de inicio es de litiasis renal + masa renal en estudio, por medio de los exámenes complementarios realizados. Durante su estancia hospitalaria es valorada por la especialidad de nefrología, la misma que mas bien es una patología de manejo por cirugía-urologia, por lo que se interconsulta a dicho servicio el mismo q indica que se debe programar una consulta externa y realizar su seguimiento posterior, durante este transcurso el dolor lumbar se mantiene presente, la fecha programada para su consulta, asiste, y es diagnosticada como absceso perirrenal, por lo que indican manejo clínico quirúrgico, se realiza la programación de la cirugía, para lo que se solicita exámenes complementarios. Los cuales se encuentran dentro de lo normal, a excepción de la leucocitosis con predominio de neutrofilia, y el hallazgo incidental de niveles de glicemia en ayunas elevado.

Como mencionamos al inicio los abscesos perirrenales son infrecuentes pero potencialmente letales en la mitad de los casos a pesar de llevar un manejo adecuado, se presentan con mayor predominio en el sexo femenino, presente prioritariamente en la 5ta y 7ma década de la vida y generalmente se deben a una complicación tardía de una infección del tracto urinario especialmente si está asociada a urolitiasis, la misma que provoca infecciones supuradas que comprometen el riñón y/o el espacio perirrenal, existen relaciones o presencia en personas inmunocomprometidas, pacientes con diabetes mellitus ya que aquí hay una alteración de la función leucocitaria, logrando que los microorganismos

tomen control y la infección avance. El cuadro clínico de la patología es inespecífico, por lo que el diagnóstico se retrasa aumentando el riesgo de mala evolución.

En ésta paciente podemos observar que el curso de su patología es prolongado, 1 año desde el inicio de su sintomatología, la misma que la paciente no dio real importancia y por lo tanto un manejo inadecuado, como sabemos la presencia de virulencia en las vías urinarias el germen aerobio gram negativo de mayor predominio es la Echericha Coli, mientras que la ureasa del Proteus desdobla la urea y forma así un medio más alcalino y favorable para la proliferación bacteriana; es común encontrar especies de Proteus vinculadas a los grandes cálculos de estruvita formados por la precipitación de sulfato amónico/magnésico en un medio alcalino, estos cálculos sirven de nido para la infección recidivante de las vías urinarias, presente en esta paciente.

4.1 Factores de riesgo

- Paciente femenina, según los datos epidemiológicos el sexo de predominio en estos casos es el femenino, ya que hay mayor presentación de infección de vías urinarias a diferencia del masculino, por la misma constitución anatómica que la predispone, como lo es el contacto más cercano de la uretra y la región anal, sumado a los hábitos higiénicos que tenga cada fémina.
- Edad, 60 años, se ubica en el grupo prioritario de mayor predominio de presencia de los abscesos perirrenales (5ta y 6ta década de la vida)
- Instrucción primaria, va a depender del grado de consideración le dé al acontecimiento o padecimiento de su enfermedad, así mismo que criterio maneje hacia la atención médica o el uso de medicina alternativa, para la correspondiente decisión en cuanto a su salud.
- Comerciante, su ocupación obliga muchas de las veces a mantener un habito alimenticio e higiénico no favorable, especialmente el ultimo mencionado ya que el habito urinario se ve reducido por la ausencia de servicios higiénicos y en caso de haberlos estos no están en las mejores condiciones de salubridad.

- Estabilidad económica, este en muchas de las ocasiones es un limitante para que exista un acceso al manejo médico adecuado, a esto me refiero que la disponibilidad de medicinas y exámenes complementarios en nuestro sistema de salud no es el óptimo, llegando a negarse optar por esta opción y por lo tanto desistir en la conclusión de su posible tratamiento.
- Antecedentes gineco obstétricos, la paciente tiene dos partos vaginales, la literatura menciona que a medida que transcurre el tiempo el riesgo de descenso de vejiga es de aproximadamente un 40% por cada parto.
- Diabetes mellitus es una condición en la que predispone a que las defensas de nuestro cuerpo disminuyan principalmente la función leucocitaria, los valores de glicemia por laboratorio que se obtuvo de la paciente fueron de 184 mg/dl, valor que se obtuvo fue en ayunas (se desconoce el tiempo que estuvo en ayunas), con esta cifra la ADA según los criterios diagnósticos de 2014, determina que la presencia de uno de los criterios propuestos se establece que hay diabetes. En el criterio que encaja nuestra paciente es: glicemia plasmática en ayunas > o igual a 126 mg/dl (el ayuno comprende el periodo de ocho horas). Por lo tanto se debió haber realizado un oportuno seguimiento con las cifras obtenidas e interconsultado a endocrinología ya que consta como un factor de riesgo para el desarrollo de un absceso perirrenal. Como aporte podemos valernos que los pacientes diabéticos cursan con serie de procesos infecciosos ya que su función inmunitaria disminuye y por lo tanto la predispone a adquirirlas y más fácilmente si la persona no está controlada o peor aún con tratamiento para la misma. Las infecciones de vías urinarias son una de ellas, estas en un inicio podrían aparecer como una simple cistitis pero que posteriormente y sin el manejo médico adecuado los microorganismos no solo atacan en el tracto urinario bajo sino que se dirigen a nivel renal, en el que puede provocar daños severos sumados que en una persona con diabetes predispone a una nefropatía diabética. Y como vemos esta afectación a nivel renal se complica más aun con la aparición de un absceso renal. Podemos decir que esta paciente sufrió de procesos infecciosos del tracto urinario a repetición ya que en el Urograma excretor que se le realizo muestra uréter tortuoso y una vejiga dentada.

- Detección de litiasis renal izquierda, que lo reporta ecográficamente y en la RX simple de abdomen se los puede detectar, a pesar de ser litos de tamaño no muy considerable como para ocasionar un proceso obstructivo a nivel renal, su presencia es tomado en cuenta como un factor de riesgo en esta patología.

4.2 Análisis de los Factores relacionados con los Servicios de Salud

4.2.1 Oportunidades en la Solicitud de la consulta

El tiempo transcurrido entre la aparición de la sintomatología y la consulta médica es aproximadamente de 12 meses, en sus 2 consultas médicas; las mismas que se llevan a cabo en el servicio de emergencias del Hospital Regional Docente Ambato, debido a que la paciente no podía soportar las molestias, en la misma ocasión fue hospitalizada en el servicio de medicina interna, en el valora nefrología quien indica que es un manejo por la especialidad de urología para lo que se extiende un turno para consulta externa. Veinte y dos días posterior recibe atención médica por urología estableciendo el diagnostico de abceso perirrenal. A pesar del manejo recibido el dolor no sede, reingresa como se mencionó recibe el tratamiento quirúrgico.

4.2.2 Acceso a la Atención Médica

La paciente es de condiciones socioeconómicas regulares se encuentra asignada su atención primaria a los servicio de salud del Ministerio de Salud Pública, el mismo que su visita es de forma regular o casi nula.

4.2.3 Oportunidades en la atención

Paciente refiere que existe ineficiente atención en el primer nivel de salud, razón por la cual prefiere asistir al servicio de emergencias del Hospital Regional Ambato, en donde la atención es más rápida, y debido al inminente dolor que presentaba.

4.2.4 Características de la atención

En este caso en particular por la situación o el cuadro clínico de evolución crónica, la paciente debió haber acudido a atención de primer nivel desde el inicio de las molestias y posteriormente una adecuada referencia y en el tiempo oportuno. Dado el caso y las molestias intensas acude al servicio de emergencias donde manejada adecuadamente según criterio de la paciente. Desde el punto de vista personal su manejo clínico fue limitado al servicio, en su ingreso hospitalario recibió la revisión por médicos de especialidad de acuerdo a su patología. A pesar del tiempo transcurrido desde el suceso la paciente se logró finalmente completar con el seguimiento del caso. Ya que posteriormente a su seguimiento es asintomática y estable.

5. IDENTIFICACIÓN DE LOS PUNTOS CRÍTICOS

- Falta de interés e importancia por parte de la paciente hacia a la dolencia que sostenía, factor que limita un manejo rápido de su patología.
- Factores de riesgo ambientales y antecedentes que predisponen la aparición de la patología.
- Mal manejo de los recursos físicos a nivel hospitalario con respecto en el primer nivel.

6. CARACTERIZACIÓN DE OPORTUNIDADES DE MEJORA

OPORTUNIDADES DE MEJORA	ACCIONES DE MEJORA	FECHA CUMPLIMIENTO	RESPONSABLE	FORMA DE ACOMPAÑAMIENTO
Hábitos higiénicos	Indicar normas de higiene correctas	Inmediata y permanente a largo plazo	Personal médico de primer nivel	Realizar un dialogo practico para el manejo correcto del modo de aplicación de medidas higiénicas.
Controles y seguimiento en los diferentes niveles de salud	Instruir sobre la importancia de acudir a controles médicos, priorizando los niveles de atención	Inmediata y permanente a largo plazo	Personal médico de primer y segundo nivel	Establecer un control especifico, para el seguimiento de la patología, así como la presencia de posibles complicaciones
Evitar complicaciones	Valoración y seguimiento posterior, haciendo uso de exámenes complementarios	Citas subsecuentes	Urología - nefrología	Exámenes complementarios, tratamiento adecuado y oportuno.
Protocolos de manejo	Realización de un algoritmo, para el manejo de este tipo de patología	Inmediato y uso a largo plazo en la vida profesional	Autora del caso	Tomar como referencia, guías de manejo de otros países y adecuarlas al nuestro de acuerdo a la disponibilidad del sistema de salud vigente.

7. CONCLUSIONES

- Con el análisis realizado a este caso clínico, podemos identificar que existe mal uso del sistema de salud en cuanto a los niveles de atención, ya que no se deriva oportunamente y como es en el caso de absceso perirrenal el tiempo es un factor de riesgo que aumenta el porcentaje de mortalidad.
- El manejo medico multidiciplinario prima para que la aparición del diagnóstico sea más rápido, y el paciente reciba el tratamiento clínico quirúrgico adecuado.
- El absceso perirrenal requiere un manejo clínico quirúrgico, ya que esta relación disminuye un 50% de la mortalidad del paciente.
- Mediante el abordaje quirúrgico se comprobó el diagnostico planteado, pero además se encontró una masa suprarrenal que no descarta un proceso neoplásico.
- El seguimiento del caso comprueba que hubo una resolución completa de la patología, acorde al nivel de salud.

8. RECOMENDACIONES

- Hacer el uso de un algoritmo de manejo que nos oriente a un diagnóstico y un tratamiento clínico quirúrgico apropiado para disminuir su mal pronóstico y por lo tanto el índice de mortalidad.
- Dar seguimiento médico posterior a la resolución quirúrgica, para determinar complicaciones y detectar signos directos o indirectos, que demuestren daño renal.
- Utilizar competentemente el sistema de atención en los diferentes niveles de salud y hacer uso de los medios diagnósticos que ellos nos proporcionan.

9. REFERENCIAS BIBLIOGRÁFICAS

BIBLIOGRAFÍA

1. Palacio E, Hernández F, Verdú T, Subira C, González F. Absceso Perirrenal, Renal Y Pionefrosis. Asociación Española de Urología. 1996. 7-273.

LINKOGRAFÍA

2. Ahmed R, Raed F, Tarek M, Mohammed S, Hassan A. What is the Best Drainage Method for a Perinephric Abscess? International Braz J Urology. 2010. 36. 29-37. Disponible en: http://www.researchgate.net/publication/41759748_What_is_the_Best_Drainage_Method_for_a_Perinephric_Abscess.
3. Alcaraz E, Pineda X, Sámano V, Brambila S. Absceso Perirrenal: Factores Asociados A Su Desarrollo Y Mortalidad. Archivos Españoles de Urología. 2008. 61. 7-12. Disponible en: http://www.researchgate.net/publication/41759748_What_is_the_Best_Drainage_Method_for_a_Perinephric_Abscess
4. Antón E, Eito J, Loperena J, Mendivil J. Incidencia y características del absceso renal y perirrenal en un área sanitaria. Revista de nefrología. 2004. 85-86. Disponible en: http://www.revistanefrologia.com/es-publicacion-suplementosextra-articulo-incidencia-caracteristicas-del-absceso-renal-perirrenal-un-area-sanitaria-X0211699504016579
5. Ávila M, y Guido M. El absceso perirrenal, ¿búsqueda o hallazgo? Revista Mexicana de Urología. 2014. 74(6). 360-363. Disponible en: http://www.researchgate.net/publication/277027998_El_absceso_perirrenal_bsqueda_o_hallazgo
6. Azhar A, Azreen S, Rashidi A, Mohammad N, Amer H. Clinical Characteristics and Treatment Outcome of Perinephric Abscess Treated in

a Teaching Hospital. Research Get Clinical Medicine and Diagnostics. 2013. 3(4). 101-104. Disponible en: http://www.researchgate.net/publication/259973324_Clinical_Characteristics_and_Treatment_Outcome_of_Perinephric_Abscess_Treated_in_a_Teaching_Hospital

7. Fullá O, Storme C, Fica C, Varas M, Flores J, Marchant G, Varas D. Abscesos renales y peri-renales: análisis de 44 casos. Revista Chilena de Infectología 2009.26 (5). 445-451. Disponible en: http://www.scielo.cl/scielo.php?script=sci_arttext&pid=S07161018200900 0600009
8. Kim E, Moss J. Perinephric Abscess. Medscape. 2013. Disponible en: http://emedicine.medscape.com/article/439831-overview#a8
9. Lee B, Seol H, Kim T, Seong Y, Song S, Lee D, Lee S, Kwak I. Recent clinical overview of renal and perirrenal abscesses in 56 consecutive cases. The Korean Journal of Internal Medicine. 2008. 23.140-148. Disponible en: http://www.ncbi.nlm.nih.gov/pmc/articles/PMC2686968/pdf/kjim-23 140.pdf
10. Mouna F, Mahdi K, Faten H, Zainab B, Nadia Ch, Fatma M, Basma B, Nabila R, Mohamed A. Complicated urinary tract infections associated with diabetes mellitus: Pathogenesis, diagnosis and management. Indian Journal of Endocrinology and Metabolism. 2013. Vol 17. 442-445. Disponible en: http://www.ncbi.nlm.nih.gov/pmc/articles/PMC3712373/
11. Urología práctica. absceso renal y perinefrítico. 2011. Disponible en: https://seattleclouds.com/myapplications/jpburgues/urologia/Abscesorenal.pdf.

CITAS BIBLIOGRÁFICAS - BASE DE DATOS UTA

12. SCOPUS: Ng C, Liong Y, Leong W, Harris D, Lau B, Liong M. A better way to manage perinephric abscess: percutaneous ultrasonography guided endoscopic lavage. Journal of Endourology. 2014. 528-531. Disponible en: http://www.scopus.com/record/display.url?eid=2-s2.0 84899011191&origin=resultslist&sort=plff&src=s&st1=absceso+perirrenal&st2=&sid=3D754A906AC1A9739E4CF48C5351A751.WeLimyRvBM

k2ky9SFKc8Q%3a1040&sot=b&sdt=b&sl=54&s=TITLE-ABS KEY+%28+abscess+perirenal+%29+AND+PUBYEAR+%3E+2012&relos=18&relpos=18&citeCnt=0&searchTerm=TITLE-ABSKEY+%28+abscess+perirenal+%29+AND+PUBYEAR+%26gt%3B+2012#

13. SCOPUS: Shu T, Green J, Orihuela E. Renal and perirrenal abscess in patients with otherwise anatomically normal urinary tracts. Journal urology. 2004. 148-150. Disponible en: http://www.jurology.com/article/S0022 5347%2805%2961835-6/abstract
14. SCOPUS: Jaina T, Basher R, Mittal B, Bhatia A, Singhc S, Bhattacharya A. Diagnostic dilemma of urinary leak vs. perirrenal abscess on skeletal scintigraphy: The added value of SPECT/CT and renal scintigraphy. Revista española de medicina nuclear imagen. 2015. Disponible en: http://dx.doi.org/10.1016/j.remn.2015.05.004
15. SCOPUS: Gardiner R, Gwynne R, Roberts S. Perinephric abscess. BJU International Supplement. 2011. 3. 20–23. Disponible en: http://onlinelibrary.wiley.com/doi/10.1111/j.1464410X.2011.10050.x/epdf
16. SCOPUS: Lee S, Jung H, Mah S, Chung B. Renal Abscesses Measuring 5 cm or Less: Outcome of Medical Treatment without Therapeutic Drainage. Yonsei Med. 2010. 51(4).569-573. Disponible en http://www.ncbi.nlm.nih.gov/pmc/articles/PMC2880271/pdf/ymj51569.pdf

ANEXOS

TAC simple y contrastada

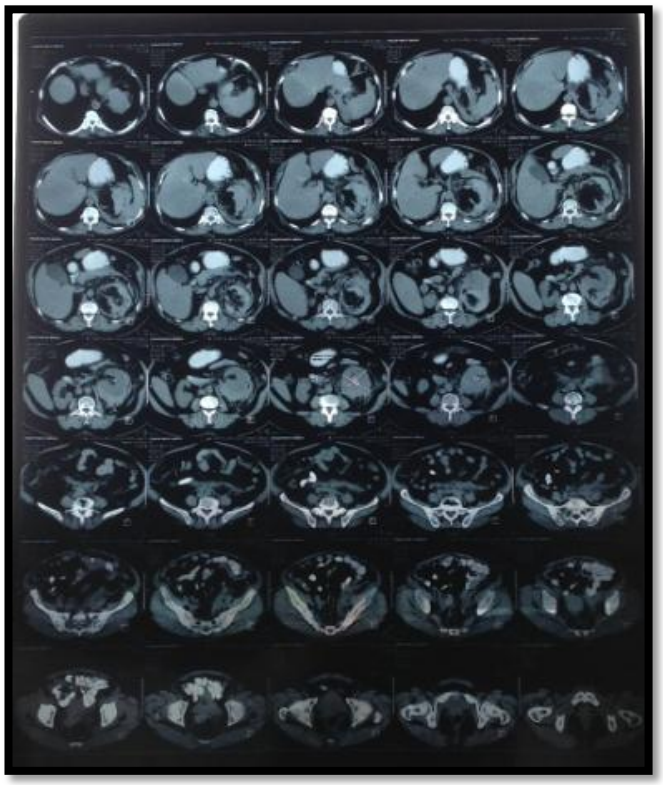

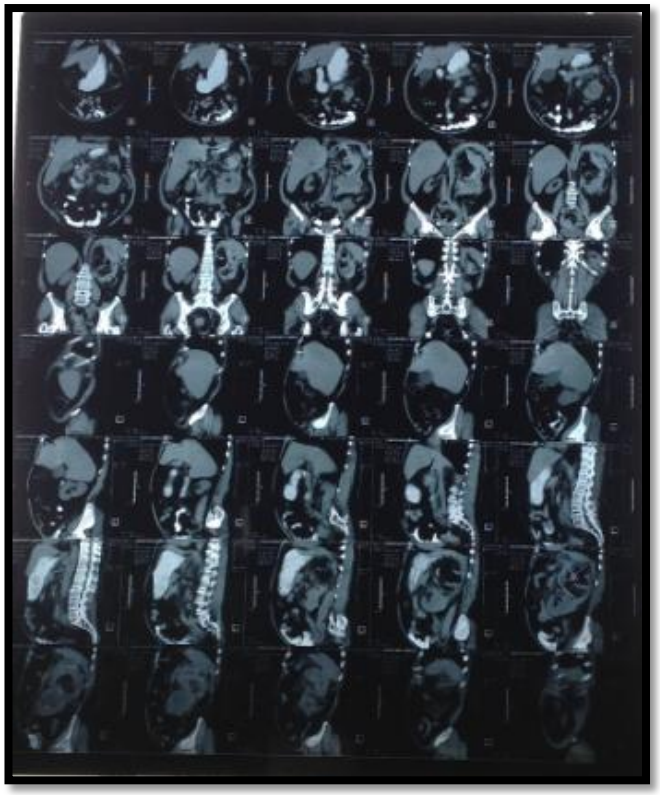

Urograma excretor

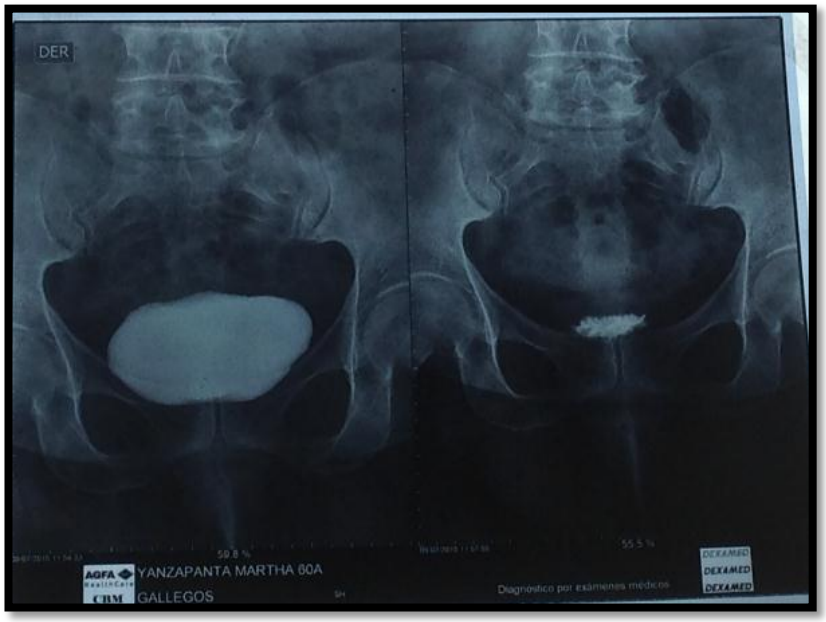

Radiografía estándar de tórax

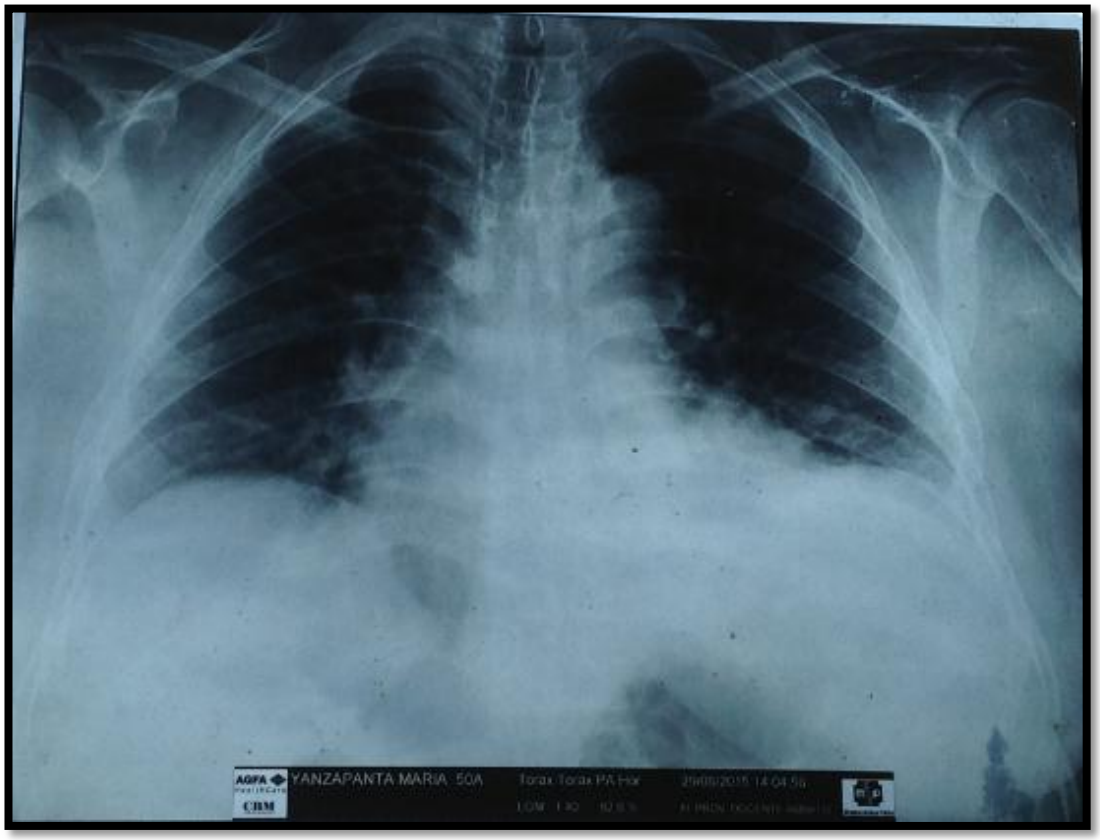
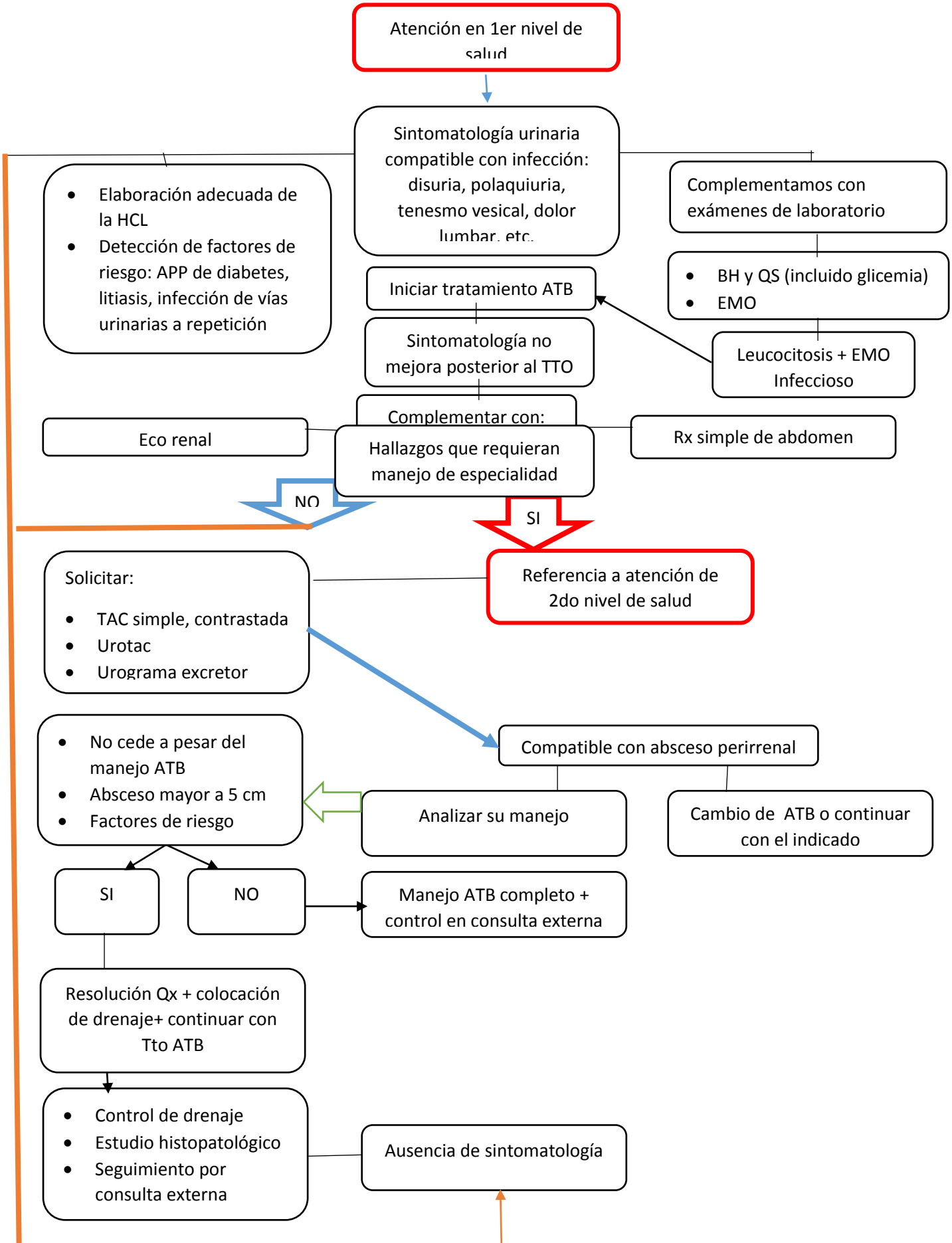
Algoritmo de manejo del absceso Perirrenal