

UNIVERSIDAD TÉCNICA DE AMBATO

FACULTAD DE CIENCIAS DE LA SALUD

CARRERA DE MEDICINA

ANÁLISIS DE CASO CLÍNICO SOBRE:

“QUISTE FUSIFORME DE COLEDOCO Y COLECISTITIS AGUDA EN EL PUERPERIO TARDÍO”

Requisito previo para optar por el Título de Médico

Autora: Medina Rodríguez María Belén

Tutor: Dr. Chuchuca Serrano Jorge Ricardo

Ambato – Ecuador

Octubre 2016

APROBACIÓN DEL TUTOR

En mi calidad de Tutor en el Trabajo de Investigación sobre Análisis de Caso Clínico con el tema: “QUISTE FUSIFORME DE COLEDOCO Y COLECISTITIS AGUDA EN EL PUERPERIO TARDÍO”, de Medina Rodríguez María Belén, estudiante de la Carrera de Medicina, considero que reúne los requisitos y méritos suficientes para ser sometido a la evaluación del jurado examinador, designado por el H. Consejo Directivo de la Facultad de Ciencias de la Salud.

Ambato, Septiembre del 2016

El TUTOR

……

Dr. Chuchuca Serrano Jorge Ricardo

AUTORÍA DEL TRABAJO DE GRADO

Los criterios emitidos en el Trabajo de Investigación "QUISTE FUSIFORME DE COLEDOCO Y COLECISTITIS AGUDA EN EL PUERPERIO TARDÍO" como también los contenidos, ideas, análisis, conclusiones y propuestas son de mi exclusiva responsabilidad, como autora del presente trabajo.

Ambato, Septiembre del 2016

LA AUTORA

……

Medina Rodríguez María Belén

DERECHOS DE AUTOR

Autorizo a la Universidad Técnica de Ambato para que haga de este Análisis de Caso Clínico parte de un documento disponible para su lectura, consulta y proceso de investigación.

Cedo los derechos en línea patrimoniales de mi Análisis de Caso Clínico con fines de difusión pública; además apruebo la reproducción de este Análisis clínico dentro de las regulaciones de la Universidad, siempre y cuando esta reproducción no suponga una ganancia económica y se realice respetando mis derechos de autora.

Ambato, Septiembre del 2016

LA AUTORA

……

Medina Rodríguez María Belén

APROBACIÓN DEL JURADO EXAMINADOR

Los miembros del Tribunal Examinador aprueban el Análisis de Caso Clínico, sobre el tema: “QUISTE FUSIFORME DE COLEDOCO Y COLECISTITIS AGUDA EN EL PUERPERIO TARDÍO”, elaborado por: Medina Rodríguez María Belén, estudiante de la Carrera de Medicina.

Ambato, Octubre del 2016

Para constancia firman:

…… …..……

1er Vocal 2do Vocal

…..……

PRESIDENTE

DEDICATORIA

Este trabajo quiero dedicar en primer lugar a Dios que siempre me ha bendecido en este arduo camino como estudiante y como fiel creyente de su Fe.

A mis padres Gonzalo y Anita quienes son mi fortaleza y ejemplo a seguir, ya que con su apoyo incondicional y amor infinito, han permitido que pueda cumplir con una de mis metas académicas**.**

A mis abuelitos, en especial a mi abuelita Magdalena Sánchez, quien siempre estuvo orgullosa de su nieta “la doctorita”, su apoyo fue muy importante durante toda mi vida, y ahora desde el cielo sigue siendo partícipe de mis logros académicos.

AGRADECIMIENTO

Agradezco a mi Dios por sus inmensas bendiciones que recibo cada día de mi vida.

A mis padres Gonzalo y Anita que los amo tanto por ser quienes siempre confiaron en mí y me brindaron palabras de aliento y consuelo en momentos difíciles.

A mi hermano Andrés, a mis abuelitos, a todos mis familiares y amigos, a quienes debo agradecer por su comprensión y preocupación durante toda mi vida estudiantil.

A mis docentes por compartir sus conocimientos para formarme como una gran profesional.

A mi Universidad Técnica de Ambato y Hospital General Puyo por ser los pilares fundamentales de formación académica.

A mi Tutor Dr. Jorge Chuchuca, por su tiempo y conocimientos impartidos para el desarrollo de este trabajo.

ÍNDICE

CONTENIDO

APROBACIÓN DEL TUTOR....ii

AUTORÍA DEL TRABAJO DE GRADO....iii

DERECHOS DEL AUTOR....iv

APROBACIÓN DEL JURADO EXAMINADOR....v

DEDICATORIA....vi

AGRADECIMIENTO....vii

ÍNDICE....viii

RESUMEN....x

SUMARY....xii

1. INTRODUCCIÓN....1

2 OBJETIVOS....2

2.1. OBJETIVO GENERAL:....2

2.2. OBJETIVOS ESPECÍFICOS:....2

3. RECOPILACIÓN Y DESCRIPCIÓN DE FUENTE DE INFORMACIÓN....3

4. DESARROLLO....4

4.1. PRESENTACIÓN DEL CASO CLÍNICO....4

4.2. DESCRIPCIÓN DE LOS FACTORES DE RIESGO....9

4.3. ANÁLISIS DE LOS FACTORES RELACIONADOS CON LOS SERVICIOS DE SALUD 13

5. ANÁLISIS DEL CASO CLÍNICO 15

5.1. DEFINICIÓN 15
5.2. EPIDEMIOLOGÍA 17
5.3. FISIOPATOLOGÍA 17
5.4. CLASIFICACIÓN: 20
5.5. MANIFESTACIONES CLÍNICAS 22
5.6. EXÁMENES COMPLEMENTARIOS 25
5.7. MANEJO 26
5.8. COMPLICACIONES 29

6. DESCRIPCIÓN DE PUNTOS CRÍTICOS 32

7. CARACTERIZACION DE LAS OPORTUNIDADES DE MEJORA 34

8. CONCLUSIONES 37

9. REFERENCIAS BIBLIOGRÁFICAS 38

9.1. REFERENCIAS BIBLIOGRÁFICAS- BASE DE DATOS U.T.A 42

10. ANEXO 1 44

11. ANEXO 2 46

UNIVERSIDAD TÉCNICA DE AMBATO

FACULTAD DE CIENCIAS DE LA SALUD

CARRERA DE MEDICINA

QUISTE FUSIFORME DE COLEDOCO Y COLECISTITIS AGUDA EN EL PUERPERIO TARDÍO

Autora: Medina Rodríguez María Belén

Tutor: Dr. Chuchuca Serrano Jorge Ricardo

Fecha: Septiembre de 2016

RESUMEN

El quiste del colédoco es una dilatación del árbol biliar extrahepático o intrahepático, es más común en mujeres, alrededor del 80% se diagnostican antes de los 10 años de edad y sólo 20% a 30% se diagnostican en la vida adulta. A nivel nacional no se ha publicado en la literatura médica casos y datos estadísticos de quiste de colédoco en el embarazo ni en el puerperio.

El siguiente caso se trata de una paciente de 20 años de edad, sin antecedentes patológicos de importancia, gestante, que acude al Centro de Salud presentando dolor

abdominal tipo cólico en epigastrio irradiado a hipocondrio derecho, náuseas más vómito por una sola ocasión, es transferida al Hospital General Puyo; se determina gestación de 28 semanas y posible colecistitis aguda.

Se realiza eco abdominal encontrándose dilatación de las vías biliares, vesícula de paredes finas con múltiples cálculos y colédoco de 12 milímetros. Se maneja con analgésicos, se decide alta médica con control en 24 horas, pero paciente no acude.

Paciente en su primer mes de puerperio, presenta cuadro recidivante de colecistitis aguda litiásica siendo resuelto mediante COLELAP. A los 7 días postquirúrgico se realiza colangio resonancia, y se determina quiste fusiforme de colédoco, con manejo expectante y controles posteriores.

El objetivo es identificar la eficacia y eficiencia de la atención médica y el manejo oportuno en el paciente con quiste fusiforme de colédoco.

Se concluye que la atención primaria de salud requiere mayor agilidad en los trámites administrativos e identificar a los pacientes de alto riesgo. Existe controversia entre el manejo de la colecistitis aguda y el quiste de colédoco durante el embarazo y puerperio, en el manejo inicial de forma conservadora versus el manejo quirúrgico.

PALABRAS CLAVES: QUISTE_ COLÉDOCO, COLECISTITIS, PUERPERIO

UNIVERSIDAD TÉCNICA DE AMBATO

FACULTAD DE CIENCIAS DE LA SALUD

CARRERA DE MEDICINA

CYST FUSIFORM CHOLEDOCHAL AND ACUTE CHOLECYSTITIS IN PUERPERIUM

Author: Medina Rodríguez María Belén

Tutor: Dr. Chuchuca Serrano Jorge Ricardo

Data: September 2016

SUMARY

The choledochal cyst is a dilation of the extrahepatic or intrahepatic biliary tree is more common in women, about 80% are diagnosed before 10 years of age and only 20% to 30% are diagnosed in adulthood. At the national level it has not been published in the medical literature cases and statistical data choledochal cyst in pregnancy or in the postpartum period.

The following case is a patient of 20 years old with no medical history of importance, gestating, who comes to health sub center presenting cramping abdominal in epigastric radiating to the right upper quadrant, nausea plus vomiting for one occasion, it is transferred to the General Hospital Puyo with gestation of 28 weeks and possible acute cholecystitis is determined.

The eco report dilatation of the bile ducts, gallbladder thin-walled with multiples tones and bile duct 12 mm. It is managed with analgesics, and new control in 24 hours, but the patient does not go.

Patient in its first month postpartum period, presents recurrent acute cholecystitis box being solved by COLELAP.

At 7 days post-surgery is performed resonance cholangiopancreatography and fusiform choledochal cyst with expectant management and controls is determined later.

The objective is to identify the effectiveness and efficiency of medical care and timely treatment in patients with fusiform choledochal cyst.

The conclusion is: Primary health care requires greater agility in administrative procedures and identify high-risk patients. There is controversy between the management of acute cholecystitis and choledochal cyst during pregnancy and postpartum period, with the initial management of conservative versus surgical management.

KEYWORDS: CHOLEDOCHAL_ CYST, CHOLECYSTITIS, PUERPERIUM

1. INTRODUCCIÓN

El quiste de colédoco (QC) es una malformación congénita rara o adquirida, y representa un complejo formado por la dilatación quística del árbol biliar generalmente asociado a un canal biliopancreático anómalo en ausencia de función esfinteriana, puede afectar la vía biliar principal intra y extrahepático e incluso al parénquima hepático.

El quiste del conducto colédoco fue descrito por primera vez por Vater en 1723 y reconocido como una entidad clínica por Todd en el año 1818 y Douglas en 1852.[1]

El diagnóstico de esta patología se realiza principalmente en infantes y niños, y se señala en la literatura mundial que aproximadamente el 20 a 30% de los casos se descubren en la edad adulta. [1]

Múltiples teorías sobre la etiología de los quistes biliares han sido formuladas. La mayor controversia concierne al origen congénito o adquirido de los quistes. Se propone una teoría en la que la desigualdad de la proliferación de las células epiteliales (del colédoco) en el estado o fase sólida de las primitivas vías biliares. Si la proliferación celular es más activa en la porción proximal que en la distal durante la fase de la oclusión epitelial, entonces en el momento de la canalización, la porción proximal será anormalmente dilatada y la porción distal será normal o en ocasiones estenótica.[2]

La tríada clínica se caracteriza por dolor abdominal, ictericia y masa palpable, sin embargo, solo un 20% de los pacientes afectados la desarrolla, la mayoría presenta alguno de los síntomas de forma aislada.[1]

Las complicaciones que se presentan son la litiasis vesicular, estenosis del conducto, colangitis ascendente, pancreatitis recurrente, ruptura del quiste con la formación secundaria de peritonitis biliar, cirrosis biliar, hipertensión portal o evolucionar a colangiocarcinoma.[1]

2 OBJETIVOS

2.1. OBJETIVO GENERAL:

Identificar la eficacia y eficiencia dela atención médica y el manejo en pacientes con Quiste fusiforme de colédoco.

2.2. OBJETIVOS ESPECÍFICOS:

2.2.1 Describir los exámenes complementarios de diagnóstico utilizados en el paciente con quiste fusiforme de colédoco.

2.2.2 Identificar si existen protocolos estandarizados sobre el manejo de quiste fusiforme de colédoco y colecistitis aguda litiásica en el embarazo y en el puerperio, que permita un mismo accionar por todos los profesionales de salud.

2.2.3 Determinar si cada nivel de salud realiza los manejos correspondientes en los pacientes que cursan con quiste fusiforme de colédoco y colecistitis aguda litiásica.

3. RECOPILACIÓN Y DESCRIPCIÓN DE FUENTE DE INFORMACIÓN

La realización del presente caso clínico, se realizó bajo la descripción de múltiples fuentes en la que cabe destacar, la recopilación y el análisis detallado de:

- Historia Clínica, en la que se destaca la revisión de documentos a través de la cual se obtuvieron la mayor parte de datos del caso clínico, desde el inicio de su sintomatología, tiempos de permanencia en las diferentes unidades y servicios hospitalarios, manejos clínicos, características de la atención, identificación de puntos críticos, así como sus oportunidades de mejora después de su egreso hospitalario.

- Guías de práctica clínica y artículos de revisión, ya que resumen y evalúan todas las evidencias relevantes con el objetivo de ayudar a los médicos a escoger la mejor estrategia del manejo posible para el tratamiento de un paciente individual, la información utilizada de la cual se obtuvieron definiciones, protocolos estandarizados, medidas terapéuticas y recomendaciones fueron obtenidos principalmente de una revisión de cirugía española y artículo de revisión de Colombia, ya que en nuestro país no existen guías clínicas propias acerca del manejo de abdomen agudo en la paciente gestante y en el periodo puerperal.

- Información directa a través de la aplicación de entrevista al paciente, con el objetivo de determinar las oportunidades de mejora después de su egreso, en la que se obtuvo información acerca de su cumplimiento farmacológico y cambios en su estilo de vida, así como sus posibilidades de mejora.

4. DESARROLLO

4.1. PRESENTACIÓN DEL CASO CLÍNICO

Datos de filiación:

Paciente femenina de 20 años de edad, ecuatoriana, nacida en Guaranda y residente en el Puyo, casada, indígena, de instrucción secundaria incompleta, ocupación quehaceres domésticos, diestra, religión católica, grupo sanguíneo desconoce.

Antecedentes patológicos:

- **Antecedentes patológicos personales:** colecistitis aguda calculosa diagnosticada el 05/12/2015
- **Antecedentes quirúrgicos:** No refiere
- **Antecedentes patológicos familiares:** No refiere
- **Alergias:** No refiere

Hábitos:

- Alimenticio: 3-4 veces /día
- Miccional: 4-5 veces/día
- Defecatorio: 3-4 veces/ semana
- Alcohol: no refiere
- Cigarrillo: no refiere
- Drogas: no refiere
- Sueño: 6-9 horas/día

Antecedentes gineco- obstétricos:

- Telarquia: 12 años; Menarquia: 13 años

- Periodos menstruales: ciclos regulares cada 30 días de 5 días con flujo normal.
- Dismenorrea: no
- Inicio de la vida sexual activa: 15 años
- Número de parejas sexuales: 1
- Enfermedades de transmisión sexual: no refiere
- Planificación Familiar: Ninguna
- Pap test: No refiere
- Colposcopía: No refiere
- Mamografía: No refiere
- Gestas: 3, Partos: 2, Abortos: 1 Cesáreas: 0 HV: 2 HM: 1
- Primera gesta hace 4 años, parto domiciliario.
- Segunda gesta: aborto hace 3 años.
- Tercera gesta: hace 6 meses, parto domiciliario con retención placentaria, hospitalizada por 3 días, no complicaciones.
- Fecha de última menstruación: 28 de mayo del 2015
- Controles: 2 , Ecos: 1

Condiciones socioeconómicas

- Paciente habita en casa propia en zona urbana, casa de bloque con 2 habitaciones, cocina, sala, baño, cuenta con los servicios básicos de luz y agua, vive con su esposo e hijo, se dedica a los quehaceres domésticos. Paciente con ingresos económicos básicos por parte de su cónyuge.

Motivo de consulta:

- Dolor abdominal
- Náuseas

Enfermedad actual:

Paciente refiere que el 05/12/2015 presenta dolor abdominal tipo cólico de moderada a gran intensidad a nivel de epigastrio que se irradia a hipocondrio derecho, teniendo como causa aparente ingesta de alimentos grasos, el cuadro se acompaña de náuseas que llegan al vómito por una sola ocasión de contenido alimentario, por lo que acude

a centro de salud de su localidad y es transferida al servicio de Emergencia del Hospital General Puyo.

La paciente es valorada, encontrándose un abdomen gestante de feto único vivo, con fondo uterino de 23 centímetros, frecuencia cardiaca fetal de 148 latidos por minuto, abdomen no doloroso a la palpación, Murphy negativo, cuello uterino cerrado, se solicitan exámenes complementarios en donde se reporta biometría hemática y perfil hepático con valores normales, en el eco abdominal se evidencia dilatación de las vías biliares intra y extrahepáticas, vesícula de paredes finas con múltiples cálculos y colédoco de 12 milímetros, (Ver anexo 1) por lo que la paciente es diagnosticada de colecistitis aguda litiásica más embarazo de 28 semanas de gestación por fecha de última menstruación, y se decide mantener analgésicos y control por consulta externa del servicio de Cirugía en 24 horas, pero paciente no acude.

Posteriormente, después de tres meses de haber acudido a hospital, la paciente en su primer mes postparto séptico domiciliario, el 06/04/2016 como fecha real y aparente presenta dolor abdominal de gran intensidad a nivel de hipocondrio derecho con irradiación a región lumbar, que se acompaña de alza térmica no cuantificada, hiporexia y náuseas que no llegan al vómito, por lo que acude a facultativo particular quien prescribe analgésicos y antibióticos, pero cuadro clínico no cede por lo que acude a Emergencia del Hospital General Puyo, donde es valorada y se decide su ingreso al servicio de Cirugía.

Revisión de aparatos y sistemas:

Aparato Respiratorio: Sin Patología Aparente

Aparato Circulatorio: Sin Patología Aparente

Aparato Digestivo: Referido en la enfermedad actual

Aparato Genito-Urinario: Sin Patología Aparente

Sistema Endocrino: Sin Patología Aparente

Sistema Nervioso: Sin Patología Aparente

Aparato Locomotor: Sin patología aparente

Examen Físico:

Signos vitales

TA: 120/70 mmHg

FC: 80 LPM

FR: 18 RPM

Sat O2 98% AA

T° 36,0°C

Peso: 49,5 Kg

Talla: 1.45 m

IMC: 23,54 Kg/m^2 (IMC normal)

Paciente consciente, orientada, hidratada, afebril.

- **Cabeza**: normocefálica, cabello de implantación normal, color negro.
- **Ojos**: pupilas isocóricas, normoreactivas a luz y acomodación.
- **Fosas nasales**: permeables.
- **Boca**: mucosas orales húmedas, orofaringe no congestiva, piezas dentales en regular estado.
- **Oídos**: CAE permeable.
- **Cuello**: movilidad conservada, no adenopatías, no ingurgitación yugular, tiroides no palpable.
- **Tórax**: expansibilidad conservada.
- **Mamas**: suaves, secretantes, no masas.
- **Corazón**: ruidos rítmicos en 2 tonos, normofonéticos, no soplos.
- **Pulmones**: MV conservado no se ausculta ruidos sobreañadidos.
- **Abdomen**: levemente distendido, suave, depresible, dolorosa a la palpación en hipocondrio derecho, Murphy positivo, ruidos hidroaéreos presentes
- **Extremidades**: tono y fuerza muscular conservada, no edemas.
- **Neurológico**: consciente, orientada en las tres esferas, Glasgow 15/15.

La paciente es diagnosticada de colelitiasis más colecistitis aguda.

Se inicia hidratación basal con Lactato Ringer 1000 mililitros a 100 ml/hora, antibioticoterapia (ampicilina + sulbactam 1,5 gr cada 6 horas) y analgesia (ketorolaco 30 mg cada 8 horas y tramal 50 mg cada 12 horas) por vía intravenosa, se realizan exámenes complementarios (Ver anexo 2) y se programa realizar COLELAP el 07/04/2016.

Dentro de los hallazgos quirúrgicos se encuentra plastrón vesicular formado por epiplón, vesícula biliar, hígado, estómago y colon, además, vía biliar traccionada hacia vesícula con adherencias Zhulke tipo II, Calot de difícil disección, vesícula biliar de paredes gruesas con líquido biliopurulento y con varios litos en su interior, cálculo enclavado en conducto cístico, conducto cístico ancho y corto, absceso retro vesicular de aproximadamente 10 cc, y arteria cística anterior.

Paciente post COLELAP, en su segundo día de hospitalización presenta picos febriles de 38,0°C y dolor a nivel de epigastrio que se irradia a hipocondrio derecho, Murphy negativo, por lo que se realiza eco abdominal en donde reporta dilatación de la vía biliar intra y extrahepática más colección en lecho quirúrgico vesicular, (ver anexo 2) por lo que se realiza TAC simple y contrastada, en donde por hallazgo casual revela imágenes de derrame pleural bilateral de poca cantidad, paciente es tratada simultáneamente por el servicio de Medicina Interna, posteriormente paciente evoluciona favorablemente, desapareciendo sintomatología abdominal, por lo que es dada de alta y con control en 7 días con rastreo de colangioresonancia,

Posteriormente la paciente acude a control médico con resultados, en donde se aprecia dilatación fusiforme de colédoco con un eje transverso mayor a 12mm y formación quística, sin embargo la paciente no refiere sintomatología, por lo que el médico tratante decide un manejo expectante, con controles ecográficos cada 3 meses hasta programar la resolución quirúrgica definitiva.

4.2. DESCRIPCIÓN DE LOS FACTORES DE RIESGO

Un factor de riesgo es cualquier rasgo, característica o exposición de un individuo que aumente su probabilidad de sufrir una enfermedad o lesión. [3]

COLECISTITIS AGUDA

La colelitiasis, el principal factor de riesgo para desarrollar colecistitis, tiene una mayor prevalencia entre las personas de origen escandinavo, los indios y la población hispana, mientras que la colelitiasis es menos común entre las personas de África subsahariana y parte de Asia.[4]

Clásicamente, se han resumido los factores de riesgo para el desarrollo de colelitiasis con la nemotecnia en inglés de las cuatro F: female (sexo femenino), fat (obesidad), fertile (partos múltiples) y forty (cuarta década de la vida), características que en su mayoría se relacionan con niveles altos de progesterona y la subsecuente alteración en la motilidad de la vesícula y la vía biliar. Se ha demostrado que las mujeres son dos veces más propensas a padecer colelitiasis y que cierto grado de obesidad (IMC mayor de 34 kg/m2 en hombres y de 38 kg/m2 en mujeres) otorga un riesgo significativo para el desarrollo de colelitiasis. Otras entidades se han asociado a la formación de cálculos biliares, tales como el uso de los siguientes medicamentos: fibratos, tiacidas, ceftriaxona en niños, ocreótido por largos periodos y la terapia de remplazo hormonal. Con menor frecuencia, las neoplasias, los parásitos y los pólipos son etiología de la obstrucción prolongada del drenaje de la vesícula biliar, bien sea en su cuello o el conducto cístico, al favorecer la formación de cálculos biliares.

El hecho de que la litiasis vesicular sea más frecuente en mujeres en edad reproductiva sugiere que existe a más del aumento de la producción de hormonas, la elevación del colesterol sanguíneo.[5,6]

Los pacientes con sospecha diagnóstica de colecistitis y colelitiasis se resumen con los siguientes factores de riesgo:

- Edad: más frecuente a partir de los 40 años, cerca del 20% de los adultos a partir de esa edad, y del 30% en mayores de 70 años.
- Género femenino
- Obesidad
- Embarazo, sobretodo formación de cálculos de colesterol, normalmente son de formas asintomáticas de litiasis biliar tanto el barro biliar como los cálculos menores a 10 mm que desaparecen después del parto.
- Anticonceptivos orales y terapia hormonal sustitutiva con estrógenos, en este caso con mayor riesgo en mujeres menores de 40 años y en aquellas que reciben 50 microgramos de estrógenos
- Fármacos como los fibratos y la ceftriaxona
- Antecedentes familiares de litiasis biliar
- Pérdida rápida de peso
- Nutrición parenteral
- Diabetes mellitus
- Cirrosis hepática
- Enfermedades del íleon
- Enfermedad de Crohn
- Dislipidemia
- Enfermedades hepáticas y metabólicas[4]

QUISTE DE COLÉDOCO

El quiste de colédoco se observa en niños y adultos, predominantemente en mujeres, con una relación de 4:1 en comparación con los hombres [6]. En la literatura médica, hay una gran abundancia de publicaciones procedentes de los países orientales, lo que probablemente refleja una mayor prevalencia en dicha área geográfica, siendo Japón donde ocurren cerca de dos tercios de todos los casos. La edad media de presentación es entre los 20 y los 30 años. [7,8]

Con referencia a la paciente de este caso clínico, presenta múltiples factores de riesgo que en la mayoría son factores de riesgo no modificables pues hacen referencia a pertenecer al género femenino, adulta en edad reproductiva y multípara.

Dentro de los factores de riesgo con relación a nivel ambiental-poblacional, de acuerdo a lo que indica la literatura, la paciente pertenece a la población hispana, considerada como población de riesgo.

Con relación a factores de riesgo modificables, encontramos a la paciente en estado de gestación, lo que predispone a la formación de litos de colesterol, y el consumo de dieta hipercalórica.

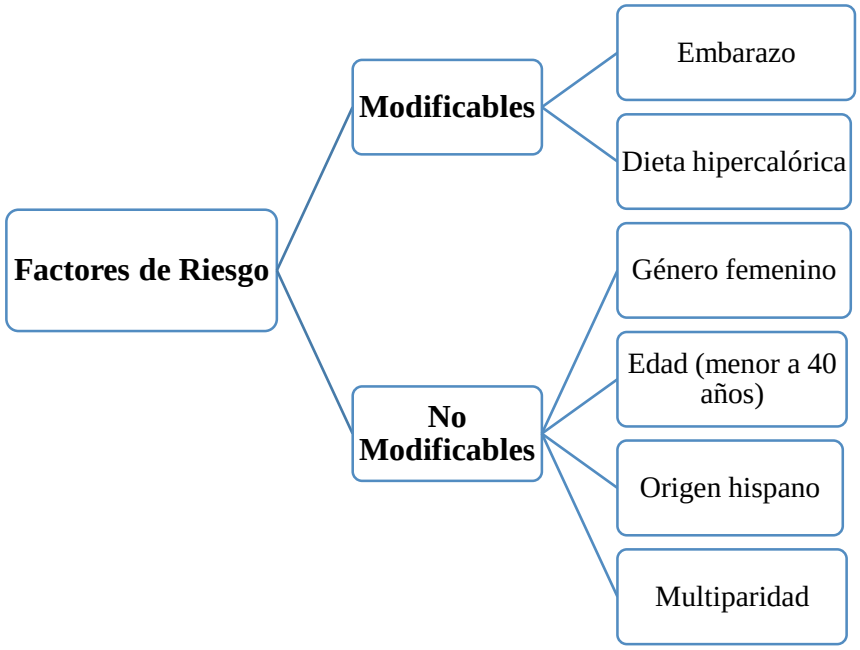

Tabla No. 1 FACTORES DE RIESGO PARA COLECISTITIS AGUDA EN LA PACIENTE EN ESTUDIO

OTROS FACTORES DE RIESGO

Durante la entrevista realizada a la paciente se pudo identificar los siguientes factores de riesgo:

- Socio-Cultural: la paciente pertenece a la nacionalidad indígena, en donde confía en las creencias y procederes ancestrales, opiniones de sus familiares y comunidad, por lo que ante una enfermedad, la paciente se atemoriza seguir un tratamiento médico y más si es de tipo quirúrgico.

- La despreocupación propia de la paciente al no acudir a controles de rutina.

4.3. ANÁLISIS DE LOS FACTORES RELACIONADOS CON LOS SERVICIOS DE SALUD

4.3.1. Acceso a la atención médica: la paciente acude a Centro de Salud de su localidad sin inconvenientes, teniendo como beneficio la ubicación de su domicilio dentro de la ciudad, pero tuvo problemas en la atención pre hospitalaria, en cuanto a la falta de ambulancias disponibles a nivel de la provincia de Pastaza para el traslado de la paciente a un Segundo nivel de Salud.

4.3.2. Oportunidades de atención: la atención brindada en el nivel primario de Salud Pública ha sido eficiente, a pesar del desconocimiento de la paciente de que es posible presentar alguna patología de origen no obstétrico, acudió de forma inmediata al Centro de Salud de su localidad al presentar sintomatología, siendo atendida sin inconvenientes, lo cual permitió remitir a la paciente a un segundo nivel de Salud. En este nivel de Salud, se produjo un retraso en la atención de ingreso (triaje) en emergencia, debido a la demanda de pacientes, por lo que la paciente tuvo que esperar un tiempo considerable, hasta su valoración respectiva y ser considerada como paciente de riesgo.

4.3.3. Características de la atención: la paciente obtuvo atención de calidad en los dos niveles de Salud, a pesar del retraso en el ingreso al segundo nivel, pudo hacer uso de su derecho a la salud gratuita, y de manera coordinada fue evaluada por los servicios de emergencia, ginecología y Cirugía General para el control y la resolución de su caso.

4.3.4. Oportunidades remisión: Fue transferida al segundo nivel de atención para un diagnóstico y tratamiento definitivo, siendo su referencia adecuada y oportuna.

4.3.5. Trámites Administrativos: La mayoría de los exámenes complementarios fueron realizados dentro de la institución de salud pública, pero se tuvo que solicitar y tramitar por la Red, un examen imagenológico importante para el diagnóstico, realizado sin inconvenientes.

5. ANÁLISIS DEL CASO CLÍNICO

5.1. DEFINICION

COLECISTITIS AGUDA

La colecistitis aguda es la inflamación aguda de la vesícula biliar causada principalmente por cálculos, aunque también puede ser de causa alitiásica, que se presenta en pacientes en estado crítico por trauma mayor y otras causas, en pacientes sometidos a prolongados regímenes de nutrición parenteral total prolongada, en algunos casos de quimioterapia por vía de la arteria hepática y en otras condiciones clínicas poco frecuentes. [9]

La colecistitis calculosa aguda es el proceso inflamatorio que se produce como consecuencia de la obstrucción del flujo de salida de la vesícula biliar, generalmente asociado a la presencia de cálculos, que conlleva a distensión y proliferación bacteriana. [5]

Las adaptaciones fisiológicas durante el embarazo pueden alterar la respuesta de la mujer ante una enfermedad intrabdominal, lo que hace el diagnóstico más difícil. Se conoce que en el transcurso del embarazo, la formación de bilis y la función de la vesícula biliar sufren cambios que predisponen a la aparición de colelitiasis. [10,27]

QUISTE DE COLÉDOCO

Las lesiones quísticas de vías biliares, constituyen una entidad, que rara vez se observa o diagnostica en el adulto, y pocas veces se ha diagnosticado durante la gestación o el puerperio. [11, 22]

El quiste del colédoco es una dilatación congénita o combinada del árbol biliar extrahepático o intrahepático. [6]

El árbol biliar tiene su origen embriológico como un cordón de células proliferativas del endodermo, del intestino anterior, en la unión con el saco de Volk. Se ha postulado que el aumento en la proliferación de células en el segmento superior del colédoco, produce que al canalizarse este durante su desarrollo embrionario, se forme un ducto ensanchado, en comparación con el segmento inferior, resultando en debilidad de la pared del segmento ductal superior, y una estenosis relativa del segmento inferior. La debilidad del segmento superior produciría una dilatación progresiva, secundaria a cualquier incremento en la presión ductal. Esta debilidad de la pared se ha llamado estado de protodilatación y llevaría a la formación de un quiste de colédoco cuando la presión intraluminal se eleve. Sin embargo, esto no explicaría la localización distal de algunos quistes de colédoco. La teoría formulada por Babbitt en 1969 es la más comúnmente aceptada. Se basa en que hay una anomalía de la unión biliopancreática, consistente en la formación de un largo conducto común en ese nivel. Esta configuración permite el reflujo del jugo pancreático hacia la vía biliar, con la consecuencia de inflamación, denudación epitelial, adelgazamiento de la pared ductal y evolución hacia la formación quística.

Algunos autores sugieren que las anormalidades de la unión biliopancreática solo serían responsables de los quistes tipo I y IV. En otros casos se ha invocado la existencia de factores hereditarios, infecciones por virus, o la reducción de las células ganglionares en la pared de la vía biliar, aunque ninguna de estas hipótesis ha podido ser demostrada. [12]

5.2. EPIDEMIOLOGÍA

La incidencia de abdomen agudo durante el embarazo es de una por cada 500-635 embarazadas; la apendicitis aguda y la enfermedad biliar complicada son las 2 urgencias quirúrgicas más frecuentes. [13]

El embarazo es uno de los estados clínicos que demanda mayor atención en cualquier hospital. La colelitiasis, es una de las patologías que se presentan más frecuentemente dentro de la práctica de la cirugía general, siendo mayor la prevalencia en las mujeres.

Las alteraciones fisiológicas propias del embarazo presentan factores condicionantes para desencadenar un problema de colelitiasis, que en muchas ocasiones provocan un ataque agudo de la enfermedad; lo que condiciona una cirugía, previo al término del embarazo. El porcentaje de pacientes que durante el embarazo requieren intervención quirúrgica es de entre 1 y 2 %. Después de la apendicitis, la enfermedad de las vías biliares es la segunda causa más común de abdomen agudo en pacientes obstétricas. [21]

Aunque es comúnmente aceptado que cualquier embarazada con una dolencia quirúrgica que no afecte al bienestar materno-fetal debería posponer la cirugía hasta la finalización de dicho embarazo, alrededor del 1% de las gestantes requerirá una intervención quirúrgica no obstétrica. [13]

Los quistes de colédoco se presentan más frecuentemente en individuos jóvenes y de sexo femenino, con mayor prevalencia en el este de Asia. Aunque se considera una patología benigna, se asocia a malignización, colangitis, pancreatitis y colelitiasis. [14]

5.3. FISIOPATOLOGÍA

La obstrucción del canal cístico por un cálculo impactado en la bolsa de Hartmann o la erosión y el edema de la mucosa del cístico causado por el paso de un cálculo son los fenómenos fundamentales que dan lugar a una colecistitis aguda. La obstrucción

del canal cístico resulta en distensión de la vesícula, la cual provoca interferencia con la irrigación sanguínea y el drenaje linfático, e infección secundaria.[9]

La colecistitis calculosa aguda se inicia con la obstrucción del drenaje vesicular secundario a la incrustación de un cálculo en la fosa de Hartmann o en el conducto cístico. Dicha obstrucción puede ser parcial y de corta duración, y manifestarse tan sólo como un cólico biliar. Si la obstrucción es completa y continua, se produce un aumento en la presión dentro de la luz, desencadenado por el incremento del volumen de bilis y secreciones vesiculares. El músculo liso de la vesícula se contrae con el objetivo de expulsar el cálculo, lo que genera distensión vesicular y episodios de dolor. El aumento de la presión dentro de la luz y el trauma generado por los cálculos sobre el epitelio vesicular, en el contexto de una bilis litogénica, conllevan la liberación de prostaglandinas I2 y E2, lo cual favorece aún más el proceso inflamatorio. Como consecuencia del proceso inflamatorio, las paredes de la vesícula biliar se engrosan y se tornan edematosas, y ocluyen inicialmente el flujo venoso; en los casos más graves, hay obstrucción del flujo arterial que lleva a isquemia y necrosis de la pared. En condiciones normales, la bilis es aséptica por su constante flujo y por la presencia de IgA. Sin embargo, la éstasis biliar secundaria a la obstrucción causada por los cálculos provee el medio ambiente ideal para el crecimiento bacteriano de probable origen intestinal, como bacilos Gram negativos (Escherichia coli, Klebsiella pneumoniae y Enterobacterspp.), anaerobios (Bacteroidesfragilis, Clostridiumspp., Fusobacteriumspp.) y cocos Gram positivos (Enterococcusspp.) y Streptococcus faecalis. [5]

Existen cambios fisiológicos y hormonales durante el embarazo que contribuyen al desarrollo de la patología biliar:

La Progesterona es un relajante del músculo liso e inhibe la colecistoquinina, que va a ocasionar: aumento del volumen de bilis residual dentro de la vesícula y disminución de la contracción de la vesícula biliar

El estrógeno contribuye a la sobresaturación de colesterol del líquido biliar, por esto tiene un efecto litogénico. También ocurre que el crecimiento del útero, aumenta la presión intrínseca e interfiere con la adecuada circulación y drenaje vesicular. [20]

La etiología exacta del quiste de colédoco se desconoce, aunque se ha reportado una unión anómala del conducto pancreaticobiliar, donde la unión del conducto biliar común con el pancreático ocurre fuera del duodeno, permitiendo así reflujo de jugo pancreático hacia el árbol biliar. De 80 a 96% de los quistes de colédoco se encuentran asociados a la unión anómala del conducto pancreatobiliar. Otras hipótesis sobre la fisiopatología incluyen pared débil del conducto biliar, presión intraluminal incrementada, inervación autónoma anómala, disfunción del esfínter de Oddi y obstrucción distal del conducto biliar común. [14]

La teoría formulada por Babbitt en 1969 es la más popular. Se basa en la presencia de una anomalía en la unión bilio-pancreática, que consiste en la formación de un conducto largo común a ese nivel, el cual permite el reflujo del jugo pancreático hacia la vía biliar y la activación de las enzimas pancreáticas. A su vez, esto produce inflamación, denudación epitelial, adelgazamiento de la pared del conducto y evoluciona hacia la formación quística, con mayores presiones en el conducto pancreático que pueden seguir dilatando las paredes de la vía biliar afectada. [8,22]

A favor de esto, muchos estudios han demostrado que el nivel de amilasa en la bilis es mayor en los pacientes con quiste de colédoco, cuando se comparan con pacientes sanos. Además, los mayores niveles de amilasa se asocian significativamente con una menor edad de aparición de los síntomas y mayor grado de displasia. La amilasa puede ser un marcador para el reflujo pancreático, pero es más probable que otras enzimas sean las causantes del daño epitelial, por lo que se han cuantificado el tripsinógeno y la fosfolipasa A2 en la bilis, cuyos niveles también se han encontrado elevados. Se ha planteado que la enterocinasa del epitelio biliar alterado convierte el tripsinógeno en tripsina, la cual tiene efecto de irritante digestivo y activa la fosfolipasa A2; esta enzima activada hidroliza la lecitina y la convierte en liso-lecitina, que produce inflamación y ruptura de la pared biliar. [15] Sin embargo, se sabe que muchos pacientes con Quistes del Colédoco no poseen un canal biliopancreático común alargado, por lo que se ha intentado formular otras teorías para explicar su formación.[8]

Actualmente la teoría más aceptada es la génesis del quiste de colédoco, es la del reflujo de enzimas pancreático biliares dentro del conducto biliar común debido a una desembocadura anómala del conducto biliar dentro del conducto pancreático, que conlleva a una inflamación, fibrosis y dilatación del colédoco. [15]

5.4. CLASIFICACIÓN:

De acuerdo a la etiología la colecistitis aguda puede clasificarse en:

Tabla 2. Clasificación etiológica de la colecistitis aguda	
LITIÁSICA	Presencia de cálculo que ocluye la salida de bilis
NO LITIÁSICA	Infecciosa: -En el curso de una sepsis generalizada -En la fiebre tifoidea -Debido a gangrena por gérmenes anaerobios
	Química
	Mecánica
	Tumoral
	Vascular
	Parasitaria

(16)

El quiste de colédoco es una patología rara descrita por primera vez en 1852 por Douglas. Alonzo Lcj y col. describió la primera clasificación de los quistes de colédoco basados en su morfología, actualmente existen otras clasificaciones en base

a los hallazgos colangiográficos. La más aceptada es la descrita por Todani y col. que se clasifica 5 tipos:

TABLA 3

TIPO DE QUISTE	**%** **(frecuencia)**	**DESCRIPCIÓN**
Tipo I **Dilatación del conducto biliar común**(quistes que se limitan a las vías biliares extrahepáticas.)	78%	Aparecen como lesiones anecoicas comunicadas con el tracto biliar. Pueden asociarse con dilatación leve de los conductos intrahepáticos secundaria a estasis biliar. Variedades: A) Quístico B) Focal C) Fusiforme
Tipo II **Dilatación diverticular del conducto biliar común**	2%	Los quistes tipo II son divertículos originados del Conducto biliar común. Se observan como quistes anecoicos yuxtapuestos al CBC con una vesícula biliar y conducto hepático común normales.
Tipo III **Coledococéle**	1,4%	El QC tipo III o coledococele se presenta intraduodenal, en la unión pancreaticobiliar.
Tipo IV **Dilatación biliar intra y extra hepática**	18,9-20%	Los QC tipo IV pueden afectar conductos intra- y extrahepáticos. **Tipo a:** Múltiples quistes en los conductos biliares intrahepáticos y extrahepáticos. **Tipo b:** Múltiples quistes localizados únicamente en la vía biliar

		extrahepática
Tipo V **Dilatación solo del árbol biliar intrahepático**	<1%	El QC tipo V o "enfermedad de Caroli" presenta dilatación fusiforme o sacularintrahepática sin componente extrahepático.

(12,14, 15,22,23)

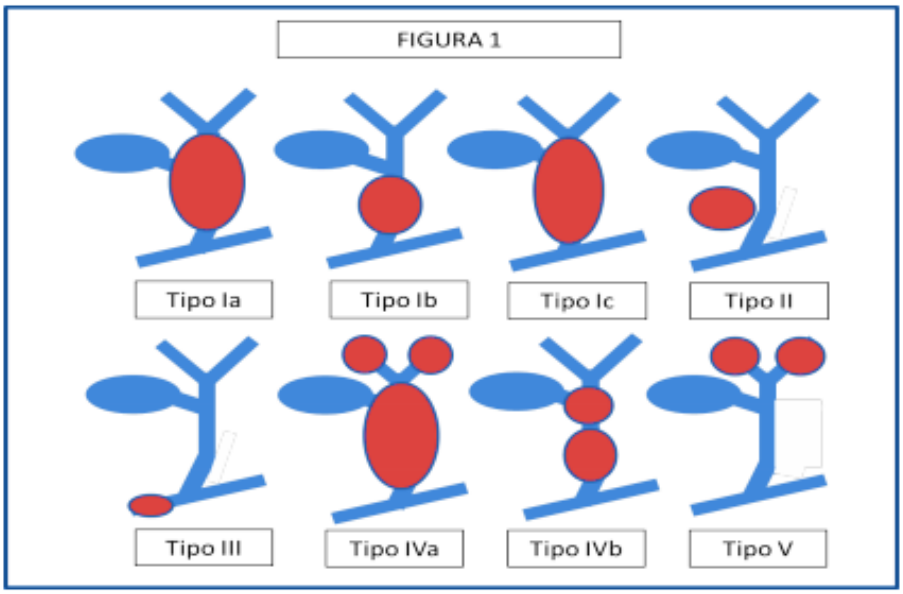

FIGURA 1. *Clasificación de Todani*

(9)

5.5. MANIFESTACIONES CLÍNICAS

La gestación produce variaciones anatómicas y fisiológicas en el organismo de la mujer, y origina manifestaciones clínicas atípicas de cuadros de abdomen agudo. A medida que avanza el periodo gestacional, el útero aumenta de tamaño: se considera intra abdominal en la duodécima semana y umbilical en la vigésima. Consecuentemente, provoca la modificación de la distribución habitual de los órganos intra abdominales que lo rodean. El útero en expansión dificulta la localización del dolor y podría enmascarar su intensidad. (13)

El cuadro clínico de la colecistitis aguda es bastante característico en un adulto promedio: dolor abdominal en la región del hipocondrio derecho y/o el epigastrio, que puede ser del tipo de cólico intenso que no cede fácilmente con terapia analgésica y que puede referirse a la región escapular derecha, náusea y vómito (en 60-70%), fiebre (38°-38,5°C) y, en algunos casos, alrededor del 10%, ictericia. Más de dos terceras partes de los pacientes refieren cólico biliar previo. La palpación del abdomen revela dolor en la región subcostal derecha, donde se puede palpar una masa dolorosa que corresponde a la vesícula inflamada y distendida, más o menos en la mitad de los pacientes, según el grado de obesidad y la ubicación de la vesícula en profundidad en el lecho hepático. El signo de Murphy, que es el intenso dolor que causa la palpación sobre el hipocondrio derecho, es patonogmónico, aunque no siempre se halla presente. [9]

El hecho de que la litiasis vesicular sea más frecuente en mujeres en edad reproductiva sugiere que existe una relación entre el aumento de la producción de hormonas, y la elevación del colesterol sanguíneo. La colecistitis aguda se diagnostica en base a los signos y síntomas de inflamación de la vesícula biliar, y se diferencia del cólico biliar por el dolor constante en el hipocondrio y el signo de Murphy. Los pacientes con colecistitis aguda pueden tener antecedentes de ataques de cólicos biliares o pueden haber estado asintomáticos hasta el episodio actual. En la mayor parte de los pacientes a medida que pasan las horas o los días se añade en forma progresiva una infección bacteriana que puede desarrollar septicemia con incremento en la morbilidad y mortalidad. Aquellos con colecistitis aguda grave pueden tener una leve ictericia (concentración de bilirrubina directa mayor a 1,2 mgr.%) causada por absorción de bilis por la mucosa erosionada de la vesícula, inflamación o edema alrededor del tracto biliar y presión directa sobre el mismo por la vesícula distendida. [20]

En cuanto a la presentación clínica de los quistes de colédoco varía de acuerdo con la edad del paciente.

La triada clásica de ictericia, dolor, y masa abdominal se encuentra más frecuentemente en niños, en comparación con los adultos (85% versus 25%, respectivamente). En los adultos los síntomas son más inespecíficos; la sintomatología predominante es el dolor abdominal y la ictericia, por lo que el diagnóstico requiere un alto grado de sospecha. También se puede presentar fiebre, escalofríos, pancreatitis, colelitiasis, pérdida de peso, prurito, náuseas, vómitos y sangrado digestivo. La presencia de alguna enfermedad hepatobiliar secundaria es frecuente en adultos con quiste de colédoco, se ha descrito hasta en el 80% de los pacientes, y puede dificultar el diagnóstico. Entre ellas se han descrito: colecistitis, colangitis, estenosis biliar, coledocolitiasis, pancreatitis aguda recurrente. [12]

El diagnóstico de quiste de colédoco durante la gestación o puerperio es raro. En la literatura se pueden encontrar los reportes de pocos casos diagnosticados en la gestación y en el puerperio. Entre los casos diagnosticados en la gestación, de un total de 21 pacientes identificadas en la literatura, trece se han presentado en el segundo trimestre y ocho en el tercero, y la mayoría han sido pacientes nulíparas, el 75% de las pacientes manifiestan dolor abdominal, 50% ictericia, y 50% náuseas o vómitos.

La mayoría de los casos reportados han sido quistes de gran tamaño, entre 5x5cm y 20x20cm. El tipo Todani I ha estado presente en 82% de los casos. Una paciente tuvo desprendimiento de placenta, una tuvo preeclampsia, y dos tuvieron amenaza de parto prematuro. 14% de los casos terminaron con la pérdida del producto, 43% en parto por cesárea, y 43% en parto vaginal. Los abortos ocurrieron en pacientes con peritonitis biliar, colangitis, y sepsis postoperatoria. [22]

5.6. EXÁMENES COMPLEMENTARIOS

COLECISTITIS AGUDA

La ecografía es el mejor método complementario de diagnóstico en pacientes embarazadas con sospecha de colecistitis aguda. Los sonogramas típicamente muestran líquido alrededor de la vesícula, vesícula distendida, paredes edematosas y cálculos. El signo de Murphy puede ser obtenido durante el examen de ultrasonido presionando debajo del reborde costal con el transductor. No es un procedimiento invasivo y no daña ni a la madre ni al producto. [20]

En cambio las radiografías directas de abdomen pueden mostrar cálculos radio-opacos en alrededor de solamente el 10% de los casos de colecistitis aguda. Sin embargo no es recomendable en embarazadas por tratarse de un procedimiento muy perjudicial para el producto.[20]

QUISTE DE COLÉDOCO

El diagnóstico de quiste de colédoco durante el embarazo es de igual forma difícil, ya que requiere de su sospecha diagnóstica y auxiliares de diagnóstico. El más común es el ultrasonido, sin embargo, es difícil durante el embarazo por la distorsión de la anatomía normal del abdomen y por el útero grávido. Pueden realizarse estudios con radiación ionizante o contrastada, tales como la tomografía computada o la colangiopancreatografía retrógrada endoscópica, pero con extrema precaución. [17]

La colangiografía (percutánea, endoscópica o nuclear) demuestra el tipo de quiste, el compromiso intra o extrahepático y la anormalidad de la unión biliopancreática. La imagen por resonancia magnética puede proveer una adecuada visualización y relaciones entre el quiste de colédoco (tamaño y extensión) y el árbol biliar; sin

embargo, tiene limitaciones para diagnosticar quistes o anormalidades ductales pequeñas. [17, 18, 28]

En el caso de que se sospeche un quiste de colédoco en el ultrasonido, pero no exista certeza diagnóstica, en la actualidad se implementó lacolangiogammagrama con 99mTc-HIDA (ácido iminodiacético hepatobiliar) que puede proporcionar datos más específicos. Consiste en la captación del fármaco en el sitio del quiste seguido de un llenado y un retraso en el vaciamiento del mismo. Este estudio posee sensibilidades desde 100% para los quistes tipo I hasta 67% para el tipo IV. La gammagrafía con 99mTc-HIDA presenta menor sensibilidad para los quistes intrahepáticos. Sin embargo, puede ser de gran utilidad para distinguir entre un quiste de colédoco y atresia del árbol biliar, a excepción de las pacientes gestantes. [23]

5.7. MANEJO

COLECISTITIS AGUDA

En la mayoría de las pacientes con colecistitis aguda se inicia un tratamiento de primera línea de manejo conservador con la intención de que el cálculo se desimpacte y vuelva hacia el fondo de la vesícula, lo que permite el vaciamiento del contenido y la descompresión. Si el cálculo no se desimpacta pueden producirse complicaciones. Desde el comienzo se deben tomar medidas para poner en reposo a la paciente y la vesícula, lo que permitirá el retroceso del proceso inflamatorio. Debe suspenderse la vía oral, rehidratación con fluidos intravenosos y proporcionar analgesia adecuada, inclusive oxigenoterapia si fuera necesario. La indometacina (25 mg 3 veces al día) puede revertir la inflamación de la vesícula y la disfunción contráctil que se ve en las primeras etapas (primeras 24 horas) de la colecistitis.

Debido al riesgo de infección sobreañadida, se debería comenzar con antibióticos intravenosos empíricamente si la paciente tiene signos sistémicos o no presenta

mejoría después de 6 a 8 horas. Puede usarse una cefalosporina de segunda, tercera o cuarta generación y en su caso asociada con Metronidazol. El uso de medicamentos llámense antiespasmódicos, analgésicos, y antibióticos debe ser lo más razonable posible, para proteger al producto, inclusive coadyuvados con el uso de progestágenos. [20,25]

La colecistectomía laparoscópica para la colecistitis aguda dentro de las 24 h tras el ingreso hospitalario es un procedimiento seguro y debe ser el tratamiento de elección para los pacientes ASA I-III. En pacientes críticamente enfermos, la intervención debe ser determinada por un estrecho consentimiento interdisciplinario basado en las comorbilidades individuales del paciente. [19,26]

Numerosos autores en los últimos años han debatido la estrategia terapéutica del manejo conservador inicial, ya que se ha informado de una mayor incidencia de parto prematuro en pacientes con enfermedad biliar recurrente tratadas de forma conservadora, en comparación con las que son colecistectomizadas. También se ha asociado a un mayor número de visitas a Urgencias e ingresos hospitalarios. Además, hay evidencias de que el manejo conservador conlleva un importante índice de recidivas. El riesgo de recurrencia está relacionado con el trimestre de aparición de los síntomas. Si la clínica empieza en el primer trimestre de embarazo, la recidiva alcanza el 92%. En el segundo y tercer trimestres el riesgo es del 64 y 44%, respectivamente. Además, el tratamiento conservador de la enfermedad biliar sintomática aumenta el riesgo de aparición de colecistitis hasta el 23%, y de pancreatitis biliar hasta el 13%, lo que se ha visto asociado a muerte fetal en el 10-20% de casos. [13]

Actualmente la mayoría de las publicaciones abogan por el manejo quirúrgico en detrimento del conservador para la enfermedad biliar sintomática en la gestante. Sin embargo, no todos los autores coinciden en el momento idóneo. Aunque algunos defienden su realización en cualquier momento, otros prefieren la intervención quirúrgica durante el segundo trimestre, al ser el momento más seguro y factible técnicamente. Asimismo, otras series prefieren, en su detrimento, la realización de

colecistostomía percutánea en caso de colecistitis aguda, dejando el tratamiento quirúrgico para el posparto en estos casos. Hoy en día, la laparoscopia ha demostrado ampliamente sus ventajas respecto a la técnica abierta. Puede realizarse en cualquier trimestre del embarazo, al ser segura para la madre y el feto y, aunque al final del tercer trimestre puede ser algo más dificultosa, no interfiere en la visualización del campo quirúrgico. La tasa de aborto espontáneo y parto prematuro es menor con la colecistectomíalaparoscópica que con la laparotomía. [13]

La colecistectomía es una de las intervenciones laparoscópicas que con mayor frecuencia se realiza y su éxito está dado, por la combinación de factores históricos, estéticos, económicos, clínicos y técnicos, lo que inició una revolución cientificotécnica dentro de la cirugía general.[24]

Son numerosas e importantes las ventajas que sustentan el uso de esta técnica como son: la disminución de las molestias posoperatorias, tiempo de hospitalización, retorno precoz a la vida socialmente útil, sin obviar los mejores resultados estéticos y la reducción de la morbilidad (especialmente relacionada con la infección de la herida quirúrgica, hernias posoperatorias y adherencias). Sin embargo, aproximadamente entre el 5-9% de los pacientes requieren conversión a cirugía tradicional.La conversión predominó en el sexo masculino con 3,9 %, a diferencia del 1,20 % en el sexo femenino, según un estudio publicado. También predominó en los pacientes de mayor edad (mayor de 75 años), Entre los diagnósticos preoperatorios más frecuente y la necesidad de conversión, el mayor porcentaje de conversión se encontró en los pacientes con colecistitis aguda (21,4 %). [24]

QUISTE DE COLÉDOCO

El tratamiento en las embarazadas debe ser conservador en los casos en que los quistes son asintomáticos. El tratamiento definitivo es quirúrgico, por lo que el momento de decisión quirúrgica debe tomar en cuenta el riesgo quirúrgico del binomio y las complicaciones de la misma enfermedad. De ser posible, el tratamiento quirúrgico debe realizarse hasta el segundo trimestre, ya que la cirugía conlleva un riesgo alto de morbimortalidad en embarazadas. Se justifica la cirugía en el primer

trimestre cuando la vida de la madre está amenazada, y durante el tercer trimestre la inducción del parto o realizar cesárea cuando exista una adecuada madurez fetal. [17]

La cirugía definitiva en la paciente no gestante debe basarse en la clasificación del quiste y de las condiciones generales del paciente. La cirugía de preferencia es la anastomosis hepaticoyeyunal en Y de Roux por la menor incidencia de colangitis y reintervención quirúrgica. La resección del quiste es ampliamente aceptada para los tipos I, II y IV. Los quistes tipo III requieren de drenaje quirúrgico o la realización generalmente por vía endoscópica con esfinterotomía. Para los tipos IV aún es controversial, siendo las opciones la resección únicamente del quiste extrahepático o realizar resección total del quiste con hepatectomía. Tipo V (enfermedad de Caroli): si las lesiones están limitadas a un lóbulo (generalmente, el izquierdo), es suficiente la hepatectomía parcial con colangio- yeyunostomía, según el caso. Algunos pacientes con quistes que no se pueden resecar, especialmente intrahepáticos, o con enfermedad bilobular, pueden requerir trasplante hepático.[8,17]

5.8. COMPLICACIONES

COLECISTITIS AGUDA

En la colecistitis aguda, si no se logra desimpactar el cálculo mediante el manejo conservador, se puede producir asociaciones bacterianas y empiema, alteraciones circulatorias en la pared con trastornos tróficos y evolucionar hacia una gangrena, necrosis y perforación.[20]

En las embarazadas post colecistectomia no complicada el aborto es de aproximadamente 5% y este valor se incrementa hasta un 60% en caso de haber colecistopancreatitis. Colecistitis alitiásica, es una forma de colecistitis que puede presentarse durante el embarazo, pero es rara.

La intervención quirúrgica debería postergarse hasta después del parto a menos que el tratamiento conservador fracase o los síntomas reaparezcan en el mismo trimestre.

Cuando la cirugía está indicada en el embarazo, la colecistectomía laparoscópica ha demostrado ser segura. [20]

Colecistectomía durante el embarazo tiene indicaciones precisas: Colecistitis aguda que no revierte con el tratamiento médico, coledocolitiasis en circunstancias en que no es posible realizar una papilotomía endoscópica que nos permita diferir la colecistectomía hasta después del parto y en casos de cólicos biliares repetitivos.[20]

Es menor el índice de complicaciones cuando se realiza durante el segundo trimestre del embarazo. Respecto a la nutrición materna después de una colecistitis aguda revertida, se debe iniciar una dieta muy pobre en grasas y otros colecistoquinéticos de manera que no haya mucha actividad de la vesícula biliar para no reiniciar otro cuadro agudo. [20]

QUISTE DE COLÉDOCO

Las complicaciones más frecuentes del quiste de colédoco son colangitis y pancreatitis. Otras son cirrosis biliar, hipertensión portal, rotura, peritonitis, litiasis vesicular o coledociana, y la más importante, es el riesgo de malignidad que aumenta con la edad (0.7% en menores de 10 años, 7% entre 10 y 20 años, 14% en mayores de 20 años y 50% en mayores de 50 años).

Los quistes de colédoco en embarazadas son raros, pero representan una amenaza para la madre y el feto. Las principales complicaciones esperadas son la pérdida del feto o el parto pretérmino. [17]

Actualmente, se acepta que los Quistes del Colédoco son un estado premaligno que produce mayor riesgo de cáncer (10 a 15 %), el cual aumenta con el tiempo, y también, adelanta su edad de aparición en 10 a 15 años, en promedio.[8]

El cáncer se localiza principalmente en el conducto biliar extrahepático (50 %) y la vesícula biliar (38 a 46 %), y en menor proporción, en la vía biliar intrahepática, el hígado y el páncreas. En una revisión, Todani, et al., encontraron que el 68 % de los casos de cáncer se asociaban con quistes de tipo I, el 5 %, con quistes de tipo II, el 1,6 %, con quistes de tipo III, el 21 %, con quistes de tipo IV, y el 6%, con quistes de tipo V. La unión anormal del conducto pancreáticobiliar tiene un 16% al 55% de riesgo de malignidad con o sin la dilatación del conducto biliar. La enfermedad de Caroli se asocia con un riesgo de cáncer de 7 a 15 %. [8]

6. DESCRIPCIÓN DE PUNTOS CRÍTICOS

- El carácter étnico implica a las creencias y acciones ancestrales, por lo que dificulta al paciente confiar en el médico y mucho más en los procedimientos de tipo quirúrgico si no recibe la información adecuada en términos comprensibles.

- La despreocupación propia del paciente al no acudir a consulta externa donde médico tratante en el momento asignado y a los controles rutinarios generales en el Centro de Salud.

- La dificultad del diagnóstico de abdomen agudo en paciente gestante, por presentar sintomatología no habitual, produce un retraso en el manejo terapeútico oportuno.

- La ausencia de manuales de guía de práctica clínica en el país, otorga a los servicios de salud no desarrollar de forma adecuada el manejo en pacientes que cursan con embarazo o en estado puerperal.

- La decisión quirúrgica muy controversial en la literatura de las pacientes gestantes con abdomen agudo, en especial con colecistitis aguda, producen inseguridad en el médico, por lo que opta seguir el manejo de acuerdo a la experiencia.

- La falta de información proporcionada al paciente y seguimiento por parte de un equipo médico multidisciplinario después de su egreso para corrección de sus factores de riesgo, o la inclusión dentro de programas que ayuden de

alguna manera al paciente a disminuir la morbimortalidad que es elevada después del egreso.

- La falta de convicción y decisión del paciente ante la necesidad de mantener un régimen alimenticio adecuado por parte del paciente que de una u otra el no cumplimiento de los mismos podría llevar a desarrollar nuevamente una recidiva o complicaciones postquirúrgicas.

7. CARACTERIZACION DE LAS OPORTUNIDADES DE MEJORA

Oportunidades de Mejora	Acciones de Mejora	Fecha de Cumplimiento	Responsable	Forma de Acompañamiento
Control periódico dentro de las unidades de atención primaria	-Visitas domiciliarias -Controles periódicos en unidad de atención primaria -Ejecutar programas de prevención en la población general.	De forma oportuna y permanente	Directores de unidades de atención primaria y médicos rurales del Ministerio de Salud Pública	Folletos informativos. -Exposiciones orales en las unidades de salud y domicilios.
Contar con una mejor coordinación con la atención prehospitalaria (ambulancia) para la derivación de pacientes a unidades de	Equipo especializado y medios de transporte, paramédicos. Convenios interinstitucionales.	De forma permanente	Ministerio de Salud Publica ECU 911	Director de la Unidad de Salud

segundo y tercer nivel de Salud				
Reducción en el tiempo de demora y cantidad de documentos a realizar en triaje de Emergencia	Establecer prioridades de atención de acuerdo al estado y diagnóstico del paciente dentro de las diferentes unidades de salud y en el triaje hospitalario. Capacitación al personal médico con el fin de reducir tiempos y mejorar la eficacia y eficiencia.	A partir del año 2016 y continuamente. Aplicación del Sistema Nacional de Referencia y Contrarrefe-rencia	Director General del HGP Trabajo Social Unidades de Salud	Director General del HGP, Director del Distrito de Salud, Autoridades de la zonal 3 de Salud, personal médico y de enfermería de las unidades de Salud.
Implementar guías de manejo propias para nuestro medio.	Establecer guías y/o protocolos relacionados a la atención y manejo de abdomen agudo durante el embarazo y el puerperio.	Seis meses a 1 año	Director general del HGP	Ministerio de Salud Pública en convenio con las Juntas Médicas del HGP.

La aplicación de programas de prevención y asistencia para pacientes gestantes con abdomen agudo	Establecer programas de prevención e información dentro de las unidades de atención primaria.	Inmediata	Ministerio de Salud Publica Profesionales dentro de cada unidad primaria de salud	Director de la Unidad de Salud Director zonal Autoridades del Distrito de Salud.

8. CONCLUSIONES

- No se logra distinguir la eficacia en el manejo de la paciente gestante mediante terapéutica expectante versus manejo quirúrgico, por la controversia en la literatura sobre el manejo de la colecistitis aguda y el quiste de colédoco.

- Este caso clínico ayuda a determinar falencias en el sistema de salud a nivel nacional de todas las unidades de atención, motivo por el cual se necesita estrategias inmediatas para mejorar dichas fallas.

- El diagnóstico clínico en la gestante difiere de una paciente no gestante, por lo que es indispensable apoyarse en exámenes complementarios que confirmen la patología sospechosa,en este caso, la ecografía, ya que no es un procedimiento invasivo y no daña ni a la madre ni al producto.

- Al no existir un protocolo en el manejo de casos sospechosos de colecistitis aguda y quiste de colédoco en el embarazo y en el puerperio, los profesionales de la salud se han visto motivados a la búsqueda de guías y protocolos clínico quirúrgicos de aceptación internacional en la población general y adaptarlos junto con la experiencia médica.

9. REFERENCIAS BIBLIOGRÁFICAS

LINKOGRAFÍA

- Acevedo D., Rivas I., Rodríguez A. Quiste de colédoco: cuadro clínico, diagnóstico y tratamiento. Artículo de Revisión. Acta médica grupo ángeles [Revista on-line] 2015, [Consultado 27 de agosto 2016] 13 (3). Página web disponible en: http://www.medigraphic.com/pdfs/actmed/am-2015/am153e.pdf. **(14).**

- Angarita F., Acuña S., Jiménez C., et al. Colecistitis calculosa aguda. Univ. Méd. Bogotá (Colombia), 2010 [Consultado: 03 de Agosto 2016] 51 (3). Disponible en: http://med.javeriana.edu.co/publi/vniversitas/serial/v51n3/5-COLECISTITIS.pdf. **(5).**

- Arrieta A., Manzano A., Navarro D., Durango R. Dilema en el diagnóstico de quiste de colédoco. Reporte de un caso. Revista de la Sociedad Venezolana de Gastroenterología [Revista en línea] 2011 [Consultado 28 Mayo 2016]; 65(3). Disponible en: http://www.scielo.org.ve/pdf/gen/v65n3/art15.pdf. **(1).**

- Arroyo L., Montero R., Ayi Wong J. Quiste del colédoco como causa de dolor abdominal: Revisión de un caso y bibliografía. Acta méd. San José (Costa Rica) 2004. [Consultado: 03 de agosto 2016] 46(3). Disponible en: http://www.scielo.sa.cr/scielo.php?script=sci_arttext&pid=S0001-60022004000300009. **(6).**

- Barber-Milleta S., Bueno J., Granero P., et.al. Actualización en el manejo del abdomen agudo no obstétrico en la paciente gestante. CirEsp . [Revista en

línea] 2016 [Consultado 08 de septiembre 2016]; 94 (5): pp.257–265. Disponible en: http://www.sciencedirect.com/science/article/pii/S0009739X15003097. **(13).**

- Conway W.C., Campos G.M., S. Gagandeep Choledochal cyst during pregnancy: The patient's first pregnancy was complicated by a congenital anomaly Am J Obstet Gynecol, 200 (2009), p. 588 e1-L8800. **(18).**

- Galloso G., Argelio R., Pérez O., et.al. Factores que influyen en la conversión de la colecistectomía video laparoscópica a cirugía tradicional. Revista Cubana de Medicina Militar. Habana. [Revista disponible en línea], 2012 [consultado: 12 de septiembre 2016]; 41 (4): pp. 352-360. Disponible en: http://scielo.sld.cu/pdf/mil/v41n4/mil05412.pdf. **(24).**

- Guía Práctica clínica Diagnóstico y Tratamiento de Colecistitis y Colelitiasis. México; Instituto Mexicano del Seguro Social; 2009 [Consultado: 03 de julio de 2016]. Disponible en: http://www.cenetec.salud.gob.mx/descargas/gpc/CatalogoMaestro/237_IMSS_09_Colecistitis_Colelitiasis/EyR_IMSS_237_09.pdf. **(4).**

- Guzmán P., Heredia R., Niño de Guzmán O., Verduguez N. Colecistitis aguda en el embarazo. Gaceta Médica. [Revista en línea] 2005. [Consultado 17 Julio 2016]; 28(2). Disponible en: http://www.scielo.org.bo/scielo.php?pid=S101229662005000200008&script=sci_arttext. **(20).**

- Jiménez M., Romero R., Romero J. Quistes de Colédoco: una enfermedad infrecuente con muchas facetas. RAPD ONLINE. Servicio de gastroenterología. Sevilla. 2010 [Consultado: 31 de julio 2016] 33 (3). Disponible en: https://www.sapd.es/revista/rapd.php?capitulo=227. **(7)**.

- Laffita W. Tratamiento de la enfermedad litiásica biliar en el embarazo. Revisión bibliográfica. Baracoa. Guantánamo, Cuba. [Artículo en línea] 2010 [Consultado: 28 de julio 2016]. Disponible en: http://www.bvs.sld.cu/revistas/gin/vol37_01_11/gin10111.htm. **(10).**

- Martínez J., Morales M., Centellas S., et.al. Quiste de colédoco y embarazo. Reporte de 3 casos y revisión de la bibliografía. Cirugía y Cirujanos (English Edition), [Revista on-line] 2016. [Revisado el 10 de agosto 2016], 84 (2), pp. 144-153. Página web disponible en: http://www.sciencedirect.com/science/article/pii/S0009741115001450. **(17).**

- Monserat R., Martínez Y., Guzmán M., Sánchez A. Quistes de Colédoco: un diagnóstico inadvertido. Serie de casos. Caracas. Gen [Revista en línea] 2011 [Consultado el 10 de Agosto 2016] 65(2). Página web disponible en: http://www.scielo.org.ve/scielo.php?script=sci_arttext&pid=S0016-35032011000200010. **(11).**

- Organización Mundial de la Salud. Factores de riesgo. Temas de salud. OMS; s.f. [página en línea], (consultado el 08 de julio 2016). Disponible en: http://www.who.int/topics/risk_factors/es/. **(3).**

- Patiño J.F., Universidad Nacional de Colombia. Colecistitis aguda. Capítulo V. Guías para manejo de urgencias. Fundación Santa Fe de Bogotá, s.f. [Consultado: 31 de julio 2016], página web disponible en: http://www.aibarra.org/apuntes/criticos/guias/gastrointestinales/colecistitis_aguda.pdf. **(9).**

- Pinilla R., Romero E., Rojas L., Claros N. Manejo de la enfermedad litiásica vesicular sintomática durante el embarazo. RevMed La Paz, [Revista en línea] 2014, [Consultado: 03 de septiembre 2016] 20(2). Disponible en: http://www.boliviarevista.com/index.php/lapaz/article/viewFile/3571/3569. **(21).**

- Prochazka R., Ojeda M., Cedron H., Vila S., et.al. Quiste de Colédoco en la Gestación y Puerperio: Reporte de dos casos y Revisión de la Literatura. REV. Gastroenterol. Perú [revista on-line] 2007, [Consultado el 13 de septiembre 2016]; 27: pp.79-84. Página web disponible en: http://www.scielo.org.pe/pdf/rgp/v27n1/a11v27n1.pdf **(22).**

- Quevedo L., Colecistitis aguda. Clasificación etiológica, diagnóstico y tratamiento. Rev Cubana Cir. [Revista en línea] 2007; [revisado el 14 de julio 2016], 46 (2). Disponible en: http://www.redalyc.org/articulo.oa?id=281222998013. **(16).**

- Ruiz M., Brenes D., Ayi Wong J. Quiste de colédoco. Revista médica de Costa Rica y Centroamérica [Revista en línea] 2011[Consultado: 10 de Agosto 2016] lXVIII (596) 49-56. Disponible en: http://www.binasss.sa.cr/revistas/rmcc/596/art9.pdf. **(12).**

- Sánchez J., Gómez S., Morales C., Hoyos I. Quistes del colédoco. RevColomb Cir. [Revista en línea] 2015 [Consultado: 31 de julio 2016] 30:296-305. Disponible en: http://www.scielo.org.co/pdf/rcci/v30n4/v30n4a7.pdf. **(8).**

- Schuld J, Glanemann M. La colecistitis aguda. Revisión sistemática. Viszeralmedizin. [revisión disponible on-line] 2015; [consultado el 23 de julio 2016], 31(3):163-5. Disponible en: http://www.epistemonikos.org/es/documents/bb15ebf888fe9a9280a21e616ef0239d24e7a498?doc_lang=es#metadata. **(19).**

- Spinetti D., Concho H., Ramírez N., Briceño Y. Quistes del Colédoco en Adultos: Estudio de dos casos y revisión de la literatura [monografía en Internet]. Venezuela. s.f. (consultado el 28 de mayo del 2016). Disponible en:

http://www.monografias.com/trabajos904/quistes-coledoco-adultos/quistes-coledoco-adultos2.shtml. **(2).**

- Tello A., Riggen L., Gerardo E. Quiste de colédoco tipo I. Diagnóstico por imagen y anastomosis hepático-duodenal como medida terapéutica. Bol MedHospInfant. México [caso clínico en línea] 2013 [revisado: 12 septiembre 2016]; 70(6): pp.482-487. Artículo disponible en: http://www.scielo.org.mx/pdf/bmim/v70n6/v70n6a9.pdf **(23).**

- Vélez S., Figueroa C., Mejia O. Quiste de Colédoco: Informe de cuatro casos y revisión. Caso clínico. Revista médica Hondureña [documento en línea], s.f. [consultado el 29 de agosto 2016], 62. Página web disponible en: http://www.bvs.hn/RMH/pdf/1994/pdf/Vol62-3-1994-8.pdf. **(15).**

9.1. REFERENCIAS BIBLIOGRÁFICAS- BASE DE DATOS U.T.A

- **PROQUEST**: Carrasco D. La colelitiasis aguda no precisa cirugía urgente. Diario Médico 2015 May 12:7. Página web disponible en: http://search.proquest.com/docview/1680716043?accountid=36765. **(25).**

- **PROQUEST:** Imbeth PA, Guzmán I, Julliao H, Salej J, Galvan C. Complicaciones y factores de riesgo en pacientes llevados a colangiopancreatografía retrógrada endoscópica en el Hospital Militar Central en el período de Enero de 2011 a Junio de 2012. Revista Med 2014; 22(1):20-27. Página web disponible en: http://search.proquest.com/docview/1824716384?accountid=36765. **(29).**

- **PROQUEST:** Lenin ED, Juna de DD, Enrique CH, Pedro Gutiérrez Ramírez, Baltazar AM. Pancreatitis aguda como presentación de un quiste del conducto biliar en el adulto: Reporte de Caso. Revista de la Facultad de

Medicina 2009; 57(1). URL disponible en: http://search.proquest.com/docview/1677568447?accountid=36765. **(28).**

- **PROQUEST:** Navez B, Mutter D, Russier Y, Vix M, Jamali F, Lipski D, et al. Safety of Laparoscopic Approach for Acute Cholecystitis: Retrospective Study of 609 Cases. World J Surg 2001 10; 25(10):1352-6. Página web disponible en: http://search.proquest.com/docview/219946532?accountid=36765. **(26).**

- **PROQUEST:** Veerappan A, Gawron AJ, Soper NJ, Keswani RN. Delaying Cholecystectomy for Complicated Gallstone Disease in Pregnancy is Associated with Recurrent Postpartum Symptoms. Journal of Gastrointestinal Surgery 2013 11; 17(11):1953-9. URL disponible en: http://search.proquest.com/citedreferences/MSTAR_1442928365/27DB9141CCCC42ADPQ/2?accountid=36765. **(27).**

10. ANEXO 1

EXÁMENES COMPLEMETARIOS

08/12/2015

Biometría Hemática (Emergencia)			
	Valores del paciente		**Valores de referencia**
Recuento Leucocitario	7.16	x 10^3/ul	5-10
Recuento de glóbulos rojos	3.46	x 10^{12}/L	4-5
Hemoglobina	10,5	g/dl	12.0-16.0
Hematocrito	32,7	%	37-48
Volumen corp. Medio	94,6	Fl	80-100
Hemoglobina Corpuscular Media	30.3	Pg	27-34
Concentrado HB Corp. Media	32.1	g/dl	32-36
Recuento Plaquetas	271	x 10^3	150-450
Neutrófilos %	60,6	%	83.3
Linfocitos %	29,6	%	20-40
Monocitos %	6,6	%	3-12
Eosinófilos %	2.9	%	0.5-5
TP	12	S	11-13
TTP	33	S	25-35

FUENTE: Hospital General Puyo, Servicio de Laboratorio

07/12/2015

Química Sanguínea (Ingreso)			
	Valores del paciente		Valores de referencia
Glucosa basal	92,6	mg/dl	74-106
Bilirrubina directa	0,43	mEq/L	0-0,3
Bilirrubina Total	0,68	mEq/L	0-1,1
Urea en suero	19,3	mg/dl	10-40
Creatinina	0,68	mg/dl	0.6-1.3
TGO	52,5	U/L	15-37
TGP	40,8	U/L	30-65
Glutamiltransferasa	52,5	U/L	5-85
Fosfatasa alcalina	158	U/L	50-136

FUENTE: Hospital General Puyo, Servicio de Laboratorio clínico

07/DICIEMBRE/2015

ECOGRAFÍA DE ABDOMEN

Hígado de forma y tamaño normal, de ecogenicidad homogénea, sin evidencia de lesiones ocupantes de espacio en el parénquima visible. Se observa dilatación de las vías biliares intra y extrahepáticas.

Colédoco aumentado de tamaño, mide 12 mm, en la porción visualizada no se observan cálculos.

Vesícula biliar de paredes regulares, finas, en su interior se observa un cálculo que mide 14mm, volumen vesicular incrementado de 115 cc (normal hasta 60cc).

Riñones de forma, tamaño y ecogenicidad conservada, con adecuada relación corteza-médula, no se observan cálculos ni ectasias.

Páncreas y bazo sin alteraciones en la ecogenicidad.

Retroperitoneo libre de adenopatías. No se observa líquido libre en cavidad.

IDG: Hidrocolelitiasis, dilatación de las vías biliares intra y extrahepáticas.

Se sugiere CPRE

FUENTE: Hospital General Puyo, Servicio de Imagenología

11. ANEXO 2

EXÁMENES COMPLEMENTARIOS

01/04/2016

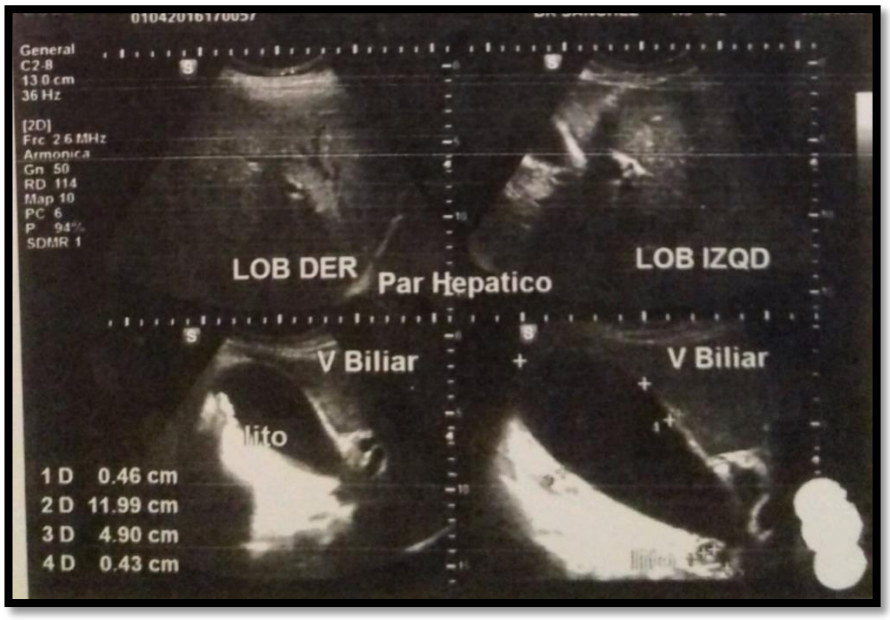

FUENTE: Hospital General Puyo, Servicio de Imagenología

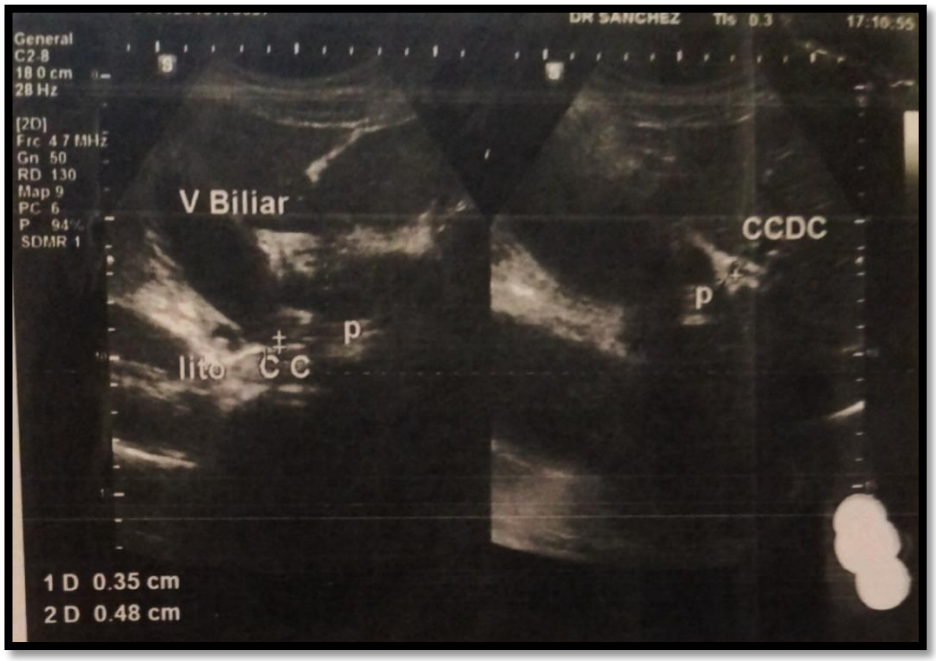

FUENTE: Hospital General Puyo, Servicio de Imagenología

ECOGRAFÍA DE HÍGADO Y VÍA BILIAR

Hígado de forma y tamaño normal, de ecogenicidad homogénea, sin evidencia de lesiones ocupantes de espacio en el parénquima visible. Se observa dilatación de las vías biliares intra y extrahepática.

Colédoco aumentado de tamaño, mide 22 mm, no se observan cálculos.

Vesícula biliar: de pared edematosa de 4 mm de espesor, dimensiones: 119x49mm. Se aprecia nivel heterogénea-> barro biliar

Se aprecia imágenes ecogénicas en fondo de vesícula-> litiasis múltiple.

Se aprecia dos imágenes ecogénicas en cuello (enclavadas), litos de 4mm de diámetro.

Vías biliares intra y extrahepáticas permeables alitiásicas.

Conducto Cístico permeable de 3 mm de diámetro.

C colédoco: permeable de 4 mm de diámetro

Espacio de Morrison libre

IDG: Colecistitis más colelitiasis múltiple aguda.

FUENTE: Hospital General Puyo, Servicio de Imagenología

06/04/2016

Biometría Hemática (Ingreso por 2da ocasión)			
	Valores del paciente		**Valores de referencia**
Recuento Leucocitario	6.08	x 10^3/ul	5-10
Recuento de glóbulos rojos	4,27	x 10^{12}/L	4-5
Hemoglobina	12,2	g/dl	12.0-16.0
Hematocrito	38,9	%	37-48
Volumen corp. Medio	91.0	Fl	80-100
Hemoglobina Corpuscular Media	28,6	Pg	27-34
Concentrado HB Corp. Media	31,4	g/dl	32-36
Recuento Plaquetas	463	x 10^3	150-450
Neutrófilos %	75,5	%	83.3
Linfocitos %	16,2	%	20-40
Monocitos %	6,5	%	3-12
Eosinófilos %	1,4	%	0.5-5
TP	12	S	11-13
TTP	38	S	25-35

FUENTE: Hospital General Puyo, Servicio de Laboratorio clínico

06/04/16

Química Sanguínea (Ingreso)			
	Valores del paciente		**Valores de referencia**
Glucosa basal	79,0	mg/dl	74-106
Urea en suero	20,6	mg/dl	10-40

Creatinina	0,72	mg/dl	0.6-1.3
TGO	**154.0**	U/L	15-37
TGP	**81,4**	U/L	30-65
Amilasa en suero	41,5	U/L	25-115
Fosfatasa alcalina	**878,8**	U/L	50-136

FUENTE: Hospital General Puyo, Servicio de Laboratorio clínico

07/04/2016

Química Sanguínea			
	Valores del paciente		**Valores de referencia**
Glucosa basal	74,0	mg/dl	74-106
Urea en suero	22,6	mg/dl	10-40
Creatinina	0,63	mg/dl	0.6-1.3
TGO	**187**	U/L	15-37
TGP	**110,3**	U/L	30-65
Fosfatasa alcalina	**859,7**	U/L	50-136

FUENTE: Hospital General Puyo, Servicio de Laboratorio clínico.

09/04/2016

ELEMENTAL Y MICROSCÓPICO DE ORINA

Color: amarillo

Aspecto: lig. Turbio

Densidad: 1,025 Ph: 6,0

QUÍMICO

Leucocitos: negativo Nitritos: negativo Proteínas: negativo

Glucosa: negativo Cetonas: +++ Urobilinógeno: ++

Bilirrubinas: **++** Hemoglobina: ++

Microscópico:

Células: +/c Piocitos: 3-6/**c** Hematíes: 10-15/c

Bacterias: + Moco: +/c

FUENTE: Hospital General Puyo, Servicio de Laboratorio clínico

09/04/2016

ECOGRAFÍA DE ABDOMEN

Hígado de forma y tamaño normal, de ecogenicidad homogénea, sin evidencia de lesiones ocupantes de espacio en el parénquima visible. Se observa dilatación de las vías biliares intra y extrahepática.

Colédoco aumentado de tamaño, mide 22 mm, no se observan cálculos.

Vesícula biliar ausente por antecedente quirúrgico, el lecho vesicular se observa lesión de bordes irregulares, bien definidos, que mide 64x31x33mm, con un volumen de 33 cc, en posible relación con colección.

Riñones de forma, tamaño y ecogenicidad conservada, con adecuada relación corteza-médula, no se observan cálculos ni ectasias.

Páncreas y bazo sin alteraciones en la ecogenicidad.

Retroperitoneo libre de adenopatías.

Líquido libre laminar sub-hepático.

IDG: dilatación de vía biliar intra y extrahepática. Colección de lecho quirúrgico

FUENTE: Hospital General Puyo, Servicio de Imagenología

9/04/2016

Biometría Hemática			
	Valores del paciente		**Valores de referencia**
Recuento Leucocitario	9,89	x 10^3/ul	5-10
Recuento de glóbulos rojos	3,35	x 10^{12}/L	4-5
Hemoglobina	**9,8**	g/dl	12.0-16.0
Hematocrito	30	%	37-48
Volumen corp. Medio	89,5	Fl	80-100
Hemoglobina Corpuscular Media	28,7	Pg	27-34
Concentrado HB Corp. Media	32.0	g/dl	32-36
Recuento Plaquetas	437	x 10^3	150-450
Neutrófilos %	**88,5**	%	83.3
Linfocitos %	7,9	%	20-40
Monocitos %	3,2	%	3-12
Eosinófilos %	0,3	%	0.5-5

FUENTE: Hospital General Puyo, Servicio de Laboratorio clínico

Química Sanguínea			
	Valores del paciente		**Valores de referencia**
Glucosa basal	74,0	mg/dl	74-106
Urea en suero	19,0	mg/dl	10-40
Creatinina	0,50	mg/dl	0.6-1.3
TGO	**77**	U/L	15-37
TGP	**106,0**	U/L	30-65
Fosfatasa alcalina	**859,7**	U/L	50-136
Bilirrubina directa	**0,61**	Mg/dl	0-0,3
Bilirrubina total	**1,0**	Mg/dl	0-1,1

FUENTE: Hospital General Puyo, Servicio de Laboratorio Clínico

12/04/2016

Química Sanguínea (Ingreso)			
	Valores del paciente		**Valores de referencia**
TGO	43	U/L	15-37
TGP	55,8	U/L	30-65
Bilirrubina directa	1,1	Mg/dl	0-0,3
Bilirrubina total	1,2	Mg/dl	0-1,1

FUENTE: Hospital General Puyo, Servicio de Laboratorio clínico

13/04/2016

Química Sanguínea			
	Valores del paciente		**Valores de referencia**
TGO	13	U/L	15-37
TGP	40	U/L	30-65
Bilirrubina directa	0,45	Mg/dl	0-0,3
Bilirrubina total	0,70	Mg/dl	0-1,1
Fosfatasa alcalina	**762**	u/l	50-136

FUENTE: Hospital General Puyo, Servicio de Laboratorio clínico

21/04/2016

COLANGIORESONANCIA MAGNÉTICA

Hallazgo: dilatación fusiforme de colédoco con eje transverso mayor de 12 mm con formación quística.

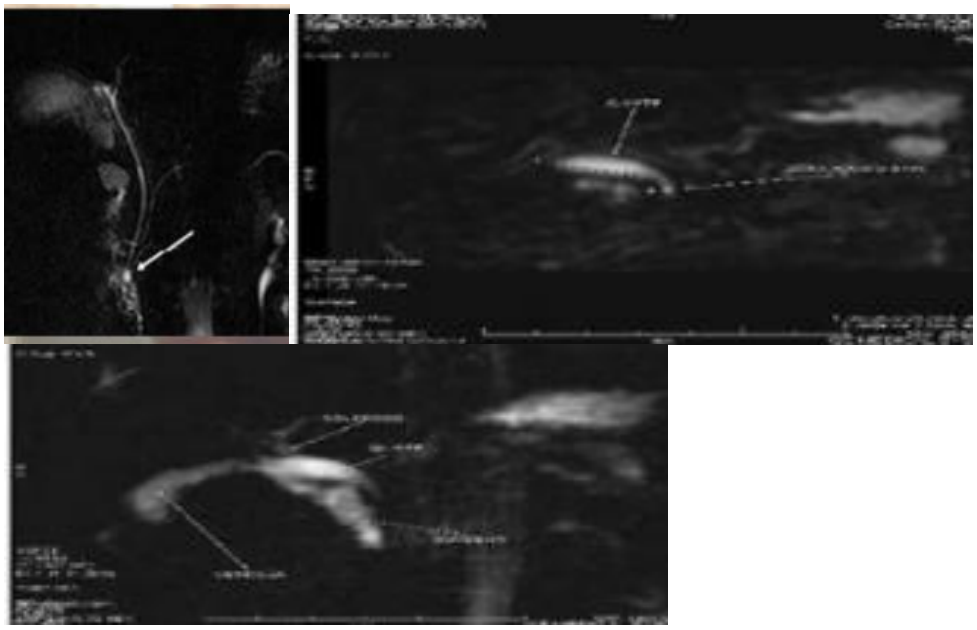

FUENTE: Ambaimágenes, Servicio Imagenológico