

UNIVERSIDAD TÉCNICA DE AMBATO

FACULTAD DE CIENCIAS DE LA SALUD

CARRERA DE MEDICINA

"ENFOQUE DIAGNOSTICO DEL SÍNDROME DE EMBOLIA GRASA, UNA REVISIÓN BIBLIOGRÁFICA"

Requisito previo para optar por el Título de Médico

Modalidad: Artículo Científico

Autor: Suárez Villacís, Bryan Eduardo

Tutora: Dra. Esp. López Moya, Andrea Gabriela

Ambato – Ecuador

Mayo, 2024

APROBACIÓN DEL TUTOR

En mi calidad de Tutora del Artículo Científico sobre el tema:

"ENFOQUE DIAGNOSTICO DEL SÍNDROME DE EMBOLIA GRASA, UNA REVISIÓN BIBLIOGRÁFICA" desarrollado por Suárez Villacís, Bryan Eduardo, estudiante de la Carrera de Medicina; considero que reúne los requisitos técnicos, científicos y corresponden a lo establecido en las normas legales para el proceso de graduación de la Institución; por lo mencionado autorizo la presentación de la investigación ante el organismo pertinente, para que sea sometido a la evaluación de docentes calificadores designados por el H. Consejo Directivo de la Facultad de Ciencias de la Salud.

Ambato, Mayo del 2024

LA TUTORA

Firmado electrónicamente por:
ANDREA GABRIELA LOPEZ MOYA

.....

López Moya, Andrea Gabriela

AUTORÍA DEL TRABAJO DE TITULACIÓN

Los criterios emitidos en el presente trabajo de investigación: **"ENFOQUE DIAGNOSTICO DEL SÍNDROME DE EMBOLIA GRASA, UNA REVISIÓN BIBLIOGRÁFICA"** como también los contenidos, ideas, análisis y conclusiones son de responsabilidad de mi persona, como autor de este trabajo de titulación.

Ambato, Mayo del 2024

EL AUTOR

BRYAN EDUARDO SUAREZ VILLACIS

Firmado digitalmente porBRYAN EDUARDO SUAREZ VILLACIS
DN: cn=BRYAN EDUARDO SUAREZ VILLACIS gn=BRYAN EDUARDO c=EC
Ubicaci· n:
Fecha:2024-05-23 08:06-05:00

……

Suárez Villacís, Bryan Eduardo

CESIÓN DE DERECHOS DE AUTOR

Yo, Dra. Esp. López Moya, Andrea Gabriela con CC: 1803920782 en calidad de autora y titular de los derechos morales y patrimoniales del trabajo de titulación **"ENFOQUE DIAGNOSTICO DEL SÍNDROME DE EMBOLIA GRASA, UNA REVISIÓN BIBLIOGRÁFICA"**, Autorizo a la Universidad Técnica de Ambato, para que haga de este Artículo de Revisión o parte de él, un documento disponible con fines netamente académicos para su lectura, consulta y procesos de investigación.

Cedo una licencia gratuita e intransferible, así como los derechos patrimoniales de mi Artículo de Revisión a favor de la Universidad Técnica de Ambato con fines de difusión pública; y se realice su publicación en el repositorio Institucional de conformidad a lo dispuesto en el Art. 144 de la Ley Orgánica de Educación Superior, siempre y cuando no suponga una ganancia económica y se realice respetando mis derechos de autora, sirviendo como instrumento legal este documento como fe de mi completo consentimiento.

Ambato, Mayo 2024



.....

Dra. Esp. López Moya, Andrea Gabriela

CC: 1803920782

CESIÓN DE DERECHOS DE AUTOR

Yo, Suárez Villacís, Bryan Eduardo con CC: 1804522223 en calidad de autor y titular de los derechos morales y patrimoniales del trabajo de titulación **"ENFOQUE DIAGNOSTICO DEL SÍNDROME DE EMBOLIA GRASA, UNA REVISIÓN BIBLIOGRÁFICA"**, Autorizo a la Universidad Técnica de Ambato, para que haga de este Artículo de Revisión o parte de él, un documento disponible con fines netamente académicos para su lectura, consulta y procesos de investigación.

Cedo una licencia gratuita e intransferible, así como los derechos patrimoniales de mi Artículo de Revisión a favor de la Universidad Técnica de Ambato con fines de difusión pública; y se realice su publicación en el repositorio Institucional de conformidad a lo dispuesto en el Art. 144 de la Ley Orgánica de Educación Superior, siempre y cuando no suponga una ganancia económica y se realice respetando mis derechos de autora, sirviendo como instrumento legal este documento como fe de mi completo consentimiento.

Ambato, Mayo 2024

BRYAN EDUARDO SUAREZ VILLACIS

Firmado digitalmente porBRYAN EDUARDO SUAREZ VILLACIS
DN: cn=BRYAN EDUARDO SUAREZ VILLACIS gn=BRYAN EDUARDO c=EC
Ubicaci· n:
Fecha:2024-05-23 08:06-05:00

.....

Suárez Villacís, Bryan Eduardo

C.C: 1804522223

APROBACIÓN DEL TRIBUNAL EXAMINADOR

Los miembros del Tribunal de Examinador aprueban el Informe del Proyecto de Investigación, sobre el tema: **"ENFOQUE DIAGNOSTICO DEL SÍNDROME DE EMBOLIA GRASA, UNA REVISIÓN BIBLIOGRÁFICA"**, de Suárez Villacís, Bryan Eduardo, estudiante de la Carrera de Medicina.

Ambato, Mayo 2024

Para su constancia firma

……

PRESIDENTE

.....…… ...……

1er Vocal 2 do Vocal

Revista Multidisciplinaria Arbitrada de Investigación Científica
ISSN: 2588 - 0659

CER-**MQRinvestigar**-UIO-V_8_1_ART_2011
Quito (Ecuador), 2024-02-16

CERTIFICATION

MQR® editorial certifies, that this article:

Diagnostic Approach to Fat Embolism Syndrome, A Literature Review

Enfoque Diagnostico del Síndrome de Embolia Grasa, Una Revisión Bibliográfica

PEER REVIEW - "Aceptada para su publicación después de superar un proceso de doble revisión ciega externa"
Fechas de recepción: 12-ENE-2024 aceptación: 16-FEB-2024 publicación: 15-MAR-2024

Authors:

Suárez-Villacís, Bryan Eduardo
Universidad Técnica de Ambato
Interno de Medicina
Ambato – Ecuador
bsuarez223@uta.edu.ec
https://orcid.org/0009-0004-0761-6032

Dra. Esp. López-Moya, Andrea Gabriela
Universidad Técnica de Ambato
Docente/Tutor
Ambato – Ecuador
ag.lopezm@uta.edu.ec
https://orcid.org/0000-0003-0372-2511

Published: Vol. 8 Núm. 1 (2024): Revista Científica MQRinvestigar: pag. 1996-2011.
DOI: https://doi.org/10.56048/MQR20225.8.1.2024.1996-2011
Indexado en **Latindex 2.0** ISSN-L **2588-0659**

http://www.investigarmqr.com/

Cordially yours,
MQRInvestigar - Director

Firmado electrónicamente por:
MARCO ANTONIO QUINTANILLA ROMERO

Dr. Marco Quintanilla R.
Director

DEDICATORIA

A mi gata Cleo, por su compañía incondicional. A mis amigos, por su apoyo y sus palabras de aliento. A mi trabajo de joven, por las valiosas experiencias y las habilidades adquiridas. Y a mis padres, por su amor infinito, su confianza inquebrantable y paciencia. Dedico este proyecto a todos ustedes, con profunda gratitud por su invaluable apoyo.

Suárez Villacís, Bryan Eduardo

AGRADECIMIENTO

Este trabajo de titulación no habría sido posible sin el apoyo de personas que fueron fundamentales en mi camino. Agradezco las dificultades vividas, pues me enseñaron la importancia de la perseverancia y la resiliencia. A mi hermana, por su constante apoyo y por ser mi confidente en los momentos más difíciles. A mis amigos, por su aliento y por creer en mí incluso cuando yo dudaba. A mi padre, por su guía y por enseñarme el valor del trabajo duro. Y a mi madre, por su amor incondicional y por ser mi mayor fuente de inspiración.

Gracias a todos ellos por su invaluable apoyo y por ser parte de este logro.

Suárez Villacís, Bryan Eduardo

“ENFOQUE DIAGNOSTICO DEL SÍNDROME DE EMBOLIA GRASA, UNA REVISIÓN BIBLIOGRÁFICA”

RESUMEN

Introducción: El síndrome de embolia grasa (SEG) es una condición clínica mal definida atribuida a la entrada de émbolos grasos en la circulación. El SEG ocurre principalmente como consecuencia de un traumatismo ortopédico, y con menos frecuencia a otras condiciones no traumáticas (pancreatitis, anemia de células falciformes, osteomielitis, diabetes mellitus, enfermedad del hígado graso) o después de una intervención iatrogénica (terapia prolongada con corticoides, liposucción). Objetivo: El objetivo de este trabajo es conocer sobre la embolia grasa (EG) y el SEG, y presentar una revisión narrativa enfocada a su diagnóstico abarcando sus definiciones, causas, presentación y tratamiento. Materiales y métodos: Revisión y elección de artículos científicos de diferentes bases de datos (PUBMED, Scopus y MedLine), en inglés. Se incluyeron 26 artículos. Discusión: A pesar de la creciente cantidad de literatura que describe la aparición de SEG, sigue existiendo una incertidumbre clínica significativa con respecto a su diagnóstico, prevención y tratamiento. Conclusiones: Una comprensión más detallada de la patogénesis de este raro síndrome facilitará estrategias específicas para la prevención y el tratamiento. Se necesitan más ensayos clínicos prospectivos de alta calidad para aclarar el papel del tratamiento farmacológico en el SEG.

PALABRAS CLAVES: SÍNDROME, DIAGNOSTICO, EMBOLIA, GRASA

“DIAGNOSTIC APPROACH TO FAT EMBOLISM SYNDROME, A LITERATURE REVIEW”

ABSTRACT

Introduction: Fat embolism syndrome (SEG) is an ill-defined clinical condition attributed to the entry of fat emboli into the circulation. SEG occurs mainly because of orthopedic trauma, and less frequently to other non-traumatic conditions (pancreatitis, sickle cell anemia, osteomyelitis, diabetes mellitus, fatty liver disease) or after an iatrogenic intervention (longterm corticosteroid therapy, liposuction). Objective: The objective of this work is to learn about fat embolism (GE) and FES, and to present a narrative review focused on its diagnosis, covering its definitions, causes, presentation and treatment. Materials and methods: Review and selection of scientific articles from different databases (PUBMED, Scopus and MedLine), in English. 26 articles (types) were included. Discussion: Despite the growing body of literature describing the occurrence of SEG, significant clinical uncertainty remains regarding its diagnosis, prevention, and treatment. Conclusions: A more detailed understanding of the pathogenesis of this rare syndrome will facilitate specific strategies for prevention and treatment. More high-quality prospective clinical trials are needed to clarify the role of pharmacological treatment in SEG.

KEYWORDS: SYNDROME; DIAGNOSIS; EMBOLISM; FAT

INTRODUCCIÓN

El síndrome de embolia grasa, SEG por sus iniciales, es una entidad provocada por un tipo de embolia parenquimatosa llamada Embolia Grasa (EG), los émbolos de grasa ingresan a la circulación venosa y luego llegan a la circulación pulmonar. El cerebro, los riñones, la piel, los ojos y el miocardio se encuentran entre los órganos sistémicos donde pueden alojarse los glóbulos de grasa antes de pasar de la circulación pulmonar a la circulación sistémica, lo que conlleva a la presentación clínica de una tríada de dificultad respiratoria, disfunción neurológica y erupción petequial concurrente (Bulger, Smith, Maier, & Jurkovich, 1997). Es poco frecuente que ocurra debido a un agujero oval permeable, pero después de un traumatismo, la embolia grasa es muy común (Hulman, 1995). El SEG es una consecuencia rara pero potencialmente fatal de EG que resulta en un espectro de daño a órganos vitales.

Aunque el SEG es una afección multisistémica, sus efectos en el pulmón, el cerebro, el sistema cardiovascular y la piel causan la mayor morbilidad, es una condición autolimitada y el tratamiento base es de soporte y sintomático. Se han probado muchos tratamientos, en particular los corticosteroides y la heparina, pero no se ha establecido el beneficio con claridad en su uso.

Material y métodos

Se emplearon directrices Standards for Reporting Qualitative Research (SRQR) (O'Brien, Harris, Beckman, Reed, & Cook, 2014;) para garantizar la claridad y validez de esta investigación cualitativa, con un estándar riguroso para informar sobre SEG, preservando al mismo tiempo la flexibilidad necesaria para adaptarse a diversos paradigmas, enfoques y métodos. Esta revisión narrativa cualitativa proporciona un resumen actualizado de la incidencia, presentación, patogénesis y tratamiento del SEG. Se realizó una revisión y elección de artículos científicos de diferentes bases de datos (PUBMED, Scopus y MedLine), en inglés y español. Se incluyeron 26 artículos (Ensayos Clínicos Controlados

11 (1,5,15-16,19,22,25,27,30-32), Artículos de Revisión sistematizada sin meta - análisis uno (10), Estudios de casos y controles dos (6,20), de cohortes cinco (4,8,18,29,34) serie de casos seis (7,12-14,23-24) y un meta-análisis (28)).

Resultados

Epidemiología

Se ha informado que el SEG ocurre después de una variedad de eventos traumáticos, que incluyen quemaduras, daño hepático, compresiones de reanimación cardiopulmonar (RCP), trasplantes de médula ósea, trasplantes de pulmón, liposucción, enfermedad de Caisson, bypass cardiopulmonar, intoxicación por tetracloruro de metano y parto por cesárea. Sin embargo, ocurre con mayor frecuencia después de un traumatismo ortopédico. Las causas raras no traumáticas de SEG incluyen inyecciones de intralípidos, terapia con corticosteroides, pancreatitis, angiomiolipoma, infusión intravenosa de lípidos y trastornos de la hemoglobina como la anemia de células falciformes (Kwiatt & Seamon, 2013).

El SEG es más común después de un traumatismo contundente con lesión de huesos largos (Stein, Yaekoub, Matta, & Kleerekoper, 2008). Después de una fractura de la diáfisis femoral, el 98% de los pacientes tienen clínica compatible con EG al momento del ingreso, con la concentración más alta en la circulación venosa que drena el sitio de la fractura (Allardyce, Meek, Woodruff, Cassim, & Ellis, 1974). Durante la fijación de huesos largos de forma quirúrgica, el 88% de los pacientes tienen evidencia ecocardiográfica intraoperatoria de EG circulante (Christie, y otros, 1995).

La incidencia de SEG tras una lesión aislada de huesos largos oscila entre 1:111 y 1:385, mientras que aumenta hasta 1:78 en pacientes con múltiples fracturas cerradas, según estudios de cohortes retrospectivos (Bulger, Smith, Maier, & Jurkovich, 1997; Stein, Yaekoub, Matta, & Kleerekoper, 2008). El análisis prospectivo de casos individuales puede revelar una mayor incidencia de SEG, uno de cada nueve pacientes se presentó SEG después de un traumatismo pélvico prolongado (Fabian, Hoots, Stanford, Patterson, & Mangiante, 1990).

El SEG es más común en hombres jóvenes, lo que puede ser un factor de confusión que conduzce a una mayor incidencia de lesiones por alta velocidad en este grupo. Hay pocos informes sobre el SEG en niños. Debido a la falta de datos es difícil hacer estimaciones precisas de la tasa de mortalidad asociada, pero se estima que está entre el siete y el 36 por ciento. Sin embargo, incluso en casos con síntomas graves de SEG, la afección puede mejorar, permitiendo a los pacientes recuperarse completamente tanto neurológica y cardiovascularmente (Mellor & Soni, 2001).

Para determinar la incidencia real de SEG después de fracturas de huesos largos o pélvicas, se llevó a cabo una evaluación prospectiva en un centro de traumatología, donde llegaron a la conclusión de que al menos el 11% tenía complicaciones pulmonares secundarias a fracturas de los huesos largos o de la pelvis, ya que se evidenció complicaciones pulmonares en 49 de 92 pacientes de ese estudio y, de los cuales 39 también tenían lesiones pulmonares significativas a causa de la embolia (Fabian, Hoots, Stanford, Patterson, & Mangiante, 1990).

Cuadro Clínico

El SEG es tanto un diagnóstico clínico como un diagnóstico de exclusión porque a menudo se asocia con una lesión o enfermedad concomitante. Esto también dificulta la evaluación de la gravedad del SEG. El SEG tiene un inicio medio informado de 48,5 horas después de la lesión de huesos largos, el SEG se desarrolla sutilmente entre 24 y 72 horas después de la lesión (Stein, Yaekoub, Matta, & Kleerekoper, 2008; Mellor & Soni, 2001). Aunque podría presentarse de forma abrupta y súbita por una embolia masiva que lleva a la muerte (Tzioupis & Peter, 2011). No todos los pacientes experimentan la tríada clásica descrita simultáneamente de dificultad respiratoria, déficit neurológico y erupción petequial. En el 96% de los pacientes con SEG, la hipoxia fue el hallazgo clínico más frecuente, seguida de la alteración del estado mental (59%) y las petequias (33%) (Bulger, Smith, Maier, & Jurkovich, 1997).

Los síntomas y signos respiratorios son las manifestaciones más comunes del SEG. Esto puede variar desde dificultad para respirar temporal hasta insuficiencia respiratoria repentina. En el 57% de pacientes con fracturas de huesos largos en las extremidades inferiores tenían una PaO_2 inferior a 7,3 kPa, pero si los pacientes presentan lesiones múltiples el 90% presentan una PaO_2 inferior a 9,3 kPa (Lindeque, Schoeman, Dommisse, Boeyens, & Vlok, Fat embolism and the fat embolism syndrome. A double-blind therapeutic study, 1987). Bulger realizó un estudio de 10 años en un gran centro de traumatología en un intento de definir mejor el SEG y diagnosticó a 27 pacientes de los cuales 12 (44%) requirieron ventilación mecánica (Bulger, Smith, Maier, & Jurkovich, 1997).

También son frecuentes en el SEG las secuelas neurológicas, cuya gravedad varía mucho, desde una leve confusión hasta la somnolencia y el coma. Se han reportado casos de personas jóvenes sanas que presentaron síntomas graves después de que le extrajeran un clavo intramedular de una fractura femoral, en la autopsia se encontraron numerosos infartos cerebrales relacionados con embolia grasa (Walshe CM, 2007). El SEG puede presentarse solo con síntomas neurológicos, pero sin síntomas respiratorios (Scopa, Magatti, & Rossitto, 1994). La presentación más común son alteraciones globales leves, pero también se han informado hemiplejía grave, ceguera y convulsiones rápidas. Afortunadamente, los síntomas neurológicos del SEG suelen resolverse espontáneamente sin secuelas (Jacobson, Terrence, & Reinmuth, 1986).

La erupción petequial tiene una distribución característica típicamente en la cara, axilas, cuello, y en las mucosas orales y conjuntivales. Esta distribución se debe a la baja densidad de grasa en estas zonas (Husebye, Lyberg, & Røise, 2007). Otras alteraciones sistémicas se resumen en la Tabla 1.

Tabla 1 Síntomas y signos del Síndrome de Embolia Grasa

Respiratorio	Taquipnea

	Hipoxemia
	Síndrome de distrés respiratorio agudo (SDRA)
Neurológico	Deterioro del nivel de conciencia
	Convulsiones
	Ataxia
	Déficits neurológicos focales motor o sensitivo
Dermatológico	Erupción petequial (cara, axilas y mucosas)
Sistémico	Fiebre
Cardiovascular	Taquicardia
	Hipotensión
	Arritmia
	Isquemia miocárdica (alteraciones ST)
	Hipertensión pulmonar
	Insuficiencia cardíaca derecha aguda
Oftálmico	Retinopatía de Purtscher (exudados algodonosos, edema macular y hemorragia)

Renal	Oliguria
	Proteinuria

Diagnóstico

Ninguna prueba de diagnóstico es lo suficientemente sensible o específica para que la SEG sea útil en la práctica clínica. El diagnóstico suele ser la exclusión de pacientes con factores de riesgo conocidos tras la presencia de uno o más de los signos o síntomas anteriores junto a estudios bioquímicos y radiológicos.
Se han diseñado varias escalas de criterios para diagnosticar SEG. La escala de criterios de Gurd y Wilson (White, Petrisor, & Bhandari, 2006) se utiliza comúnmente para sugerir un diagnóstico de SEG. Una limitación de esta que la macroglobulinemia grasa se encuentra a menudo en la sangre de personas sanas y pacientes traumatizados sin otra evidencia de SEG (Nolte, Olofsson, Scherstén, & Lewis, 1974). También se pueden utilizar las escalas de criterios de Schoenfeld (Kwiatt & Seamon, 2013) y Lindeque (Lindeque, Schoeman, Dommisse, Boeyens, & Vlok, Fat embolism and the fat embolism syndrome. A double-blind therapeutic study, 1987). Pero ninguno de las escalas anteriores constituye un criterio de diagnóstico clínicamente aprobado o ampliamente aceptado, ya que estos criterios son demasiado amplios e incluirían muchos casos de insuficiencia respiratoria inespecífica, lo que puede ser responsable de la gran variación en la incidencia observada (Tabla 2).

Tabla 2 Criterios diagnósticos para Síndrome de Embolia Grasa

Criterios de Gurd y Wilson para SEG*	
Criterios principales	Criterios menores
Dificultad respiratoria	Taquicardia (>110 lpm)

Alteración del nivel de conciencia sin traumatismo craneoencefálico	Fiebre (>38,5°C)
erupción petequial	Ictericia
Cambios renales	
Cambios en la retina	
Caída de hemoglobina	
Trombocitopenia de nueva aparición	
Velocidad de sedimentación globular elevada	
Macroglobulinemia grasa	

*Dos criterios mayores o un criterio mayor y cuatro criterios menores

Sistema de puntuación de Schonfeld para diagnosticar SEG*

Signo/Síntoma:
Erupción petequial (5 puntos)
Infiltrados difusos en radiografía de tórax (4)
Fiebre (1)
Taquicardia (1)

Taquicardia (1)
Confusión (1)
*Puntuación >5 puntos diagnósticos SEG
Criterios de Lindeque para SEG**
Criterios:
pO2 <8kpa
pCO2 >7,3kpa
Frecuencia respiratoria >35/min; a pesar de la sedación
Disnea, taquicardia, ansiedad.
**Debe presentar todos los criterios de Linque para el diagnóstico de SEG

Fuente: (Tzioupis & Peter, 2011)

En la paraclínica de laboratorio se investiga ciertas cuestiones en las pruebas básicas y otras direccionadas a la causa, por ejemplo, la anemia inexplicable y la trombocitopenia es muy común encontrar (Bulger, Smith, Maier, & Jurkovich, 1997). El mecanismo de estas alteraciones hemáticas es por consumo debido a la coagulación intravascular diseminada y la activación plaquetaria por émbolos de médula ósea (Riseborough & Herndon, 1976).

La fosfolipasa A2 sérica (sPLA2) que se traduce como microalbuminemia grasa es un mediador inflamatorio importante responsable de la lesión pulmonar aguda en el SEG. El síndrome coronario agudo (SCA) es la principal causa de muerte, y se ha demostrado que los niveles de sPLA2 están dramáticamente elevados

en pacientes con SCA y que los valores incluso se correlacionan con la gravedad del SCA (Styles, y otros, 1996). Pero, se propuso que los niveles de sPLA2 podrían usarse únicamente para diagnosticar SEG en pacientes de alto riesgo ya que estos niveles elevados de sPLA2 no son específicos de SEG y pueden ser simplemente una manifestación de un metabolismo lipídico alterado después de un traumatismo (Ross, 1969).

La broncoscopia y el lavado broncoalveolar (LBA) también se han investigado como medios para diagnosticar el SEG (Chastre, Fagon, & Soler, 1990). Se podría esperar que las células de los macrófagos que limpian los desechos de los pulmones a nivel celular contengan células grasas. Desafortunadamente, obtener muestras utilizables resultó más difícil de lo que se pensaba, 69,7% de las muestras fueron nulas debido al bajo rendimiento de macrófagos (Vedrinne, y otros, 1992). Sin embargo, se cree que en pacientes traumatizados con un cuadro clínico compatible de SEG y que presente menos del 30% de macrófagos con tinción positiva para grasa serviría para descartar SEG y promover a la investigación de otras causas de hipoxemia (Roger, Xaubet, & Agustí, 1995).

En cuanto a los estudios de imagen, la radiografía estándar de tórax puede mostrar infiltrados difusos parcheados inespecíficos bilaterales en los campos pulmonares. La Tomografía Computarizada de alta resolución (TAC-AR) de tórax es la técnica de imagen preferida para examinar los pulmones en SEG. La opacificación irregular en vidrio esmerilado asociada con un engrosamiento liso del tabique interlobular se ha descrito como un patrón de "*crazy paving*" (adoquín desordenado) (Figura 1), pero esta apariencia se comparte con muchas otras patologías posibles, como la neumonía bacteriana, el SDRA, el edema y la hemorragia pulmonar (Kwiatt & Seamon, 2013). Las variaciones en la perfusión pulmonar en el momento de la embolización pueden dar como resultado una preservación lobular clara. Los pequeños nódulos centrolobulillares en la periferia de los lóbulos superiores pueden representar la resolución de la obstrucción mecánica temprana por EG (Newbigin, Souza, & Torres, 2016).

Figura 1

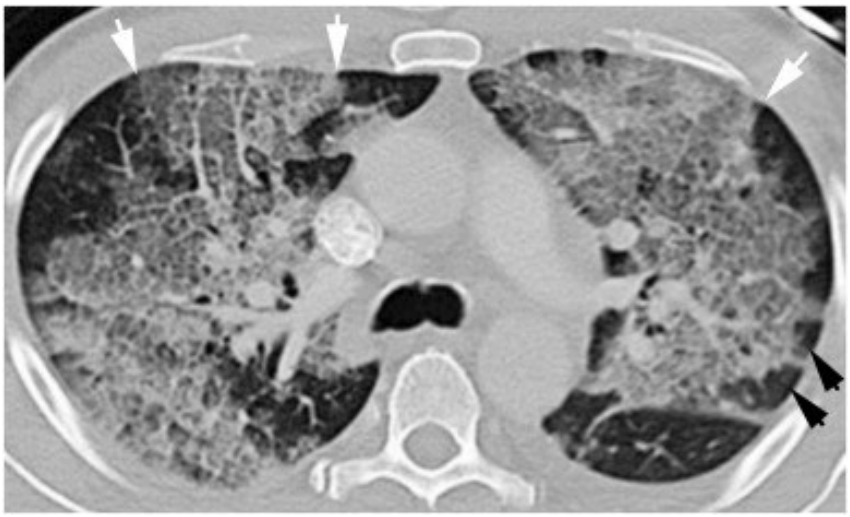

Figura 1.TAC-AR de Tórax en ventana pulmonar muestra opacidades bilaterales en vidrio esmerilado y engrosamiento del tabique interlobulillar que da como resultado un patrón en crazy paving (adoquín desordenado). Obsérvense los márgenes definidos entre las anomalías parenquimatosas y las áreas de pulmón normal (flechas blancas) con áreas de preservación lobulillar (flechas negras). Fuente: (Newbigin, Souza, & Torres, 2016).

En pacientes con deterioro del nivel de conciencia y tiene de sospecha de SEG, la resonancia magnética es el estudio de elección. La resonancia magnética en ventana potenciada en flair detecta una apariencia de microembolia grasa en "campo de estrellas" (Figura 2) tan pronto como una hora después del inicio de los síntomas y aproximadamente cuatro horas después de los síntomas, la resonancia magnética potenciada en T2 mostrará múltiples lesiones hiperintensas no confluentes dispersas por toda la sustancia gris y blanca, y el número de lesiones se correlaciona ampliamente con la gravedad de los síntomas neurológicos. Los principales diagnósticos diferenciales de esta apariencia en la resonancia magnética son las causas vasculares de tromboembolismo y la lesión axonal difusa (Newbigin, Souza, & Torres, 2016).

Figura 2

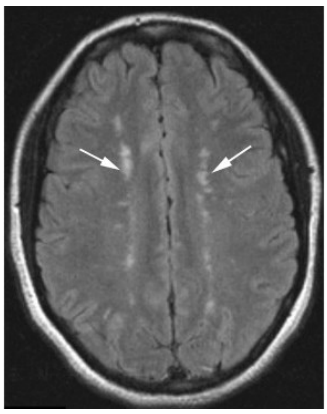

Figura 2. Embolia grasa cerebral en un paciente con disminución del nivel de conciencia tras un accidente automovilístico y fractura de fémur. (a) La imagen axial de recuperación de inversión atenuada por líquido (FLAIR) del cerebro demuestra múltiples focos hiperintensos diminutos distribuidos de forma lineal a lo largo del centro semioval bilateralmente (flechas). Fuente: (Sage & Tudor, 1958).

Tratamiento

El uso de corticosteroides en la prevención del SEG es controvertido; aunque existe evidencia de que los corticosteroides pueden usarse profilácticamente para prevenir el SEG en pacientes de alto riesgo, por ejemplo, aquellos que han sufrido fracturas de huesos largos (Schonfeld, Ploysongsang, & DiLisio, 1998). Sin embargo, en un meta-análisis (Bederman, Bhandari, M, McKee, & Schemitsch, 2009) demostró que, si bien redujeron las tasas de SEG e hipoxia, los corticosteroides no redujeron las tasas de mortalidad, y los autores concluyeron que se necesita un ensayo aleatorio más amplio.

El tratamiento debe enfocarse en la atención temprana apropiada, es decir, la fijación temprana de fracturas de huesos largos, ya que es la causa más común de SEG, la inmovilización rápida y adecuada de las fracturas puede ser muy importante para prevenir la liberación de más células adiposas a la circulación. Un estudio prospectivo (Bone, Johnson, Weigelt, & Scheinberg, 1989) demostró que la fijación de fracturas de huesos largos en 24 horas reducía las tasas de

SEG, así como de SDRA y neumonía vs 72 horas. De hecho, se también demostrado que el retraso en la fijación de las fracturas provoca ingresos más prolongados.

Se han probaron tratamientos como la heparina, pero los estudios demuestran que no existe mejora en la morbilidad o la mortalidad (Lewis & Pappas, 1969; Sage & Tudor, 1958).

Un estudio reciente in vivo en un modelo animal en ratones demostró que Aliskiren (inhibidor de la renina), protege los pulmones del daño histopatológico grave después de que se indujera la SEG mediante la inyección de grasa por vía intravenosa (Fletcher, y otros, 2017). En este contexto un estudio mostró que losartán potásico a dosis subterapeúticas para hipertensión arterial (<50mg) ayudó a proteger el sistema pulmonar del daño crónico después de SEG (Poisner, y otros, 2014). Como no existe un tratamiento específico para el SEG, su manejo se centra en la atención de apoyo, el control de los síntomas y, lo más importante, la prevención.

El SDRA que provoca insuficiencia respiratoria e incluso la muerte es la complicación potencial más grave del SEG, en aquellos pacientes dependiendo del criterio médico se debe realizar manejo avanzado de la vía aérea y someterle a ventilación mecánica sea invasiva o no. El tratamiento del SDRA secundario a SEG tiene como objetivo mantener un intercambio gaseoso adecuado y al mismo tiempo minimizar el potencial de lesión pulmonar asociada al ventilador (Kwiatt & Seamon, 2013). La atención de pacientes con SEG y complicaciones neurológicas se centra en observaciones neurológicas frecuentes. Los pacientes con SEG pueden desarrollar edema cerebral, aunque éste suele resolverse espontáneamente puede provocar morbilidad grave discapacitante (Butteriss, y otros, 2006). En tales casos, se debe considerar la monitorización de la presión intracraneal y de ser el caso neuro protección con la sedación y bloqueo neuromuscular con ventilación mecánica invasiva (Kwiatt & Seamon, 2013).

Discusión

El síndrome de embolia grasa (SEG) es una entidad clínica que se desencadena por la presencia de émbolos de grasa en la circulación sistémica. Estos émbolos pueden ingresar a la circulación venosa y posteriormente alcanzar la circulación pulmonar, afectando a múltiples órganos, incluyendo el cerebro, los riñones, la piel, los ojos y el miocardio. La presentación clínica del SEG suele manifestarse con una tríada de síntomas característicos: dificultad respiratoria, disfunción neurológica y erupción petequial concurrente (Allardyce, Meek, Woodruff, Cassim, & Ellis, 1974).

Es importante destacar que el SEG es una condición poco común, pero puede ser potencialmente mortal, especialmente cuando se presenta como consecuencia de un traumatismo ortopédico. También puede desarrollarse en otras condiciones no traumáticas, como la pancreatitis, la anemia de células falciformes, la osteomielitis, la diabetes mellitus y la enfermedad del hígado graso, así como después de intervenciones médicas, como la terapia prolongada con corticoides o la liposucción (Bederman, Bhandari, M, McKee, & Schemitsch, 2009).

La epidemiología del SEG muestra una mayor incidencia después de traumatismos ortopédicos, especialmente en fracturas de huesos largos, donde la concentración de émbolos grasos es más alta en la circulación venosa que drena el sitio de la fractura (Chastre, Fagon, & Soler, 1990). La incidencia varía según el tipo y la gravedad del traumatismo, y se ha observado un aumento significativo en pacientes con múltiples fracturas cerradas (Allardyce, Meek, Woodruff, Cassim, & Ellis, 1974); (Butteriss, y otros, 2006). Sin embargo, el SEG también puede ocurrir en otras situaciones clínicas, lo que complica su diagnóstico y tratamiento.

El cuadro clínico del SEG puede ser diverso, y no todos los pacientes presentan la tríada clásica de síntomas. La dificultad respiratoria es un hallazgo frecuente, y la hipoxia es uno de los principales problemas respiratorios en estos pacientes.

Además, los síntomas neurológicos pueden variar desde alteraciones leves del estado mental hasta síntomas más graves, como convulsiones o incluso coma. La erupción petequial es otro signo característico del SEG, y su distribución en áreas como la cara, axilas, cuello y mucosas orales y conjuntivales se debe a la baja densidad de grasa en estas zonas.

El diagnóstico del SEG es un desafío clínico, ya que no existe una prueba específica y sensible para confirmarlo. Se utilizan escalas de criterios como la de Gurd y Wilson, Schoenfeld y Lindeque para sugerir el diagnóstico, pero ninguno de estos criterios es definitivo debido a la falta de especificidad (Nolte, Olofsson, Scherstén, & Lewis, 1974). Los estudios de laboratorio a menudo revelan anemia inexplicable y trombocitopenia debido al consumo por coagulación intravascular diseminada y la activación plaquetaria por émbolos de médula ósea (O'Brien, Harris, Beckman, Reed, & Cook, 2014;) La medición de la fosfolipasa A2 sérica (sPLA2) se ha propuesto como un marcador inflamatorio importante relacionado con la lesión pulmonar aguda en el SEG, aunque su especificidad es limitada (Poisner, y otros, 2014); (Riseborough & Herndon, 1976).

En términos de estudios de imagen, la tomografía computarizada de alta resolución (TAC-AR) de tórax es una técnica preferida para evaluar los pulmones en pacientes con SEG. Sin embargo, los hallazgos en la TAC-AR, como el patrón de "crazy paving," no son específicos y pueden superponerse con otras patologías pulmonares (Bulger, Smith, Maier, & Jurkovich, 1997). La resonancia magnética es útil en pacientes con deterioro del nivel de conciencia, ya que puede detectar lesiones cerebrales características del SEG (Schonfeld, Ploysongsang, & DiLisio, 1998).

En cuanto al tratamiento del SEG, no existe un enfoque específico y se centra en el manejo de los síntomas y la prevención. La atención temprana apropiada, que incluye la fijación temprana de fracturas de huesos largos, es crucial para prevenir la liberación de más émbolos grasos a la circulación. Aunque se han probado tratamientos farmacológicos, como los corticosteroides y la heparina, su

eficacia en la reducción de la morbilidad y la mortalidad del SEG no está claramente establecida (Vedrinne, y otros, 1992).

En la investigación actual, se han explorado otras opciones farmacológicas, como Aliskiren e Losartán, que han mostrado beneficios potenciales en la protección pulmonar después de la embolia grasa (Walshe CM, 2007). Sin embargo, se necesita más investigación y ensayos clínicos para determinar su efectividad en el manejo del SEG.

Conclusiones

El síndrome de embolia grasa (SEG) es una entidad clínica que resulta de la entrada de émbolos grasos en la circulación, y puede ocurrir como consecuencia de traumatismos ortopédicos, así como en otras condiciones médicas y procedimientos iatrogénicos.

A pesar de la creciente cantidad de literatura sobre SEG, sigue existiendo una significativa incertidumbre clínica en lo que respecta a su diagnóstico, prevención y tratamiento. La comprensión detallada de la patogénesis del SEG es crucial para desarrollar estrategias específicas de prevención y tratamiento. Se necesita una mayor investigación en este campo.

No existe una prueba de diagnóstico definitiva para el SEG, y su diagnóstico suele ser una exclusión de otras causas en pacientes con signos y síntomas compatibles.

El tratamiento del SEG se basa en la atención de apoyo y el manejo de las complicaciones. Se han probado varios enfoques terapéuticos, como corticosteroides y heparina, pero su eficacia aún no está clara y se requieren más investigaciones. La prevención del SEG se centra en la atención temprana y apropiada de las fracturas de huesos largos, así como en evitar la liberación de células grasas a la circulación. El síndrome de distrés respiratorio agudo (SDRA) es una complicación grave del SEG que requiere un manejo específico, incluida la ventilación mecánica en algunos casos.

REFERENCIAS BIBLIOGRÁFICAS

1. Allardyce, D., Meek, R., Woodruff, B., Cassim, M., & Ellis, D. (1974). Increasing our knowledge of the pathogenesis of fat embolism: a prospective study of 43 patients with fractured femoral shafts. *J Trauma, 14*(11), 955-962. Recuperado el 19 de Sep de 2023, de https://journals.lww.com/jtrauma/Citation/1974/11000/Increasing_Our_Knowledge_of_the_Pathogenesis_of.8.aspx
2. Bederman, S., Bhandari, M, McKee, M., & Schemitsch, E. (2009). Do corticosteroids reduce the risk of fat embolism syndrome in patients with long-bone fractures? A meta-analysis. *Can J Surg, 52*(5), 386-393. Recuperado el 21 de Sep de 2023
3. Bone, L., Johnson, K., Weigelt, J., & Scheinberg, R. (1989). Early versus delayed stabilization of femoral fractures. A prospective randomized study. *J Bone Joint Surg Am, 71*(3), 336-340. Recuperado el 21 de Sep de 2023
4. Bulger, E., Smith, D., Maier, R., & Jurkovich, G. (1997). Fat embolism syndrome. A 10-year review. *Arch Surg, 132*(4), 435-439. doi:10.1001/archsurg.1997.01430280109019
5. Butteriss, D., Mahad, D., Soh, C., Walls, T., Weir, D., & Birchall, D. (2006). Reversible cytotoxic cerebral edema in cerebral fat embolism. *Am J Neuroradiol, 27*(3), 620-623. Recuperado el 21 de Sep de 2023
6. Chastre, J., Fagon, J., & Soler, P. (1990). Bronchoalveolar lavage for rapid diagnosis of the fat embolism syndrome in trauma patients. *Ann Intern Med, 113*(8), 583-588. doi:10.7326/0003-4819-113-8-583
7. Christie, J., Robinson, CM, Pell, A., McBirnie, J., & Burnett, R. (1995). Transcardiac echocardiography during invasive intramedullary procedures. *J Bone Joint Surg Br, 77*(3), 450-455. doi:10.1302/0301-620X.77B3.7744935
8. Fabian, T., Hoots, A., Stanford, D., Patterson, C., & Mangiante, E. (1990). Fat embolism syndrome: prospective evaluation in 92 fracture patients. *Crit Care Med, 18*(1), 42-46. Recuperado el 20 de Sep de 2023
9. Fletcher, A., Molteni, A., Ponnapureddy, R., Patel, C., Pluym, M., & Poisner, A. (2017). The renin inhibitor aliskiren protects rat lungs from the histopathologic effects of fat embolism. *J Trauma Acute Care Surg, 82*(2), 338-344. doi:10.1097/TA.0000000000001278
10. Hulman, G. (May de 1995). The pathogenesis of fat embolism. *J Pathol, 176*(1), 3-9. doi:10.1002/path.1711760103. PMID: 7616354.
11. Husebye, E., Lyberg, T., & Røise, O. (2007). Bone marrow fat in the circulation: clinical entities and pathophysiological mechanisms. *Injury, 38*(10), S8-S18. doi:10.1016/j.injury.2006.08.036

12. Jacobson, D., Terrence, C., & Reinmuth, O. (1986). The neurologic manifestations of fat embolism. *Neurology, 36*(6), 847–851. doi:10.1212/wnl.36.6.847
13. Kwiatt, M., & Seamon, M. (2013). Fat embolism syndrome. *Int J Crit Illn Inj Sci, 3*(1), 64-68. doi:10.4103/2229-5151.109426
14. Lewis, A., & Pappas, A. (1969). Experimental fat embolism: evaluation of treatment with low molecular weight dextran. *J Trauma, 9*(1), 49-55. Recuperado el 21 de Sep de 2023
15. Lindeque, B., Schoeman, H., Dommisse, G., Boeyens, M., & Vlok, A. (1987). Fat embolism and the fat embolism syndrome. A double-blind therapeutic study. *J Bone Joint Surg Br, 69*(1), 128-131. doi:10.1302/0301-620X.69B1.3818718
16. Lindeque, B., Schoeman, H., Dommisse, G., Boeyens, M., & Vlok, A. (1987). Fat embolism and the fat embolism syndrome. A double-blind therapeutic study. *J Bone Joint Surg Br, 69*(1), 128-131. doi:10.1302/0301-620X.69B1.3818718
17. Mellor, A., & Soni, N. (2001). Fat embolism. *Anaesthesia, 56*(2), 145-154. doi:10.1046/j.1365-2044.2001.01724.x
18. Newbigin, K., Souza, C., & Torres, C. (2016). Fat embolism syndrome: State-of-the-art review focused on pulmonary imaging findings. *Respir Med, 113*, 93-100. doi:10.1016/j.rmed.2016.01.018
19. Nolte, W., Olofsson, T., Scherstén, T., & Lewis, D. (1974). Evaluation of the Gurd test for fat embolism. *J Bone Joint Surg Br, 56B*(3), 417-420. Recuperado el 21 de Sep de 2023
20. O'Brien, B., Harris, I., Beckman, T., Reed, D., & Cook, D. (2014;). Standards for reporting qualitative research: a synthesis of recommendations. *Acad Med, 89*(9), 1245-1251. doi:10.1097/ACM.0000000000000388
21. Poisner, A., Herndon, B., Bass, D., Jain, A., Fletcher, A., & Molteni, A. (2014). Losartan protects the lung from chronic cellular damage induced by fat embolism (LB512). *The FASEB Journal, 28*(1), LB512. doi:10.1096/fasebj.28.1_supplement.lb512
22. Riseborough, E., & Herndon, J. (1976). Alterations in pulmonary function, coagulation and fat metabolism in patients with fractures of the lower limbs. *Clin Orthop Relat Res, 115*, 248–67. Recuperado el 21 de Sep de 2023
23. Roger, N., Xaubet, A., & Agustí, C. (1995). Role of bronchoalveolar lavage in the diagnosis of fat embolism syndrome. *Eur Respir J, 8*(8), 1275-1280. doi:10.1183/09031936.95.08081275
24. Ross, A. (1969). The value of serum lipase estimations in the fat embolism syndrome. *Surgery, 65*(2), 271-273. Recuperado el 21 de Sep de 2023

25. Sage, R., & Tudor, R. (1958). Treatment of fat embolism with heparin. *Br Med J, 1*(5080), 1160-1161. doi:10.1136/bmj.1.5080.1160
26. Schonfeld, S., Ploysongsang, Y., & DiLisio, R. (1998). Fat embolism prophylaxis with corticosteroids. A prospective study in high-risk patients. *Ann Intern Med, 99*(4), 438-443. doi:10.7326/0003-4819-99-4-438
27. Scopa, M., Magatti, M., & Rossitto, P. (1994). Neurologic symptoms in fat embolism syndrome: case report. *J Trauma, 36*(6), 906-908. doi:10.1097/00005373-199406000-00030
28. Stein, P., Yaekoub, A., Matta, F., & Kleerekoper, M. (2008). Fat embolism syndrome. *Am J Med Sci, 336*(6), 472-477. doi:10.1097/MAJ.0b013e318172f5d2
29. Styles, L., Schalkwijk, C., Aarsman, A., Vichinsky, E., Lubin, B., & Kuypers, F. (1996). Phospholipase A2 levels in acute chest syndrome of sickle cell disease. *Blood, 87*(6), 2573–8. Recuperado el 21 de Sep de 2023
30. Tzioupis, C., & Peter, V. (2011). Fat embolism syndrome: what have we learned over the years? *Trauma, 13*(4), 259-281. doi:10.1177/1460408610396026
31. Vedrinne, J., Guillaume, C., Gagnieu, M., Gratadour, P., Fleuret, C., & Motin, J. (1992). Bronchoalveolar lavage in trauma patients for diagnosis of fat embolism syndrome. *Chest, 102*(5), 1323-1327. doi:10.1378/chest.102.5.1323
32. Walshe CM, C. J. (2007). Cerebral fat embolism syndrome causing brain death after long-bone fractures and acetazolamide therapy. *Crit Care Resusc, 9*(2), 184-186. Recuperado el 21 de Sep de 2023
33. White, T., Petrisor, B., & Bhandari, M. (2006). Prevention of fat embolism syndrome. *Injury, 37*(4), S59-S67. doi:10.1016/j.injury.2006.08.041