



UNIVERSIDAD TÉCNICA DE AMBATO
FACULTAD DE CIENCIAS DE LA SALUD
CARRERA DE MEDICINA

**“TRATAMIENTO DE ESTENOSIS URETEROPÉLVICA E
HIDRONEFROSIS. UNA REVISIÓN BIBLIOGRÁFICA”**

Requisito previo para optar por el Título de Médico

Modalidad: Artículo Científico

Autora: Avendaño Torres, Mishell Francesca

Tutor: Dr. Esp. Guacho Guacho, Juan Sebastián

Ambato – Ecuador

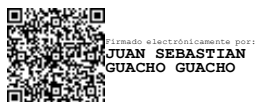
Junio,2023

APROBACIÓN DEL TUTOR

En mi calidad de Tutor del Artículo Científico sobre el tema:

“TRATAMIENTO DE ESTENOSIS URETEROPELVICA E HIDRONEFROSIS. UNA REVISION BIBLIOGRÁFICA” desarrollado por Avendaño Torres Mishell Francesca, estudiante de la Carrera de Medicina, considero que reúne los requisitos técnicos, científicos y corresponden a lo establecido en las normas legales para el proceso de graduación de la Institución; por lo mencionado autorizo la presentación de la investigación ante el organismo pertinente, para que sea sometido a la evaluación de docentes calificadores designados por el H. Consejo Directivo de la Facultad de Ciencias de la Salud.

Ambato, junio del 2023



EL TUTOR

.....
Guacho Guacho, Juan Sebastián

AUTORÍA DEL TRABAJO DE TITULACIÓN

Los criterios emitidos en el Artículo de Revisión **“TRATAMIENTO DE ESTENOSIS URETEROPELVICA E HIDRONEFROSIS. UNA REVISION BIBLIOGRÁFICA”**, como también los contenidos, ideas, análisis, conclusiones, son de autoría y exclusiva responsabilidad de la compareciente, los fundamentos de la investigación se han realizado en base a recopilación bibliográfica y antecedentes investigativos

Ambato, junio del 2023

LA AUTORA



Firmado electrónicamente por:
**MISHELL FRANCESCA
AVENDAÑO TORRES**

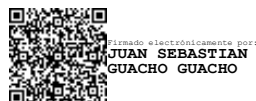
.....
Avendaño Torres Mishell Francesca

CESIÓN DE DERECHOS DE AUTOR

Yo, Guacho Guacho Juan Sebastián con Cedula de identidad N° 0604623496 en calidad de autor y titular de los derechos morales y patrimoniales del trabajo de titulación “TRATAMIENTO DE ESTENOSIS URETEROPELVICA E HIDRONEFROSIS, UNA REVISIÓN BIBLIOGRÁFICA”, Autorizo a la Universidad Técnica de Ambato, para que haga de este Artículo de Revisión o parte de él, un documento disponible con fines netamente académicos para su lectura, consulta y procesos de investigación.

Cedo una licencia gratuita e intransferible, así como los derechos patrimoniales de mi Artículo de Revisión a favor de la Universidad Técnica de Ambato con fines de difusión pública; y se realice su publicación en el repositorio Institucional de conformidad a lo dispuesto en el Art. 144 de la Ley Orgánica de Educación Superior, siempre y cuando no suponga una ganancia económica y se realice respetando mis derechos de autora, sirviendo como instrumento legal este documento como fe de mi completo consentimiento.

Ambato, junio del 2023



CESIÓN DE DERECHOS DE AUTOR

Yo, Avendaño Torres Mishell Francesca con CC: 0604048116 en calidad de autora y titular de los derechos morales y patrimoniales del trabajo de titulación **“TRATAMIENTO DE ESTENOSIS URETEROPELVICA E HIDRONEFROSIS. UNA REVISION BIBLIOGRÁFICA”**, Autorizo a la Universidad Técnica de Ambato, para que haga de este Artículo de Revisión o parte de él, un documento disponible con fines netamente académicos para su lectura, consulta y procesos de investigación.

Cedo una licencia gratuita e intransferible, así como los derechos patrimoniales de mi Artículo de Revisión a favor de la Universidad Técnica de Ambato con fines de difusión pública; y se realice su publicación en el repositorio Institucional de conformidad a lo dispuesto en el Art. 144 de la Ley Orgánica de Educación Superior, siempre y cuando no suponga una ganancia económica y se realice respetando mis derechos de autora, sirviendo como instrumento legal este documento como fe de mi completo consentimiento.

Ambato, junio 2023



Firmado electrónicamente por:
**MISHELL FRANCESCA
AVENDAÑO TORRES**

APROBACIÓN DEL TRIBUNAL EXAMINADOR

Los miembros del Tribunal Examinador, aprueban en el informe del Proyecto de Investigación: **“TRATAMIENTO DE ESTENOSIS URETEROPELVICA E HIDRONEFROSIS. UNA REVISION BIBLIOGRÁFICA”** , de la estudiante Avendaño Torres Mishell Francesca, estudiante de la Carrera de Medicina

Ambato, junio 2023

Parar su constancia firma

.....

Presidente

.....

1er Vocal

.....

2 do Vocal

El, Dr.C. Efraín Velastegui López. PhD. Director y editor de la revista electrónica "Anatomía Digital", (ISSN 2697-3391) alojada en <http://www.anatomiadigital.org>

ACREDITA QUE:

El artículo "**Tratamiento de estenosis ureteropelvica e hidronefrosis. Una revisión bibliográfica**" evaluado por pares ciegos (doble-blind), que consta de 11 páginas en formato PDF, cuyos autores son: Juan Sebastián Guacho, & Mishell Francesca Avendaño Torres., ha sido aceptado para su publicación en el Vol 6 Num 1.1. **Bienestar Familiar**, de Febrero 2023.

<http://www.anatomiadigital.org>

Lo que se hace constar en Ambato 1 de febrero de 2023

El Director



Fdo.: Efraín Velastegui López

 latindex

DEDICATORIA

Dedico este trabajo en primer lugar a Dios por haberme permitido llegar a estas instancias de la carrera en donde un sueño se cumplirá, a mis padres por haberme brindado su apoyo incondicional y que con palabras de aliento no me dejaron caer en ningún momento, a mi abuelito Segundo que ya no se encuentra aquí pero que dejó un legado muy grande en mí y que siempre soñó con presenciar este paso tan grande de mi vida, a mi abuelita Piedad por siempre estar pendiente de mí, a mis tíos y primos quienes de igual manera fueron personas que me escucharon y me ayudaron en mi formación.

Avendaño Torres Mishell Francesca

AGRADECIMIENTO

Agradezco a la Universidad Técnica de Ambato por abrirme las puertas para poder formarme como médico, a todos los docentes que en el momento que necesité siempre me colaboraron y me brindaron su tiempo. A mi tutor quien con paciencia me brindo sus conocimientos y facilidades para realizar este trabajo de titulación. Finalmente agradezco a mi familia por acompañarme en este proceso.

Avendaño Torres Mishell Francesca

Tratamiento de estenosis ureteropélvica e hidronefrosis. Una revisión bibliográfica

Resumen

Introducción: La estenosis ureteropélvica es una estrechez a nivel de la unión pelvis renal con el uréter la cual evita el paso de la orina y su expulsión, por lo que causa secundariamente hidronefrosis. Existen varias etiologías como las intrínsecas o congénitas y las adquiridas, en donde se observan con más frecuencia las congénitas. Provoca manifestaciones clínicas como el dolor, hematuria, infecciones de vías urinarias a repetición y secundaria a esta, hematuria. El diagnóstico puede ser prenatal con la ayuda de la ecografía, además de exámenes más específicos como la cistouretrografía miccional, renografía diurética, entre otros descritos posteriormente. **Objetivos: General:** Elaborar un artículo de revisión bibliográfica actualizada sobre el tratamiento de estenosis ureteropélvica e hidronefrosis. **Específicos:** Determinar las etiologías más comunes de la estenosis ureteropélvica e hidronefrosis. Conocer el cuadro clínico y exámenes complementarios asociados a la estenosis ureteropélvica e hidronefrosis. Proporcionar una herramienta para el diagnóstico precoz de la estenosis ureteropélvica. Describir el manejo adecuado de la estenosis ureteropélvica según requiera el paciente **Metodología:** Mediante bases de datos como PUBMED, UpToDate, PMC, ELSEVIER, The Cochrane Library Plus, NCBI se realizó la búsqueda exhaustiva de artículos científicos para el desarrollo de un estudio descriptivo mediante una revisión bibliográfica actualizada de forma sistemática. **Resultados:** Los principales hallazgos arrojan que existe mayor eficacia de la pieloplastia mínimamente invasiva con un 7% de tasa de fracaso, la pieloplastia abierta 9% y la endopielotomía 15%. **Conclusiones:** La estenosis ureteropélvica está causada generalmente por etiología congénita. Los pacientes lactantes con esta patología suelen ser asintomáticos, ya que con el pasar del tiempo este problema tiene su solución, sin embargo, si no existe resolución después de los 18 meses, existirán manifestaciones como dolor abdominal, puede existir la presencia de masas abdominales, hematuria. La intervención quirúrgica es el estándar de oro para el tratamiento de esta patología.

PALABRAS CLAVES: ESTENOSIS, OBSTRUCCION, UNION URETEROPELVICA, PIELOPLASTIA.

Tratamiento de estenosis ureteropélvica e hidronefrosis. Una revisión bibliográfica

Abstract

Introduction: Ureteropelvic stenosis is a narrowing at the level of the junction of the renal pelvis with the ureter which prevents the passage of urine and its expulsion, thus causing secondary hydronephrosis. There are several etiologies such as intrinsic or congenital and acquired, where congenital ones are most often observed. It causes clinical manifestations such as pain, hematuria, urinary tract infections to repeat and secondary to this, hematuria. The diagnosis can be prenatal with the help of ultrasound, in addition to more specific tests such as cystourethrography, diuretic renography, among others described later. **Objectives: General:** To prepare an updated bibliographic review article on the treatment of ureteropelvic stenosis and hydronephrosis. **Specifics:** Determine the most common etiologies of ureteropelvic stenosis and hydronephrosis. To know the clinical picture and complementary examinations associated with ureteropelvic stenosis and hydronephrosis. Provide a tool for early diagnosis of ureteropelvic stenosis. Describe proper management of ureteropelvic stenosis as required by the patient. **Methodology :** Using databases such as PUBMED, UpToDate, PMC, ELSEVIER, The Cochrane Library Plus, NCBI conducted an exhaustive search of scientific articles for the development of a descriptive study through a systematic updated bibliographic review. **Results:** The main findings show that there is greater efficacy of minimally invasive pielloplasty with a 7% failure rate, open pielloplasty 9% and endopyelotomy 15%. **Conclusions:** Ureteropelvic stenosis is usually caused by congenital etiology. Nursing patients with this pathology are usually asymptomatic, since over time this problem has its solution, however, if there is no resolution after 18 months, there will be manifestations such as abdominal pain, there may be the presence of abdominal masses, hematuria. Surgical intervention is the gold standard for the treatment of this pathology.

KEY WORDS: STENOSIS, OBSTRUCTION, URETEROPELVIC JUNCTION, PYELOPLASTY

INTRODUCCIÓN

Entre las afecciones urológicas comunes se encuentra la obstrucción parcial o completa del tracto urinario, a causa de cálculos ureterales, obstrucción de la unión pélvica ureteral, estenosis ureteral y obstrucción ureteral maligna (1). Este artículo se centrará en la estenosis de la unión ureteropélvica.

La estenosis de la unión ureteropélvica es aquella estrechez que evita el paso de la orina desde la pelvis renal hacia el uréter. Suele estar provocada por problemas congénitos o adquiridos y se traduce en un deterioro progresivo o el desarrollo renal anormal, dependiendo de la etiología (2, 3).

La obstrucción congénita de la unión ureteropélvica en la mayor parte de casos está provocada por la estenosis intrínseca, no obstante, también puede darse por el cruce de vasos (arteria renal aberrante o accesoria cruza el polo inferior del riñón provocando la compresión y obstrucción del flujo urinario) (3). Las causas adquiridas incluyen el trauma asociado a impactación de cálculo, cirugía pélvica, ureteroscopia o radiación (1).

Gracias a los avances tecnológicos al momento se diagnostica en pacientes neonatos asintomáticos, por la ayuda de la realización de ecografías prenatales, sin embargo, los síntomas que pudieran existir cuando la presentación es postnatal y con ausencia de exámenes prenatales que avalen el diagnóstico son: presencia de masas palpables, dolor, piuria, hematuria provocados por infecciones del tracto urinario. En años posteriores también puede aparecer síntomas gastrointestinales como náuseas, vómitos, dolor intermitente abdominal (crisis de Dietl) (2, 3).

METODOLOGIA

El objetivo general del trabajo es elaborar un artículo de revisión bibliográfica actualizada sobre el tratamiento de estenosis ureteropélvica e hidronefrosis. Los objetivos específicos son determinar las etiologías más comunes de la estenosis ureteropélvica e hidronefrosis. Conocer el cuadro clínico y exámenes complementarios asociados a la estenosis ureteropélvica e hidronefrosis

Proporcionar una herramienta para el diagnóstico precoz de la estenosis ureteropélvica Describir el manejo adecuado de la estenosis ureteropélvica según requiera el paciente *Materiales y métodos*, mediante bases de datos como PUBMED, UpToDate, PMC, ELSEVIER, The Cochrane Library Plus, NCBI se realizó la búsqueda exhaustiva de artículos científicos para el desarrollo de un estudio descriptivo mediante una revisión bibliográfica actualizada de forma sistemática.

Criterios de inclusión, se incluyeron 20 artículos científicos de las revistas mencionadas con anterioridad, cuyos años de publicación fueron desde el año 2002 hasta el 2022, en español e inglés, los mismos que mencionen información acerca de la obstrucción del tracto urinario, estenosis pieloureteral e hidronefrosis.

Criterios de exclusión, se excluyó a los artículos que tenían una muestra muy limitada, conflictos de interés, información no precisa, artículos que no se encuentren en el rango de años propuesto y cartas u opiniones de expertos.

RESULTADOS

La estenosis ureteropélvica generalmente afecta al grupo de edad pediátrica que, al grupo adulto, se observa con más frecuencia en niños que en niñas, además se observa más afección a nivel del lado izquierdo que en el lado derecho. Esta patología es la causa más común de hidronefrosis (4).

En Ecuador desde el año 2002 hasta el 2019, el porcentaje de morbilidad por enfermedades del aparato genitourinario en la región Sierra es de 9%, Costa 7,2%, Amazonía 7,1% y en la región Insular 7,6%. En hombres, la novena causa de muerte son las enfermedades del sistema urinario y en mujeres la octava; por otro lado, las malformaciones congénitas, deformidades y anomalías cromosómicas se encuentran en el segundo lugar de las principales causas de muerte en menores de 1 año de edad (5, 6).

Como ya se había mencionado con anterioridad la primera causa de estenosis de la unión ureteropélvica es la congénita, entre ellas está la hipoplasia ureteral que podría llevar a un segmento aperistáltico del uréter por la ubicación anormal de la capa muscular lisa y así provoca una obstrucción funcional; la inserción alta del uréter en la pelvis renal que resultaría en un mal vaciado urinario de la pelvis hacia el uréter, un uréter en esta posición provoca una angulación aguda en la unión lo que provoca obstrucción funcional con hidronefrosis; el atrapamiento del uréter por un vaso renal accesorio cruzado que generalmente va desde el polo inferior, esto provocara una torsión del uréter proximal sin permitir el flujo urinario; en pocos casos se observa que los riñones que se encuentran malrotados causan esta patología (6).

En cuanto a causas adquiridas se mencionan las extrínsecas provocadas por una compresión de carácter externo a nivel de la unión ureteropélvica o el uréter proximal (Fibrosis retroperitoneal, linfadenopatía retroperitoneal, masa retroperitoneal, riñón móvil); las intrínsecas como la pared ureteral y cicatrización periureteral a causa de un cálculo impactado, inflamación crónica o radiación; tumores ureterales (carcinoma de células transicionales del urotelio ureteral); iatrogenia (ureteroscopia, endopielotomía, pielolitotomía o reparación de la obstrucción primaria) (6).

Esta patología puede estar asociada con otro tipo de anomalías congénitas como ano imperforado, riñón multiquístico y reflujo ureterovesical ipsilateral, no obstante, la patología que se debe tratar primero es la estenosis pieloureteral.

Las manifestaciones clínicas que comúnmente se observan en niños mayor dolor abdominal periódico, por lo general este se da después de la diuresis, vé p, pielonefritis recurrente, fiebre, se puede palpar masas abdominales o hematuria secundaria a infección. En adultos existen síntomas similares, sin embargo, la hematuria y el dolor crónico es lo más común (6).

Los hallazgos de laboratorio más importantes serán hemograma completo, pruebas de función renal en donde se incluya creatinina, TFG y BUN. Estos pacientes suelen tener valores elevados de creatinina y TFG disminuida. Si el paciente presenta infección existirá leucocitosis (6).

Se sospecha de una estenosis ureteropélvica cuando la ecografía prenatal muestra hidronefrosis marcada acompañada de dilatación pélvica (3). Al nacimiento debe realizarse el seguimiento después de 48 horas, en casos graves se debe realizar el chequeo dentro de las primeras 48 horas en caso de necesitar intervención urgente, como se muestra en la tabla 1 (6).

Otros estudios para confirmar el diagnóstico de estenosis pieloureteral son la cistouretrografía miccional, pielografía intravenosa, urografía computarizada o urografía por resonancia magnética, pielografía retrograda, renografía diurética (6).

El objetivo principal del tratamiento es conservar la función renal y de esta manera evitar tratamientos quirúrgicos innecesarios (7). La dificultad de drenaje en los pacientes pediátricos (menores de 18 meses) puede mejorar a los pocos meses espontáneamente; en pacientes mayores que presentan una función renal dividida de más de 40%, la gammagrafía renal debe realizarse en intervalos de 3,6 y 12 meses. Si la función renal se ve deteriorada se optará por el tratamiento quirúrgico (6).

En la actualidad la mayoría de niños que presentan obstrucción de la unión ureteropelvica son tratados con un manejo conservador ya que la hidronefrosis puede mejorar con seguridad al pasar el tiempo (2).

La intervención quirúrgica es el gold estándar de la obstrucción de la unión ureteropelvica en caso de no funcionar el tratamiento conservador (en caso de menores de 18 meses) (2, 6).

Las indicaciones para el tratamiento quirúrgico son:

- Obstrucción de la unión ureteropelvica con menos del 40% en la función dividida del riñón afectado en el renograma diurético
- Atrofia del parénquima renal a causa de obstrucción de la unión ureteropelvica bilateral grave
- Infecciones recurrentes con el uso de antibióticos profilácticos
- Obstrucción de la unión ureteropelvica sintomática o con la presencia de una masa abdominal (6).

En cuanto a las opciones de cirugía encontramos:

- Pieloplastia abierta desmembrada que es la técnica de primera elección cirugía
- Pieloplastia abierta no desmembrada, utilizada generalmente en casos de inserción alta del uréter y sin cruzamiento de vasos.
- Pieloplastia laparoscópica, abordaje retroperitoneal, existe menor tasa de complicaciones como la lesión colónica, a diferencia del abordaje transperitoneal. Requiere menor estancia hospitalaria.
- Pieloplastia asistida por robot, aun no disponible en nuestro medio, sin embargo, es utilizada para el tratamiento de casos difíciles como en pacientes con anatomía irregular u obstrucción recurrente, no obstante, se debe tener en cuenta las complicaciones asociadas como la lesión colónica.
- Endopielotomía que puede ser anterógrada retrograda con bisturí o láser, se recomienda para pacientes con antecedentes de recurrencia de la patología posterior a pieloplastia y pacientes mayores con hidronefrosis moderada (6, 7, 8).

En un estudio en donde se compara la eficacia de los tratamientos primarios para la obstrucción de la unión ureteropélvica se menciona que la tasa de fracaso de la pieloplastia mínimamente invasiva es de 7%, pieloplastia abierta 9% y endopielotomía 15%, teniendo en cuenta que la mayor parte de fracasos se dieron en los primeros dos años de seguimiento, además la pieloplastia mínimamente invasiva mostro resultados de estancia hospitalaria menor (10).

En casos pediátricos se reporta mejor eficacia de la pieloplastia desmembrada retroperitoneoscópica ya que existe una recuperación más rápida. La tasa de éxito de esta técnica es del 90% y existe buena eficacia a largo plazo (8,9).

Como ya se había mencionado la hidronefrosis es la complicación más frecuente de la obstrucción de la unión ureteropélvica. La mayor parte de casos de hidronefrosis fetal suelen ser clínicamente insignificativos, por lo que puede provocar la realización de pruebas innecesarias fetales y recién nacido además de preocupación excesiva en los padres. El objetivo de los controles prenatales es la detección de los casos de hidronefrosis fetal que puedan afectar negativamente al lactante y al conocer esto derivar oportunamente a urología. La evaluación se realiza para todos los fetos con un hallazgo ecográfico prenatal de un diámetro pélvico renal (RPD) > 4 mm entre 18 y 22 semanas de gestación y en el tercer trimestre, RPD > 10 mm o una Sociedad de Urología Fetal (SFU) grado III o superior (11, 12).

Es importante recordar que rara vez es necesario operar un riñón obstruido en un recién nacido en los primeros días o semanas de vida porque los riñones fetales comienzan a producir orina entre la quinta y la novena semana de gestación; por lo tanto, unos pocos días y/o semanas adicionales de observación después del nacimiento en espera de un diagnóstico preciso rara vez afecta el resultado a largo plazo, no obstante, la corrección de la estenosis ureteropélvica antes de 1 año de edad da mejores resultados de la función renal que la corrección tardía (13, 14).

Los pacientes con hidronefrosis leve o moderada, que se define como SFU grado 2, deben ser seguidos con ecografías seriadas para detectar mejoría y resolución o progresión. Los niños con hidronefrosis severa confirmada en imágenes posnatales o aquellos que progresan a ella deben someterse a un estudio MAG 3. Los hallazgos de la renografía diurética dictarán el seguimiento. Si la DRU es superior al 45 %, se repite la ecografía para evaluar el grado de dilatación, mientras que si la DRU es <35 %, por lo general se recomienda la cirugía. Si la hidronefrosis no mejora con las ecografías repetidas, a pesar de una DRU normal, entonces se puede ofrecer la cirugía de manera adecuada. Para todos los demás pacientes, se debe repetir la ecografía y el MAG 3 y, en caso de empeoramiento de la hidronefrosis o la DRU, se debe considerar la cirugía (15, 16,17).

El uso de stents ureterales durante la pieloplastia laparoscópica ha sido un tema de controversia, no obstante, varios estudios demuestran que la colocación de esta causa menos fugas de orina y de esta manera evita la probabilidad de infecciones urinarias. La colocación de stent en doble J representa una alta tasa exitosa y corta estancia hospitalaria (18, 19,20).

Tabla 1.

Clasificación de la Sociedad de Urología Fetal (SFU) para evaluar la gravedad de hidronefrosis

GRADO 0	No existe hidronefrosis, complejo renal central intacto en ecografía
GRADO 1	Se observa la pelvis renal dilatada en ecografía, sin caliectasia
GRADO 2	Se observa la pelvis renal moderadamente dilatada y varios cálices
GRADO 3	Se observa hidronefrosis con la mayoría de calices observados, pelvis renal grande sin adelgazamiento parenquimatoso
GRADO 4	Severa dilatación de la pelvis renal, calices atróficos o adelgazamiento del parénquima acompañante.

CONCLUSIONES

La estenosis ureteropelvica está provocada por causas congénitas y adquiridas, siendo la primera la más común. La hipoplasia ureteral, la inserción alta del uréter, el atrapamiento del uréter por la presencia de vasos accesorios o los riñones mal rotados son ejemplos de patologías que llevan a la estenosis ureteropelvica, considerando la hidronefrosis como patología secundaria a la obstrucción. Entre las causas adquiridas se mencionan la fibrosis retroperitoneal, masas retroperitoneales, cálculos impactados, inflamación crónica.

Los pacientes lactantes con esta patología suelen ser asintomáticos, ya que con el pasar del tiempo este problema tiene su solución, sin embargo, si no existe resolución después de los 18 meses, existirán manifestaciones como dolor abdominal, puede existir la presencia de masas abdominales, hematuria. Los exámenes más importantes a solicitar se encuentran hemograma completo y pruebas de función renal. El diagnóstico se lo puede realizar en la etapa prenatal con la ayuda de la ecografía, no obstante, también se pueden utilizar exámenes como la cistouretrografía miccional, pielografía intravenosa, urografía computarizada o urografía por resonancia magnética, pielografía retrógrada, renografía diurética.

La intervención quirúrgica es el estándar de oro para el tratamiento de esta patología, sin embargo, se debe considerar el tratamiento conservador en lactantes menores de 18 meses. Entre los procedimientos más importantes están la pieloplastia abierta desmembrada que es la técnica de primera elección en cirugía, pieloplastia abierta no desmembrada, pieloplastia laparoscópica, abordaje retroperitoneal siendo esta última la técnica con menos porcentaje de fracaso y mejores tasas de recuperación.

REFERENCIAS BIBLIOGRÁFICAS

1. Washino S, Hosohata K, Miyagawa T. Roles played by biomarkers of kidney injury in patients with upper urinary tract obstruction. *Int J Mol Sci* [Internet]. 2020 [citado el 20 de mayo de 2022];21(15):5490. Disponible en: <http://dx.doi.org/10.3390/ijms21155490>
2. Sentina I. Symptomatology and clinic of hydronephrosis associated with ureteropelvic junction anomalies. *Front Pediatr* [Internet]. 2020 [citado el 20 de mayo de 2022];8:520. Disponible en: <http://dx.doi.org/10.3389/fped.2020.00520>
3. Baskin L. Congenital ureteropelvic junction obstruction. *UpToDate*. [Internet]. 2020 [citado el 20 de mayo de 2022]. Disponible en: http://uptodate.yabesh.ir/contents/congenital-ureteropelvic-junction-obstruction?search=ureteropelvic%20junction&source=search_result&select_dTitle=1~28&usage_type=default&display_rank=1

4. Al Aaraj MS, Badreldin AM. Ureteropelvic Junction Obstruction. StatF Publishing Sci [Internet]. 2022 [citado el 20 de mayo de 2022];21(15): Disponible en: PMID: [32809575](https://pubmed.ncbi.nlm.nih.gov/32809575/)
5. Instituto Nacional de Estadísticas y Censos (INEC). Registro Estadístico de Camas y Egresos Hospitalarios 2019. INEC. 2020 Jun. Disponible en: https://www.ecuadorencifras.gob.ec/documentos/webinec/Estadisticas_Sociales/Camas_Egresos_Hospitalarios/Cam_Egre_Hos_2019/Presentacion%20ECEH_2019.pdf
6. Instituto Nacional de Estadísticas y Censos (INEC). Estadísticas Vitales, Registro Estadístico de Defunciones Generales de 2020. INEC. 2020. Disponible en: https://www.ecuadorencifras.gob.ec/documentos/webinec/Poblacion_y_Demografia/Defunciones_Generales_2020/2021-06-10_Principales_resultados_EDG_2020_final.pdf
7. Zeidel, M., O'Neil. (2019). Clinical manifestations and diagnosis of urinary tract obstruction and hydronephrosis. UpToDate, 41(2), https://uptodate.yabesh.ir/contents/clinical-manifestations-and-diagnosis-of-urinary-tract-obstruction-and-hydronephrosis?search=pcnl&topicRef=15182&source=related_link#H1323380487.
8. Yalçınkaya, F., & Özçakar, Z. B. (2020). Management of antenatal hydronephrosis. *Pediatric Nephrology (Berlin, Germany)*, 35(12), 2231 –2239. <https://doi.org/10.1007/s00467-019-04420-6>
9. Jacobs, B. L., Lai, J. C., Seelam, R., Hanley, J. M., Wolf, J. S., Jr, Hollenbeck, B. K., Hollingsworth, J. M., Dick, A. W., Setodji, C. M., Saigal, C. S., & Urologic Diseases in America Project. (2018b). The comparative effectiveness of treatments for ureteropelvic junction obstruction. *Urology*, 111, 72 –77. <https://doi.org/10.1016/j.urology.2017.09.002>
10. Jia, J., Meng, Q., Zhang, M., Qi, J., & Wang, D. (2021). A comparative study on the efficacy of retroperitoneoscopic pyeloplasty and open surgery for ureteropelvic junction obstruction in children. *Pakistan Journal of Medical Sciences Quarterly*, 37(7), 1768 –1774. <https://doi.org/10.12669/pjms.37.7.4205>
11. Baskin, L.(2021) Fetal hydronephrosis: Etiology and prenatal management. UpToDate. 67(2). https://uptodate.yabesh.ir/contents/fetal-hydronephrosis-etiology-and-prenatal-management?search=fetal%20hydronephrosis%20postnatal%20management&source=search_result&selectedTitle=2~150&usage_type=default&display_rank=2#H2616311282
12. Masieri, L., Sforza, S., Manera, A., Lambertini, L., Crisci, A., Cini, C., Mantovani, A., Cocci, A., Minervini, A., & Carini, M. (2022). Treatment of ureteropelvic junction obstruction and urolithiasis in children with minimally

- invasive surgery. *Urologia*, 89(2), 298–303.
<https://doi.org/10.1177/03915603211026101>
13. Baskin, L. (2021) Fetal hydronephrosis: Postnatal management. *UpToDate*. 67(3). https://uptodate.yabesh.ir/contents/fetal-hydronephrosis-postnatal-management?search=fetal%20hydronephrosis%20postnatal%20management&source=search_result&selectedTitle=1~150&usage_type=default&display_rank=1#H180086460
 14. Zaragoza-Torres, R. I., Cruz-Méndez, Á. de la, Baltazar-González, J. A., Venegas-Vázquez, E., Martínez, R. B. S., & León, J. C. B. (2021). Outcome of the treatment of hydronephrosis due to congenital ureteropelvic stenosis according to age at surgery. *Boletín Médico Del Hospital Infantil de México*, 78(6), 536–543. <https://doi.org/10.24875/BMHIM.20000359>
 15. Passoni, N. M., & Peters, C. A. (2020). Managing ureteropelvic junction obstruction in the young infant. *Frontiers in Pediatrics*, 8, 242. <https://doi.org/10.3389/fped.2020.00242>
 16. Has, R., & Sarac Sivrikoz, T. (2020). Prenatal diagnosis and findings in ureteropelvic junction type hydronephrosis. *Frontiers in Pediatrics*, 8, 492. <https://doi.org/10.3389/fped.2020.00492>
 17. Baskin, L. (2021) Congenital ureteropelvic junction obstruction. *UpTo Date*. 67(5). https://uptodate.yabesh.ir/contents/congenital-ureteropelvic-junction-obstruction?search=fetal%20hydronephrosis%20postnatal%20management&source=search_result&selectedTitle=3~150&usage_type=default&display_rank=3#H1103379813
 18. Zhu, H., Wang, J., Deng, Y., Huang, L., Zhu, X., Dong, J., Sha, J., Gu, N., Ge, Z., Ma, G., Guo, Y., & Zhang, A. (2020). Use of double-J ureteric stents post-laparoscopic pyeloplasty to treat ureteropelvic junction obstruction in hydronephrosis for pediatric patients: a single-center experience. *The Journal of International Medical Research*, 48(4), 300060520918781. <https://doi.org/10.1177/0300060520918781>
 19. Szavay, P. (2021). Laparoscopic pyeloplasty for ureteropelvic junction obstruction. *Journal of Laparoendoscopic & Advanced Surgical Techniques. Part A*, 31(10), 1214–1218. <https://doi.org/10.1089/lap.2021.0452>
 20. Guliev, B. G. (2019). Laparoscopic pyeloplasty in recurrent ureteropelvic junction obstruction. *Urologiia (Moscow, Russia: 1999)*, 4_2019(4), 16–19. <https://doi.org/10.18565/urology.2019.4.16-19>