



UNIVERSIDAD TÉCNICA DE AMBATO
FACULTAD DE CIENCIAS DE LA SALUD
CARRERA DE MEDICINA

**“ANÁLISIS DEL MANEJO QUIRÚRGICO ABIERTO VERSUS ABORDAJE
PERCUTÁNEO EN LA ROTURA DE TENDÓN DE AQUILES.”**

Requisito previo para optar por el Título de Médico

Modalidad: Artículo Científico

Autor: Paredes Jerez Kevin Damian

Tutor: Dr. Esp. Lara Paredes Adrei Mijail

Ambato – Ecuador

Junio, 2023

APROBACIÓN DEL TUTOR

En mi calidad de Tutora del Artículo Científico sobre el tema: **“ANÁLISIS DEL MANEJO QUIRÚRGICO ABIERTO VERSUS ABORDAJE PERCUTÁNEO EN LA ROTURA DE TENDÓN DE AQUILES”** desarrollado por Paredes Jerez Kevin Damian, estudiante de la Carrera de Medicina, considero que reúne los requisitos técnicos, científicos y corresponden a lo establecido en las normas legales para el proceso de graduación de la Institución; por lo mencionado autorizo la presentación de la investigación ante el organismo pertinente, para que sea sometido a la evaluación de docentes calificadores designados por el H. Consejo Directivo de la Facultad de Ciencias de la Salud.

Ambato, junio del 2023

EL TUTOR

Lara Paredes Andrei Mijail

AUTORÍA DEL TRABAJO DE TITULACIÓN

Los criterios emitidos en el Artículo de Revisión “**ANÁLISIS DEL MANEJO QUIRÚRGICO ABIERTO VERSUS ABORDAJE PERCUTÁNEO EN LA ROTURA DE TENDÓN DE AQUILES**”, como también los contenidos, ideas, análisis, conclusiones, son de autoría y exclusiva responsabilidad de la compareciente, los fundamentos de la investigación se han realizado en base a recopilación bibliográfica y antecedentes investigativos.

Ambato, junio del 2023

EL AUTOR

Paredes Jerez Kevin Damian

CI: 1803813623

CESIÓN DE DERECHOS DE AUTOR

Yo, Dr. Esp. Lara Paredes Adrei Mijail con CC: 1715570956 en calidad de autor y titular de los derechos morales y patrimoniales del trabajo de titulación **“ANÁLISIS DEL MANEJO QUIRÚRGICO ABIERTO VERSUS ABORDAJE PERCUTÁNEO EN LA ROTURA DE TENDÓN DE AQUILES”**, Autorizo a la Universidad Técnica de Ambato, para que haga de este Artículo de Revisión o parte de él, un documento disponible con fines netamente académicos para su lectura consulta y procesos de investigación.

Cedo una licencia gratuita e intransferible, así como los derechos patrimoniales de mi Artículo de Revisión a favor de la Universidad Técnica de Ambato con fines de difusión pública; y se realice su publicación en el repositorio Institucional de conformidad a lo dispuesto en el Art. 144 de la Ley Orgánica de Educación Superior, siempre y cuando no suponga una ganancia económica y se realice respetando mis derechos de autor, sirviendo como instrumento legal este documento como fe de mi completo consentimiento

Ambato, junio 2023

.....
Lara Paredes Adrei Mijail

CC: 1715570956

CESIÓN DE DERECHOS DE AUTOR

Yo, Paredes Jerez Kevin Damian con CC: 1803813623 en calidad de autor y titular de los derechos morales y patrimoniales del trabajo de titulación **“ANÁLISIS DEL MANEJO QUIRÚRGICO ABIERTO VERSUS ABORDAJE PERCUTÁNEO EN LA ROTURA DE TENDÓN DE AQUILES”**, Autorizo a la Universidad Técnica de Ambato, para que haga de este Artículo de Revisión o parte de él, un documento disponible con fines netamente académicos para su lectura consulta y procesos de investigación.

Cedo una licencia gratuita e intransferible, así como los derechos patrimoniales de mi Artículo de Revisión a favor de la Universidad Técnica de Ambato con fines de difusión pública; y se realice su publicación en el repositorio Institucional de conformidad a lo dispuesto en el Art. 144 de la Ley Orgánica de Educación Superior, siempre y cuando no suponga una ganancia económica y se realice respetando mis derechos de autor, sirviendo como instrumento legal este documento como fe de mi completo consentimiento.

Ambato, junio 2023

.....
Paredes Jerez Kevin Damian

CC: 1803813623

APROBACIÓN DEL TRIBUNAL EXAMINADOR

Los miembros del Tribunal Examinador aprueban en el informe del Proyecto de Investigación: **“ANÁLISIS DEL MANEJO QUIRÚRGICO ABIERTO VERSUS ABORDAJE PERCUTÁNEO EN LA ROTURA DE TENDÓN DE AQUILES”**, del estudiante Paredes Jerez Kevin Damian, estudiante de la Carrera de Medicina con CC:1803813623

Ambato, junio 2023

Parar su constancia firma

.....
Presidente

.....
1er Vocal

.....
2 do Vocal



Ciencia Latina
Revista Multidisciplinar



Crossref
Content
Registration

latindex

Ciencia Latina Revista Científica Multidisciplinar

17-08-2022

ISSN 2707-2207 / ISSN 2707-2215 (en línea)

Asociación Latinoamérica para el Avance de las Ciencias, ALAC
Editorial

Ciudad de México, México

Código postal 06000

CERTIFICADO DE APROBACIÓN PARA PUBLICACIÓN

Por la presente se certifica que el artículo titulado:

**ANÁLISIS DEL MANEJO QUIRÚRGICO ABIERTO VERSUS ABORDAJE
PERCUTÁNEO EN LA ROTURA DE TENDÓN DE AQUILES** de los autores:

KEVIN DAMIAN PAREDES JEREZ Y ANDREI MIJAIL LARA PAREDES

cumple

con los cánones requeridos para su publicación, por la que se aprueba a propuesta y previa
evaluación del Comité Científico.

El artículo será publicado en la edición julio-agosto, 2022, Volumen 6,
Número 4. Verificable en nuestra plataforma: <http://ciencialatina.org/>

Dr. Francisco Hernández García,
Editor en Jefe

Para consultas puede contactar directamente al editor de la revista editor@ciencialatina.org
o al correo: postulaciones@ciencialatina.org



DEDICATORIA

A mi madre, María Jerez por ser el pilar de mi vida, la luz de mi sendero, y con su sabiduría poder formar un hombre de bien que pueda enfrentar a la vida. A mi padre, José Paredes del cual herede la fortaleza para no derrumbarme en el camino de la vida, y poder así llegar a cumplir mis metas. A mi hermano, Paul Paredes que gracias a él puedo estar con vida y lleno de ilusiones, por enseñarme el camino correcto para enfrentar día a día la vida.

A mi segunda madre, Paulina Paredes que con su amor infinito me guía y me quiere con un amor inmenso de madre que se desvela por sus hijos. A mis tutores y docentes de esta noble institución, que gracias a sus conocimientos y amor a la enseñanza formaron un profesional de bien.

Finalmente, a mi familia que gracias a ellos puedo estar donde estoy, con sus consejos y sabiduría, puedo enfrentar el día a día.

Paredes Kevin

AGRADECIMIENTO

A Dios y a la vida por permitirme formarme como un profesional que velara por los intereses de bienestar común. A mis padres, por ser la fortaleza de mi vida y brindarme un amor infinito que solo un hijo que ama a sus padres puede comprender. A mi familia, por ser el apoyo incondicional ante el duro sendero de la vida, que gracias a sus ánimos y a su emoción que festejan cada uno de mis logros, y gracias a eso puedo seguir adelante.

A mi prestigiosa institución, Universidad Técnica de Ambato por permitirme ser parte de sus filas y poder decir con orgullo que soy de la mejor universidad del Ecuador. A mi docente tutor el Dr. Esp. Andrei Mijail Lara Paredes, que gracias a su sabiduría y conocimientos me anima a formarme como un profesional de éxito. Por último, agradezco a todas esas personas que en el rumbo de esta vida pusieron un granito de arena para llegar a ser la persona que soy.

Paredes Kevin

“ANÁLISIS DEL MANEJO QUIRÚRGICO ABIERTO VERSUS ABORDAJE PERCUTÁNEO EN LA ROTURA DE TENDÓN DE AQUILES”

RESUMEN

INTRODUCCIÓN: La incidencia de ruptura de tendón de Aquiles ha tenido un incremento importante en los últimos tiempos en varios países, por ejemplo, en Estados Unidos existe 7 a 40 personas por 100000 que presentan esta lesión.

OBJETIVO Realizar un análisis del manejo quirúrgico abierto versus abordaje percutáneo en la rotura de tendón de Aquiles. **MATERIALES Y MÉTODOS** Se realizó una investigación de diseño documental, de carácter descriptivo y exploratorio. A través de la búsqueda de artículos científicos completos, en bases de datos como SciElo, Pubmed, Google Scholar and LATINDEX, utilizando los descriptores: Ruptura, tendón de Aquiles, tratamiento dentro del período 2017-2022. **RESULTADOS.** Las técnicas percutáneas como la técnica de Maffulli han demostrado beneficios importantes en cuestión de dolor postquirúrgico con niveles bajos, con mejorar importantes en la marcha hasta la normalidad y muy pocos requieren ayudas externas como bastones, esto con el beneficio de que se presenta menos tiempo de incapacidad que se refiere menor a 60 días frente a una técnica abierta. **CONCLUSIÓN** Desde el punto de vista de complicaciones postquirúrgicas, menor tiempo de recuperación y un adecuado acompañamiento multidisciplinario de rehabilitación se apoya la técnica percutánea como método eficaz para el tratamiento de la ruptura del tendón de Aquiles.

PALABRAS CLAVES: TENDÓN DE AQUILES, PERCUTÁNEO, ABIERTO, COMPLICACIONES

“ANÁLISIS DEL MANEJO QUIRÚRGICO ABIERTO VERSUS ABORDAJE PERCUTÁNEO EN LA ROTURA DE TENDÓN DE AQUILES”

ABSTRACT

INTRODUCTION: The incidence of Achilles tendon rupture has had a significant increase in recent times in several countries, for example, in the United States there are 7 to 40 people per 100,000 who present this injury.

OBJECTIVE: To perform an analysis of open surgical management versus percutaneous approach in Achilles tendon rupture. **MATERIALS AND**

METHODS: A descriptive and exploratory documentary design research was carried out. Through the search of complete scientific articles, in databases such as SciElo, Pubmed, Google Scholar and LATINDEX, using the descriptors: Rupture, Achilles tendon, treatment within the period 2017-2022. **RESULTS.** Percutaneous techniques such as the Maffulli technique have shown significant benefits in terms of post-surgical pain with low levels, with significant improvement in walking to normal and very few require external aids such as canes, this with the benefit of less time Referred disability of less than 60 days compared to an open technique. **CONCLUSION:** From the point of view of post-surgical complications, shorter recovery time and adequate multidisciplinary rehabilitation support, the percutaneous technique is supported as an effective method for the treatment of Achilles tendon rupture.

KEY WORDS: ACHILLES TENDON, PERCUTANEOUS, OPEN, COMPLICATION

INTRODUCCIÓN

El tendón de Aquiles es uno de los tendones más fuertes de cuerpo humano y transmite fuerza desde los músculos gastrocnemios y el soleo al calcáneo, recordemos que este tendón permite amplios movimientos en el cuerpo humano como caminar correr, saltar. Sin embargo, la incidencia de ruptura de tendón de Aquiles ha ido en incremento en estos últimos años (18).

La incidencia de ruptura de tendón de Aquiles ha tenido un incremento importante en los últimos tiempos en varios países, por ejemplo, en Estados Unidos existe 7 a 40 personas por 100000 que presentan esta lesión, una de las características de esta lesión es que se produce mayormente en actividades deportivas y otras cinemáticas asociadas al género, fármacos o drogas (16).

Otras de las causas atribuibles a la ruptura del tendón de Aquiles de causa aguda es la carga repentina, degeneración y menos común las manifestaciones sistémicas como diabetes, lupus eritematoso sistémico y artritis reumatoidea.

La recuperación del tendón de Aquiles se produce en varias fases como son la inflamación, proliferación y remodelación. Debemos de considerar que el tratamiento rápido y oportuno en el manejo del tendón de Aquiles mejora las probabilidades de recuperar rápidamente la funcionalidad y prevenir complicaciones.

La ruptura del tendón de Aquiles, por concepto se define como una pérdida de continuidad a nivel del tendón, que por lo general se encuentra entre 2 a 6 centímetros de la inserción con el hueso calcáneo (4).

Desde el punto de vista anatómico se puede definir una zona proximal, crítica y distal, siendo la ruptura de la zona crítica la más tratada por que se encuentra ahí la zona de vascularización del tendón y por lo general es donde existe poca o casi nula reparación total.

Anatómicamente el tendón de Aquiles está rodeado por un paratendón que rodea toda la estructura del tendón, pues este no posee una vaina sinovial que lo proteja por lo que le hace diferente en su composición a otras articulaciones, debemos recordar que los mecanismos traumáticos más asociados son:

1ro. - Al realizar un salto o un sprint.

2do.- Dorsiflexión inesperada.

3ro. - Por brusca flexión plantar ante caída.

Las rupturas totales se producen en deportistas de alto rendimiento, jugadores con algún tipo de inflamación crónica como una tendinitis y con frecuencia se ven afectados los denominados “deportistas recreacionales (1)”

El diagnóstico diferencial de esta lesión es mayormente clínico que se inicia por el dolor, un chasquido audible y nivel de tobillo, debilidad para la flexión plantar del pie, refieren que el cuadro doloroso puede aliviar, el paciente a posterior puede caminar, pero no podrá ponerse de puntas.

El tratamiento de la ruptura de tendón de Aquiles no existe una definición clara de cuál es la mejor forma de tratamiento, pero en este estudio se dará una explicación de las mejores técnicas, debemos recordar que existen varias formas de tratarlas algunas son los refuerzos tendinosos con suturas simples, plastias artificiales, plastias con refuerzos autólogo de las suturas o con otros materiales (11).

Pero una de las técnicas que presenta mayor aceptación es la sutura percutánea que resulta de una técnica mínimamente invasiva que evita algunas complicaciones de la cirugía abierta y puede realizar con anestesia local que puede ser utilizado en personas con mínimos riesgos al ser personas que haciendo una buena historia clínica sean definidos como pacientes con pocos esfuerzos deportivos o de actividad.

MÉTODOS

Se realizó una investigación de diseño documental, de carácter descriptivo y exploratorio. A través de la búsqueda de artículos científicos completos, en bases de datos como SciElo, Pubmed, Google Scholar and LATINDEX, utilizando los descriptores: Ruptura, tendón de Aquiles, tratamiento. Dentro de los criterios de inclusión se utilizó, artículos completos, de revistas nacionales e internacionales y organizaciones como OMS, OPS, publicados en el periodo 2017-2022. Se excluyeron información no relevante, artículos repetidos, versiones incompletas y que no cumplen con estándares académicos básicos. Se cumplieron normas y principios universales de ética establecidos a fin, de evitar la difusión de información con fines deshonestos y garantizar la total transparencia en la investigación, así como se resguardo la propiedad intelectual de los autores.

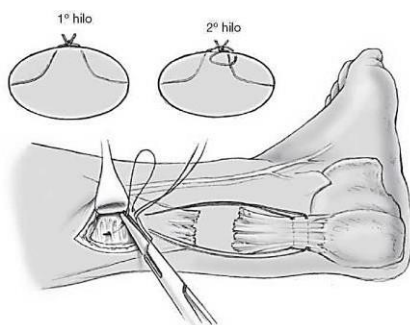
DESARROLLO

Manejo percutáneo de la ruptura de tendón de Aquiles

Una de las técnicas percutáneas más utilizadas es la técnica de Maffulli , que es una técnica en la que se le ubica al paciente en prono, se le infiltra 20 ml de lidocaína al 1% en ares de 4-6 cm proximal y distal a la ruptura del tendón palpable y sobre la piel, se infiltra profundamente , y se procede a la incisión con bisturí y se le realiza 4 incisiones longitudinales que se hacen lateral y medial al tendón 6 cm proximal al defecto, esto a posterior se colocó una yeso en equino esta cirugía realiza un tiempo hospitalario de 24 horas y retiro de puntos en 2 semanas(6).

Figura 1.

Técnica percutánea



Nota: El gráfico representa la técnica percutánea de manejo de la ruptura de tendón de Aquiles. Tomado de *La sutura percutánea del tendón de Aquiles con instrumento Dresden*, por Michael H Amlang, Paula Christiani, Peter Heinz, Hans Zwipp, 2008, Elsevier.

En términos de rehabilitación se mantiene con yeso sin apoyo durante tres semanas, y cuando el paciente puede llegar a la flexión a 90 grados de flexión dorsal del pie, se retiran las taloneras y no se recomienda actividades deportivas por al menos tres meses (15).

Técnica de cinco incisiones.

Con el paciente en decúbito prono, bajo bloqueo regional selectivo poplíteo, se realizan dos incisiones a cada lado del tendón aproximadamente a unos 2 cm del sitio de la ruptura, pasamos una sutura calibre uno de medial a lateral a través de las incisiones previas, realizando cruces en «zigzag» dentro del cuerpo del tendón, siempre dirigiendo la sutura a la zona inmediatamente distal a la ruptura; se realiza una incisión central en el aspecto posterior del tendón a nivel de la zona de ruptura; nuevamente se dirige la sutura de lateral a distal; esta última emerge a la mitad del muñón distal por la incisión central; en este paso se atraviesa con la aguja guía el cuerpo del tendón hacia distal dirigiéndose hacia la incisión ínfero medial, y desde aquí pasamos la punta de

la aguja desde la incisión central llevando la sutura hasta este punto; finalmente se introduce la aguja desde la incisión supero medial(17).

Técnica con dispositivo Achillon.

Se practica inicialmente una incisión en el sitio de la ruptura del tendón de aproximadamente 2.5 cm, disecando cuidadosamente la piel y el tejido celular subcutáneo, identificando la vaina tendinosa (paratendón), la cual se fija con una sutura calibre uno (10). Se identifican los dos extremos o muñones del tendón, el instrumento se introduce en posición cerrada en el paratendón o vaina tendinosa en dirección proximal conforme se avanza es necesario abrir de manera gradual sus dos componentes o brazos para abarcar con las ramas del extremo proximal del tendón, pasar los hilos de sutura a través de las ramas externas del dispositivo para atravesar en forma percutánea el cuerpo del tendón y salir al lado opuesto; una vez terminado el procedimiento se extraen el dispositivo y las suturas que han sujetado el extremo proximal del tendón; el mismo procedimiento se realiza con el muñón distal(13).

Manejo quirúrgico abierto

Reparación abierta. El enfoque abierto directo es una técnica simple se realiza una exposición con una incisión posteromedial extendida para exponer el sitio de ruptura y luego oponer los muñones de los tendones, usando varios patrones de puntadas.

Sin embargo, cuando el defecto supera los 3 cm, el aumento o injerto es necesario según varios estudios esto se logra mediante el trasplante de matriz tisular injertos tendinosos y realizar un colgajo del músculo gastrocnemio. Sin embargo, debe tenerse en cuenta que dos ensayos aleatorios prospectivos, no lograron demostrar cualquier ventaja clara de usar el aumento (9).

Complicaciones de heridas. Cirugía abierta alrededor del tendón de Aquiles tendón tiene una tasa de complicaciones relacionadas con la herida de los cuales al menos la mitad son por infección (14).

Las complicaciones relacionadas con la herida se clasifican como mayores o menor, dependiendo de su impacto en la paciente calidad de vida. El tendón de Aquiles es más susceptible a la infección que otras partes del tobillo, debido a su suministro de sangre relativamente pobre. La retracción del tejido blando durante la cirugía aumenta aún más el riesgo de infección y el uso de torniquetes también puede ser perjudicial para cicatrización de heridas. Corticosteroides, tabaquismo y diabetes mellitus aumentan el riesgo de la herida tres veces más y el uso profiláctico de cefazolina a pesar de no existir evidencia concluyente (8).

El tratamiento quirúrgico es el de elección en la reparación de las roturas espontáneas del tendón de Aquiles, pero existen diferentes técnicas y discusiones sobre el tipo de sutura y el punto quirúrgico que se debe realizar (12).

Entre las técnicas quirúrgicas, las más utilizadas son las suturas con punto:

1. Kessler modificada. (doble cruce en el extremo proximal)
2. Krackow (variedad un hilo con cuatro eslabones de bloqueo)
3. Bunnell clásica en ambos cabos tendinosos.

DISCUSIÓN

Se identificaron inicialmente cincuenta y cinco artículos, sobre aspectos a investigar de los cuales una vez seleccionados y analizados sus resúmenes se realizó la adaptación a 35 artículos que cumplen con estándares académicos de excelencia.

Las técnicas percutáneas como la técnica de Maffulli han demostrado beneficios importantes en cuestión de dolor postquirúrgico con niveles bajos, con mejorar importantes en la marcha hasta la normalidad y muy pocos requirieren ayudas externas como bastones esto con el beneficio de que se presenta menos tiempo de incapacidad que se refiere menor a 60 días frente a una técnica abierta,(17) uno de las complicaciones mencionadas en la técnica percutánea es el riesgo de lesionar el nervio sural a comparación de la técnica abierta con un riesgo relativo (RR) de 3,53 esto significa que de cada 10 pacientes operados con esta técnica hay una posibilidad de que 1 presente una lesión en este nervio, adicional debe considerarse un procedimiento ciego y se da en pocos casos reportados una disminución en los grados de flexión plantar en relación con los pacientes operados por cirugía abierta o convencional(15). En un metaanálisis se demuestra que el tratamiento quirúrgico de las roturas del tendón de Aquiles reduce el riesgo de nueva ruptura en comparación con el tratamiento conservador. Sin embargo, en estos estudios las tasas de roturas de Tendón de Aquiles llegan a 10% y nuevas rupturas son bajas con un 4% de los casos, diferencias entre los grupos de tratamiento son pequeños, adicional se menciona que en este grupo de técnica abierta la tasa de infección profunda es significativamente mayor a la percutánea con un RR= 0,33. El tratamiento quirúrgico resulta en un mayor riesgo de otras complicaciones (diferencia de riesgo 3,3%). Al final la decisión final sobre el manejo del tendón de Aquiles agudo las rupturas de tendones deben basarse en las características específicas del paciente factores y toma de decisiones compartida (2)(17).

En un estudio de Watson y colaboradores compararon las técnicas de Krackow (punto en cadena), de Kessler y de Bunnell, con material de Ethibond y llegaron a la conclusión que la técnica de Krackow presenta una mejor resistencia en la sutura (7). En el presente estudio, se observaron como inconvenientes de esta técnica la necesidad de mayor longitud del hilo y mayor índice de diástasis por lo que en las personas activas se prefiere la resolución quirúrgica, ya que si bien se han informado mayor número de complicaciones en la piel (dehiscencia, infección, etc.), las de la herida son aceptablemente bajas (19). Además, con la cirugía, el índice de re-roturas se vuelve a mencionar es mucho menor, así como la mejoría del resultado funcional en comparación con el

tratamiento conservador y desde el punto de vista estético la técnica percutánea proporciona un mejor aspecto (12).

En una revisión bibliográfica extensa realizada por Bo Yang en el hospital universitario de Tianjin en China en la que se incluye a estos dos grupos tanto la técnica abierta versus la percutánea cabe destacar que se menciona que existe un mayor riesgo como se mencionó de compromiso del nervio sural, muchos de los trabajos mencionados refieren un 13% de lesiones con estas características, y mencionan la neuropraxia hasta las transfixiones, pero destaca que con el pasar del tiempo la técnica ha sido pulida estos resultados llegan hacer escasos o nulos(20) , sin embargo se destaca que la técnica percutánea tiene ventajas en el tiempo de recuperación postquirúrgica, riesgo de infección y compromisos relacionados con la sutura(5), por lo que se sostiene en este estudio que la técnica percutánea se mantiene como la mejor forma de tratamiento de la ruptura del tendón de Aquiles(17)

Una complicación inherente al tratamiento ortopédico clásico, son las adherencias y las patologías relacionadas con la formación de trombos, que al momento del estudio no se encontró de igual forma estadísticas significativas que apoyen u otro tratamiento, cabe destacar que en un estudio se evidencia que la incidencia de necrosis cutánea en la técnica abierta y la desistencia de la herida es más alta con un 7 a 13%. (4)

Por lo que se concluye que, desde el punto de vista de complicaciones postquirúrgicas, menor tiempo de recuperación y un adecuado acompañamiento multidisciplinario de rehabilitación se apoya la técnica percutánea como método eficaz para el tratamiento de la ruptura del tendón de Aquiles. (3)

CONCLUSIONES

Se concluye que, desde el punto de vista de complicaciones postquirúrgicas, menor tiempo de recuperación y un adecuado acompañamiento multidisciplinario de rehabilitación se apoya la técnica percutánea como método eficaz para el tratamiento de la ruptura del tendón de Aquiles.

REFERENCIAS BIBLIOGRÁFICAS

1. Camarena Martínez J, Manuel H, Zierold L. Tratamiento percutáneo y apoyo inmediato en la ruptura del tendón de Aquiles [Internet]. Vol. 10. Available from: <http://www.medigraphic.com/orthotips>
2. Chillemi C, Gigante A, Verdenelli A, Marinelli M, Ulisse S, Morgantinià A, et al. Percutaneous repair of Achilles tendon rupture: ultrasonographical and isokinetic evaluation.
3. Daghino W, Enrietti E, Sprio AE, di Prun NB, Berta GN, Massè A. Subcutaneous Achilles tendon rupture: A comparison between open technique and mini-invasive tenorrhaphy with Achillon® suture system. *Injury*. 2016 Nov 1;47(11):2591–5.
4. Dalmau C, Asunción M. Roturas del tendón de Aquiles. *Revista del Pie y Tobillo*. 2007;XXI.
5. Deydén SR, Lerdo De Tejada MÁ. Lesión aguda del tendón de Aquiles. Vol. 2.
6. Feliciano J. CIRUGÍA PERCUTÁNEA VERSUS CIRUGÍA ABIERTA PARA EL MANEJO DE ROTURA DE TENDÓN DE AQUILES. 2019.
7. Grande del Arco J, Jiménez Cristino MD, García de La Peña R. Rotura en tendón de Aquiles: manejo postquirúrgico para acelerar el regreso a la actividad deportiva. *Revista Internacional de Ciencias Podológicas*. 2019 Jan 17;13(1).
8. Lemme NJ, Li NY, DeFroda SF, Kleiner J, Owens BD. Epidemiology of Achilles Tendon Ruptures in the United States: Athletic and Nonathletic Injuries From 2012 to 2016. *Orthopaedic Journal of Sports Medicine*. 2018 Nov 1;6(11).

9. Loria E. Revisión Bibliográfica del tratamiento quirúrgico de la ruptura del tendón de Aquiles. 2021.
10. Moreno IC, Torrent Gómez J. Reparación percutánea del tendón de aquiles: Sistema Achillon.
11. Pacheco-López RC. Reparación aguda de los tendones flexores. Cirugia Plastica Ibero-Latinoamericana. 2017 Sep 1;43:S27–36.
12. Park SH, Lee HS, Young KW, Seo SG. Treatment of acute achilles tendon rupture. Vol. 12, CiOS Clinics in Orthopedic Surgery. Korean Orthopaedic Association; 2020. p. 1–8.
13. Rizo O. Eficacia de tratamiento conservador vs quirúrgico para la ruptura aguda del tendón de Aquiles. Revisión sistemática. 2022.
14. Sierra D. TRATAMIENTO QUIRÚRGICO DE LAS RUPTURAS DEL TENDÓN DE AQUILES. Revista de Medicina y Cirugía del Pie. 2001;
15. Simón S. MANEJO QUIRÚRGICO DE LA RUPTURA AGUDA DEL TENDON DE AQUILES MEDIANTE LA TECNICA PERCUTANEA DE MAFFULLI SURGICAL. 2015;6(1):26–30. Available from: <http://www.redalyc.org/articulo.oa?id=325055935006>
16. Wilkins R, Bisson LJ. Operative versus nonoperative management of acute achilles tendon ruptures: A quantitative systematic review of randomized controlled trials. Vol. 40, American Journal of Sports Medicine. 2012. p. 2154–60.
17. Yang B, Liu Y, Kan S, Zhang D, Xu H, Liu F, et al. Outcomes and complications of percutaneous versus open repair of acute Achilles tendon rupture: A meta-analysis. Vol. 40, International Journal of Surgery. Elsevier Ltd; 2017. p. 178–86.
18. Yang X, Meng H, Quan Q. Management of acute Achilles tendon ruptures. BoNE & JoINT RESEARCH. 2018;7(10).

19. Yañez Arauz JM, del Vecchio J, Raimondi N. Rotura aguda del tendón de Aquiles. Rev Asoc Argent Ortop Traumatol Año. 73:68–75.
20. Zunino A, Michelle Narvárez Torres S, Cristina L. Manejo quirúrgico de la ruptura del Tendón de Aquiles en pacientes de alto rendimiento tratados en el HDPNG-2 durante los años 2016 –2020. 2022.