



UNIVERSIDAD TÉCNICA DE AMBATO

FACULTAD DE CIENCIAS DE LA SALUD

CARRERA DE MEDICINA

“HEMORRAGIA SUBARACNOIDEA, REVISIÓN BIBLIOGRÁFICA”

Requisito para optar por el título de Médico

Modalidad: Artículo científico

Autora: Noroña Guevara Grace Estefanía

Tutor: Yépez Yerovi Eduardo Fabián

Ambato – Ecuador

Mayo, 2023

APROBACIÓN DEL TUTOR

En calidad de Tutor del artículo científico sobre el tema:

“HEMORRAGIA SUBARACNOIDEA, REVISIÓN BIBLIOGRÁFICA”, desarrollado por el estudiante de la carrera de Medicina, Grace Estefanía Noroña Guevara. Considero que reúne los requisitos técnicos y científicos, además corresponde a lo establecido en las normas legales para el proceso de graduación. Por lo que autorizo la presente investigación ante el organismo competente, para que sea sometida a evaluación de docentes calificadores designados por el Honorable Consejo Directivo de la Facultad de Ciencias de la Salud.

Ambato, Mayo del 2023

EL TUTOR

Dr. Esp. Yépez Yerovi Eduardo Fabián

AUTORÍA DEL TRABAJO DE TITULACIÓN

Los criterios emitidos por el Artículo de Revisión “**HEMORRAGIA SUBARACNOIDEA, REVISIÓN BIBLIOGRÁFICA**”, como también los contenidos, ideas, análisis, conclusiones, son de autoría y exclusiva responsabilidad de la compareciente, los fundamentos de la investigación se han realizado en base a recopilación bibliográfica y antecedentes investigativos

Ambato, Mayo del 2023

LA AUTORA

Estefanía Noroña Guevara

CESIÓN DE DERECHOS DE AUTOR

Yo, Yépez Eduardo Fabián con CC 1712059714 en calidad de autor y titular de los derechos morales y patrimoniales del trabajo de titulación **“HEMORRAGIA SUBARACNOIDEA, REVISIÓN BIBLIOGRÁFICA”**, autorizo a la Universidad Técnica de Ambato, para que haga de este Artículo de Revisión o parte de él, un documento disponible con fines netamente académicos para su lectura, consulta y procesos de investigación.

Cedo una licencia gratuita e intransferible, así como los derechos patrimoniales de mi Artículo de Revisión a favor de la Universidad Técnica de Ambato con fines de difusión pública; y se realice su publicación en el repositorio Institucional de conformidad a lo dispuesto en el Art. 144 de la Ley Orgánica de Educación Superior, siempre y cuando no suponga una ganancia económica y se realice respetando mis derechos de autor, sirviendo como instrumento legal este documento como fe de mi completo consentimiento.

Ambato, Mayo 2023

.....

Yépez Yerovi Fabian Eduardo

CC: 1712059714

CESIÓN DE DERECHOS DE AUTOR

Yo, Noroña Guevara Grace Estefanía con cédula 1804877130 en calidad de autory titular de los derechos morales y patrimoniales del trabajo de titulación **“HEMORRAGIA SUBARACNOIDEA, REVISIÓN BIBLIOGRÁFICA”**, autorizo a la Universidad Técnica de Ambato, para que haga de este Artículo de Revisión o parte de él, un documento disponible con fines netamente académicos para su lectura, consulta y procesos de investigación.

Cedo una licencia gratuita e intransferible, así como los derechos patrimoniales de mi Artículo de Revisión a favor de la Universidad Técnica de Ambato con fines de difusión pública; y se realice su publicación en el repositorio Institucional de conformidad a lo dispuesto en el Art. 144 de la Ley Orgánica de Educación Superior, siempre y cuando no suponga una ganancia económica y se realice respetando mis derechos de autora, sirviendo como instrumento legal este documento como fe de mi completo consentimiento.

Ambato, Mayo 2023

.....

Noroña Guevara Grace Estefanía

C.C1804877130

APROBACIÓN DEL TRIBUNAL EXAMINADOR

Los miembros del Tribunal Examinador, aprueban en el informe del Proyecto de Investigación: **“HEMORRAGIA SUBARACNOIDEA, REVISIÓN BIBLIOGRÁFICA”** de Noroña Guevara Grace Estefanía, estudiante de la Carrera de Medicina.

Ambato, Mayo 2023

Parar su constancia firma

.....

Presidente

.....

1er Vocal

.....

2 do Vocal



27-02-2023

Ciencia Latina Revista Científica Multidisciplinar

ISSN 2707-2207 / ISSN 2707-2215 (en línea)

Asociación Latinoamérica para el Avance de las Ciencias, ALAC

Editorial

Ciudad de México, México

Código postal 06000

CERTIFICADO DE APROBACIÓN PARA PUBLICACIÓN

Por la presente se certifica que el artículo titulado:

HEMORRAGIA SUBARACNOIDEA REVISIÓN BIBLIOGRÁFICA

de los autores:

Fabían Eduardo Yopez Yerovi y Grace Estefanía Noroña Guevara

Ha sido

Arbitrado por pares Académicos mediante el sistema doble ciego y aprobado para su publicación.

El artículo será publicado en la edición enero-febrero, 2023, Volumen 7, Número 1. Verificable en nuestra plataforma: <http://ciencialatina.org/>

Dr. Francisco Hernández García,
Editor en Jefe

Para consultas puede contactar directamente al editor de la revista editor@ciencialatina.org
o al correo: postulaciones@ciencialatina.org



DEDICATORIA

El presente artículo de revisión lo dedico a Dios y a la Virgen María ya que sin ellos nada de esto fuera posible, a mis padres, que con su ejemplo de esfuerzo, dedicación y amor formaron la persona que ahora soy, pero sobre todo quienes han sostenido mi alma en momentos de tribulación, a mis hermanos que han sido mi apoyo incondicional con sus palabras de aliento a lo largo de mi carrera, y a mi pequeño compañero Simón, por su fiel compañía y cariño. Gracias a mi familia por permitirme cumplir cada una de mis metas y sueños.

Estefanía Noroña G.

AGRADECIMIENTO

Agradezco a Dios por todas las bendiciones y gracias que ha derramado sobre mi familia, a la Virgen de Fátima, que ha sido mi inspiración profunda y mi ejemplo, a mis padres que siempre han confiado en mí y me han brindado su apoyo incondicional a lo largo de toda mi vida. A mis hermanos por ser mi fortaleza y compañía todos los días. A mi tutor Dr. Fabián Yépez, por su paciencia y perseverancia para que este trabajo tenga éxito. A mis docentes, por inspirar cada día en mí el amor por mi carrera, a la Universidad Técnica de Ambato por la formación que me ha brindado.

Estefanía Noroña G.

HEMORRAGIA SUBARACNOIDEA REVISIÓN BIBLIOGRÁFICA

RESUMEN

Los accidentes cerebrovasculares se desarrollan frecuentemente en toda la población, con cierta prevalencia en el sexo femenino y en dependencia de ciertos factores de riesgo que predisponen al desarrollo de los mismos. La hemorragia subaracnoidea pertenece a este grupo de patologías, con una alta incidencia, sobre todo en pacientes que tengan antecedentes heredofamiliares. Estadísticamente el número de muertes por ruptura de aneurismas han aumentado progresivamente en los últimos 10 años. Lo realmente preocupante es que el cuadro clínico de la hemorragia subaracnoidea suele confundir al médico, al presentar la cefalea como síntoma predominante, sin embargo, a ser inespecífico y poco sensible, llega a enmascarar el cuadro y a confundirlo con otras patologías menos graves, lo que facilita el desarrollo de secuelas neurológicas e incluso la muerte por resangrado. La bibliografía menciona un protocolo de exámenes complementarios que deben acompañar a pacientes que presentan cefalea súbita, para evitar falsos negativos y hacer un acertado diagnóstico. Se ha catalogado a la angiografía como gold estándar para el diagnóstico y localización del aneurisma, sin embargo, al no ser de muy fácil acceso por costo, la tomografía computarizada sin contraste es de mucha ayuda para decidir el manejo, de acuerdo a la escala de Fisher.

PALABRAS CLAVES: HEMORRAGIA SUBARACNOIDEA, ANEURISMA, ANGIOGRAFÍA, CEFALEA.

HEMORRAGIA SUBARACNOIDEA REVISIÓN BIBLIOGRÁFICA

ABSTRACT

Cerebrovascular accidents frequently develop in the entire population, with a certain prevalence in the female sex and depending on certain risk factors that predispose to their development. Subarachnoid hemorrhage belongs to this group of pathologies, with a high incidence, especially in patients with a hereditary family history. Statistically, the number of deaths from ruptured aneurysms has increased progressively in the last 10 years. What is really worrisome is that the clinical picture of subarachnoid hemorrhage tends to confuse the doctor, presenting headache as the predominant symptom; however, because it is non-specific and not very sensitive, it masks the picture and confuses it with other less serious pathologies, which it facilitates the development of neurological sequelae and even death from rebleeding. The bibliography mentions a protocol of complementary examinations that must accompany patients who present sudden headache, to avoid false negatives and make an accurate diagnosis. Angiography has been classified as the gold standard for the diagnosis and localization of the aneurysm, however, since it is not very easily accessible due to cost, computed tomography without contrast is very helpful in deciding management, according to the scale of Fisher.

KEYWORDS: SUBARACHNOID HEMORRHAGE, ANEURYSM, ANGIOGRAPHY, HEADACHE.

INTRODUCCIÓN

La hemorragia subaracnoidea es una patología cerebrovascular que consiste en la presencia de sangre a nivel del espacio subaracnoideo, por diversas etiologías, sin embargo, este artículo se va a desarrollar en base a la hemorragia subaracnoidea por ruptura aneurismática.

Según la organización mundial de la salud se estima que, de 3 a 30 personas por cada 100.000 habitantes pueden mostrar hemorragia subaracnoidea aneurismática. De acuerdo a un estudio realizado en Ecuador, se evidenció una prevalencia en el sexo femenino (de 31 pacientes mujeres, 24 presentaban la patología), de las cuales el 90% tenían más de 40 años y solo el 10% tenía menos de 40 años. A pesar de las estadísticas y de la frecuencia de la patología en las salas de emergencia resulta difícil el diagnóstico debido a que cuando la patología se encuentra en su fase aguda, el síntoma más frecuente es la cefalea, y puede llegar a confundir con otras enfermedades.

Es por eso que es muy importante el abordaje del tema haciendo hincapié en su fisiopatología y diagnóstico, para evitar el desarrollo de lesiones neurológicas secundarias al lapso de tiempo que transcurre hasta llegar al diagnóstico de la misma.

En varios estudios se ha demostrado que pacientes con hemorragia subaracnoidea por ruptura de aneurisma, al tener de forma inicial una cefalea centinela, y al no evidenciarse cambios realmente significativos en las tomografías de cráneo, se trata a la patología como una cefalea migrañosa o cefalea por sinusitis, lo que ocasiona el empeoramiento del cuadro horas después, con el deterioro neurológico del paciente.

El conocimiento de la fisiopatología, el cuadro clínico y sobre todo la clasificación del tipo de hemorragia, favorece al adecuado diagnóstico y al tratamiento rápido y oportuno, disminuyendo así las secuelas y lesiones neurológicas.

METODOLOGÍA

La investigación se realizó a través de una revisión sistemática de artículos de las bases de datos PubMed, New England, ELSEVIER y de libros, sobre hemorragia subaracnoidea aneurismática. Sin restricción del tipo de artículo, pero con una restricción del tiempo de publicación de los artículos desde el 2019 al 2023. Se incluyó tanto artículos en inglés como en español.

RESULTADOS Y DISCUSIÓN

La hemorragia subaracnoidea (HSA) es una enfermedad cerebro vascular, que consiste en la presencia de sangre a nivel del espacio subaracnoideo, que puede darse por diversas causas: ruptura aneurismática, por trauma, por malformaciones arteriovenosas, trastornos hemorrágicos y uso de anticoagulantes, sin embargo, este artículo se desarrollará en base a la HSA por ruptura de aneurisma.

Un aneurisma es una malformación arteriovenosa que se caracteriza porque existen cambios en las características de las paredes vasculares, lo que hace que se genere una dilatación anormal de las mismas, que al aumentar la tensión de los mismos se genera una ruptura y de desarrolla una hemorragia subaracnoidea. El espacio subaracnoideo es el área comprendida entre la aracnoides y la piamadre, y dentro de este se encuentran vasos sanguíneos, líquido cefalorraquídeo y estructuras nerviosas, que en determinados lugares se comunican a través de cisternas.

Epidemiología

La Organización Mundial de la salud reconoce a las enfermedades cerebrovasculares como la tercera causa de muerte en el mundo y la primera causa de invalidez en personas adultas. Se estima que, de 3 a 30 personas por cada 100.000 habitantes pueden mostrar hemorragia subaracnoidea aneurismática. Los datos de mortalidad alrededor de esta patología indican que un 10% de los casos fallece antes de ingresar a los servicios hospitalarios, un 25% en las primeras 24 horas de ocurrida la ruptura del aneurisma, un 41,7% luego de los primeros 28 días, y hasta un 60 % cuando se produce resangrado en pacientes que no son intervenidos durante los primeros seis meses. (1)

De acuerdo al Instituto Nacional Ecuatoriano de Estadísticas y Censos, la información histórica de defunciones por enfermedades cerebrovasculares en ese país reveló que, durante el periodo 2009-2015 se incrementó de 3789 casos hasta 4105; lo que también se reflejó en el caso del aneurisma que aumentó progresivamente de 103 muertes hasta 136. (5)

De acuerdo a un estudio realizado en Ecuador, se evidenció una prevalencia en el sexo femenino (de 31 pacientes mujeres 24 presentaban la patología), de las cuales el 90% tenían más de 40 años y solo el 10% tenía menos de 40 años.

La zona más afectada se localiza a nivel del polígono de Willis, con una mayor afección a nivel de la comunicante posterior. (5)

Factores de Riesgo

Existen factores de riesgo modificables y no modificables que influyen en el desarrollo de hemorragia subaracnoidea aneurismática. Dentro de los modificables está el tabaquismo, hipertensión arterial, abuso de alcohol, dislipidemia, abuso de drogas y el índice de masa corporal. En los factores no modificables está el género, historial familiar y enfermedades del tejido conectivo (cromosoma 7q11 y del cromosoma 19q13-2), una de las patologías más comunes de esta última es la poliquistosis renal. (1)

El sexo femenino es más frecuente en la postmenopausia sobre todo porque existe la pérdida del endotelio vascular y de la remodelación, por la disminución de estrógenos. Además, las mujeres tienen vasos sanguíneos cerebrales más estrechos y ángulos de ramificación asimétricos, lo que da como resultado una mayor velocidad de flujo sanguíneo y una mayor tensión de cizallamiento en la pared arterial. (1)

Anatomía

El polígono de Willis es una anastomosis circulatoria descrita en 1664 por Thomas Willis, de ahí su nombre. Este sistema vascular se localiza en la base del cráneo e interconecta la porción supraclinoidea de la arteria carótida interna izquierda y derecha, el segmento horizontal de las dos arterias cerebrales anteriores (derecha e izquierda), y el segmento horizontal de las arterias cerebrales posteriores (derecha e izquierda) mediante la arteria comunicante anterior y las arterias comunicantes posteriores, respectivamente. (15)

Se ha determinado que es muy común la presencia de variantes en su anatomía, ya que, el 40% de los casos presentan la anatomía común completa y desarrollada. (15)

Fisiopatología

La patogenia está dada por 3 procesos que son: la formación, el crecimiento y la ruptura del aneurisma. La formación de aneurismas tiene un mecanismo aún desconocido sin embargo se les atribuye a los cambios que existen en la pared vascular y a los cambios epigenéticos del paciente. A medida que se van

desarrollando se forma un cuello y una cúpula. Luego se da la ruptura del mismo cuando la cúpula se adelgaza y se desgarran, entonces se desencadena una ruptura aneurismática. Pero para que esto ocurra existen varios factores que influyen en la ruptura como: aneurismas mayores a 7 mm de diámetro, que se localicen en la punta de la arteria basilar o que se ubiquen en bifurcaciones. En la ruptura inicial se da cefalea centinela por la filtración de sangre en poca cantidad al espacio subaracnoideo, si la ruptura se da a nivel de la arteria comunicante anterior o en la arteria cerebral media, se desarrolla una hemorragia intracraneal. La presencia de sangre en el espacio subaracnoideo provoca hidrocefalia, vasoespasmo e isquemia cerebral. Un aneurisma puede resangrar durante los primeros 7 días por el desplazamiento del coágulo. El proceso de hidrocefalia aguda se desarrolla dentro de las primeras horas, sin embargo, la hidrocefalia tardía se produce a las 2 semanas del inicio del evento, debido al bloqueo de la absorción del líquido cefalorraquídeo en las vellosidades del aracnoides, el riesgo de vasoespasmo es alto desde el inicio del ictus hasta 4 días después, con un pico máximo de riesgo al séptimo día. Además, es importante mencionar que cuando ocurre la ruptura del aneurisma, se empiezan a liberar una gran cantidad de catecolaminas (adrenalina y noradrenalina, así como también renina y angiotensina II, provocando lesiones pulmonares y vasoespasmo multiorgánico. (1)

Clínica

El cuadro más característico es la siguiente: cefalea holocraneana de gran intensidad, fotofobia, vómito en proyectil, y en ocasiones disminución de la conciencia. Se puede utilizar la escala de Hunt y Hess (tabla 1) para valorar el nivel de conciencia. En el 25% de los pacientes con aneurisma y hemorragia subaracnoidea, suelen presentar episodios de cefalea centinela en días previos al cuadro de cefalea intensa. 5 (23)

De acuerdo a Adel E. Ahmed Ganaw , Nissar Shaikh, Nabil A. Shallik Marco Abraham E. Marcus, en su libro sobre manejo de hemorragia subaracnoidea mencionan que el 70% de los pacientes con HSA , presentan cefalea intensa, de los cuales el 10 al 43% de los pacientes tiene una cefalea centinela a las 2 a 8 semanas previas. Es importante mencionar que este cuadro no es sensible ni específico de la HSA, debido a que también se pueden presentar en otras patologías. Puede estar acompañado de vómito en proyectil. (1)

En el examen físico se evidencia una rigidez de nuca, signos de irritación meníngea o signos de focalidad neurológica, sin embargo, esto va a depender del lugar de ruptura del aneurisma, por ejemplo, hemorragias intraoculares en aneurismas de la arteria comunicante anterior, lesión del III par craneal en aneurismas en la arteria carótida – comunicante posterior, déficit hipotalámico en aneurismas de la comunicante anterior. (23)

La clínica también puede clasificarse de acuerdo a la ubicación de la lesión:

Parálisis del tercer par craneal por aneurisma de la arteria comunicante posterior.

Hemianopsia temporal bilateral + disminución de la fuerza de miembros inferiores por aneurisma en la arteria comunicante anterior.

Dolor facial u orbitario, epistaxis, pérdida progresiva de la visión y oftalmoplejía por aneurisma en la arteria carótida interna.

Disfunción del tronco encefálico por aneurismas en la circulación posterior. (10)

También es importante tomar en cuenta los valores de tensión arterial debido a que esta suele ser mayor a 160/100 en varios pacientes como mecanismo de compensación por la presencia de una hemorragia a nivel del cerebro. (1)

Dentro del examen físico al realizar un fondo de ojo se evidencia hemorragia retiniana en el 10% de los casos. (1)

Exámenes complementarios

El gold estándar para realizar el diagnóstico de HSA por aneurisma es la angiografía, sin embargo, se puede utilizar otros métodos que permiten observar la presencia de sangre en el espacio subaracnoideo, ventrículos o en algún espacio del cerebro.

Tomografía de cráneo simple (TAC), se visualiza zonas hiperdensas cuando existe sangre en alguna de las estructuras, tiene una sensibilidad alta en las primeras 6 horas, casi del 100%, sin embargo, esta disminuye con el transcurso el tiempo, a un 58% al quinto día.

Se puede identificar la causa de la hemorragia por la localización de las estructuras, por ejemplo, si es por causa traumática la hemorragia se relaciona a las fisuras de Silvio, cisterna interpeduncular, pero si es por causa aneurismática, se relaciona con las cisternas basales. Hay que tomar en cuenta los valores de hemoglobina ya que, si es menor a 10 g/dl, las zonas de hemorragia se pueden tornar isodensas. Se recomienda el uso de la escala de Fisher, para la conducta a seguir (tabla 2). (23)

La punción lumbar (PL), es un método diagnóstico más específico que la tomografía de cráneo sin contraste. La American Heart Association (AHA) recomienda la punción lumbar si una TAC sale negativa, si la TAC y la PL son negativas se excluye el diagnóstico.

Según el colegio Estadounidense de Médicos de Emergencia si se realiza la PL antes de las 112 horas o después de 2 semanas pueden dar falsos negativos, por la dilución de los glóbulos rojos, también se puede observar xantocromía, ya que el líquido cefalorraquídeo se torna amarillo por la degradación enzimática de la hemoglobina.

Angiografía por tomografía, tiene una sensibilidad del 98% y una especificidad del 100%, sin embargo, la sensibilidad disminuye a 92.3% si el aneurisma es menor a 4 mm.

Angiografía por resonancia magnética, se sugiere realizar 5 días post ictus, tiene una sensibilidad del 100%, sin embargo, es un método muy costoso, por lo que se utiliza para el control de aneurismas ya diagnosticados. (23)

Tratamiento

Existen dos tipos de tratamiento: el tratamiento médico y el tratamiento quirúrgico.

Tratamiento médico

Consiste en tratar las consecuencias de la hemorragia subaracnoidea, con el objetivo de prevenir resangrado o vasoespasmos. Para esto se le indica al paciente reposo absoluto, en un ambiente sin luz (por la presencia habitual de fotofobia como síntoma de irritación meníngea), dieta blanda o alimentación parenteral en el caso de que se requiera, control de la tensión arterial, analgesia (por la cefalea intensa que presenta), antieméticos en el caso de que presente vómito (generalmente vómito en proyectil como signo de irritación meníngea).

Según la American Heart Association y la Sociedad Americana de Accidentes Cerebrovasculares, recomiendan dar tratamiento para reducir la tensión arterial si la tensión arterial media es mayor a 110 mmHg, o cuando la tensión arterial sistólica es mayor a 160 mmHg.

En algunos casos se puede usar dexametasona (cuando la cefalea es incontrolable y si hay signos de isquemia cerebral focal) y antiepilépticos que aún sigue en estudio su beneficio y utilidad.

De acuerdo a un estudio realizado de Hilman y Coli, demostraron que el resangrado disminuye si se usa ácido tranexámico cada 6 horas hasta que se trate el aneurisma, por lo que se recomienda el uso de antifibrinolíticos por 72 horas. (23)

La neuroprotección tiene como objetivo retrasar el progreso de la lesión neuronal, evitando la neuroinflamación, la formación de microtrombos. Tomando en cuenta que la lesión neuronal primaria es inevitable ya que se da fuera del área hospitalaria, de forma instantánea, sin embargo, la lesión neuronal secundaria puede ser prevenida. El paso inicial es proporcionar una presión de perfusión adecuada (60 – 70 mmHg). Normalmente el primer sangrado se detiene por la coagulación local, pero al haber un aumento de las presiones a nivel cerebral ocurre un resangrado, por lo que el tratamiento va orientado a la protección para evitar lesiones secundarias. (1)

Hay que tomar en cuenta que antes para la prevención de resangrado se utilizaba ácido ϵ -amino-caproico, como antifibrinolítico, sin embargo, se dejó de utilizar por el alto riesgo de trombosis venosa.

El vasoespasmo, que es muy común en pacientes con hemorragia subaracnoidea, por lo que se utiliza antagonistas del calcio como el nimodipino, ya que disminuye la presión arterial sistémica por un efecto vasodilatador periférico.

En 2013, se llevó a cabo una revisión de Cochrane que concluyó que ante la falta de estudios adecuados a la fecha, no había evidencia suficiente para justificar el uso rutinario de medicación antiepiléptica como prevención primaria o secundaria en el paciente que ha sufrido una HSA, a lo que además se adiciona la ocurrencia no despreciable de efectos adversos, por ejemplo, en un estudio retrospectivo en el que se usaron anticonvulsivantes de forma rutinaria, se documentó una incidencia del 23%. Por lo que no se debe realizar de manera rutinaria esta profilaxis, sin embargo, al presentar convulsiones el paciente, el manejo debe ir de acuerdo a las características del cuadro convulsivo que presente. Se suele utilizar fenitoina y levetiracetam, sin embargo, el primero está asociado a vasoespasmo, tres meses tras el ictus, por lo que el segundo se usa como fármaco de elección. (23)

Por el riesgo de trombosis venosa profunda se recomienda el uso de medias antiembólicas, seguido de heparina intravenosa no fraccionada las siguientes 24

horas posterior al manejo del aneurisma, no con el fin de lisar el trombo sino que evita el desplazamiento del mismo.

Tratamiento quirúrgico

La mayor controversia al momento de la intervención quirúrgica es si se realiza de forma temprana o retardada.

Existen 2 formas a través de las cuales se puede cerrar un aneurisma, y es a través de una embolización o por una craneotomía, esto va a depender del criterio médico, de la experiencia del profesional y también del cuadro y localización del paciente.

- Embolización:

Se realiza mediante neurointervencionismo, a través de una angiografía.

Consiste en generar trombosis a través de la introducción de un catéter endovascular, por el cual ingresan *coils*, que son finos y delicados alambres de titanio que al momento de soltarlos se enroscan sobre sí mismos y ayudan a la formación del trombo. En otras ocasiones se puede utilizar Stents o balines con el fin de reconstruir la arteria y cerrar la pared en donde se encuentra el aneurisma.

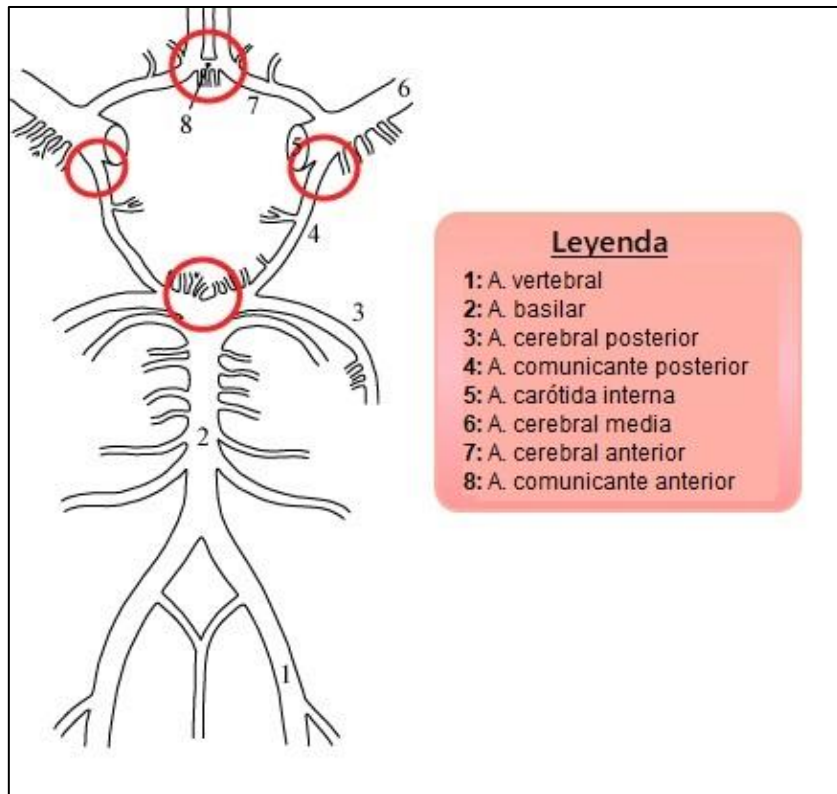
- Craneotomía:

A través de una craneotomía se aplican clips de titanio que se adaptan morfológicamente al aneurisma. (1)

ILUSTRACIONES, TABLAS, FIGURAS.

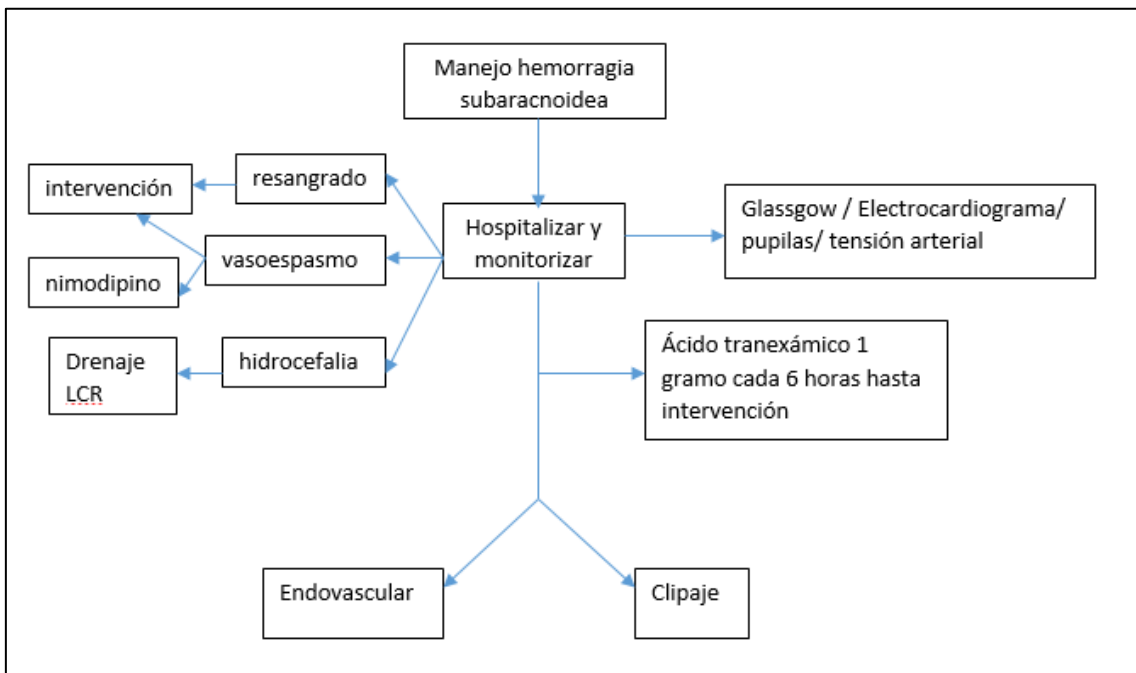
Imagen N°1

. Círculo de Willis con las ubicaciones más comunes de aneurismas rotos marcados



Fuente: Gray's Anatomy of the Human Body. Disponible en: <https://www.lifeder.com/poligono-de-willis/>

Imagen N°1



Fuente: Elaborada por el autor.

TABLA N°1

ESACALA DE HUNT Y HESS	
0	Aneurisma no roto
I	Ausencia de síntomas o cefalea leve o rigidez de nuca leve
II	Cefalea de moderada a severa, rigidez de nuca, paresia de pares craneales
III	Obnubilación, confusión, leve déficit motor
IV	Estupor, hemiparesia moderada a severa, rigidez de descerebración temprana, trastornos neurovegetativos.
V	Coma, rigidez de descerebración

Fuente: Néstor Ricardo Espinosa Sánchez, 2020

TABLA N°2

ESCALA DE FISHER	
I	No sangrado
II	Sangrado < 1 mm
III	Sangrado > 1 mm
IV	Intraparenquimatosa, intraventricular

Fuente: Néstor Ricardo Espinosa Sánchez, 2020

CONCLUSIONES

La hemorragia subaracnoidea por causa aneurismática es una de los accidentes cerebrovasculares más frecuentes en la población mundial, sobre todo con una mayor prevalencia en las mujeres. A lo largo del tiempo se ha identificado el cuadro clínico característico de la patología, sin embargo, en la actualidad se ha demostrado que no tiene una alta sensibilidad, por lo que se recomienda correlacionarlo con exámenes complementarios, de acuerdo al protocolo propuesto por el Colegio Estadounidense de Médicos de Emergencia. Con el fin de actuar de forma temprana y no dar lugar a resangrado o al desarrollo de secuelas neurológicas por lesiones secundarias. El manejo que se le da a un

paciente con HSA debe ser individualizado, ya que el cuadro que manifieste dependerá de la localización del aneurisma y las secuelas que pueda llegar a desarrollar, tomando en cuenta también que el tiempo es crucial no solo en el diagnóstico, sino también en el tratamiento.

LISTA DE REFERENCIAS

1. Adel E. Ahmed Ganaw, N. S. (2022). *Management of Subarachnoid Hemorrhage* (1 ed.). Suiza: Abboud T, Rustom J, Bester M, Czorlich P, Vittorazzi E, Pinnschmidt HO, et al. Morphology of Ruptured and Unruptured Intracranial Aneurysms. *World Neurosurgery*. 2017 Mar;99:610–7. (Citado el 19 de diciembre del 2021). Disponible en: <https://pubmed.ncbi.nlm.nih.gov/28017741/>
2. Chancellor B, Raz E, Shapiro M, Tanweer O, Nossek E, Riina HA, et al. Flow Diversion for Intracranial Aneurysm Treatment: Trials Involving Flow Diverters and Long-Term Outcomes. *Neurosurgery*. 2020 Jan 1;86(Supplement_1):S36–45. (Citado el 19 de diciembre del 2021). Disponible en: <https://pubmed.ncbi.nlm.nih.gov/31838533/>
3. Cho B-H, Kim JH, Suh SH, Baik SJ, Lee HS, Kim J, et al. Characteristics of Intracranial Aneurysms According to Levels of Coronary Artery Calcium. *Stroke*. 2019 Jun;50(6):1403–8. (Citado el 19 de diciembre del 2021). Disponible en: <https://pubmed.ncbi.nlm.nih.gov/31084330/>
4. E. Sander Connolly, J. M. (s.f.). Directrices para el manejo de aneurisma, hemorragia subaracnoidea. doi:DOI: 10.1161/STR.0b013e3182587839
5. Fausto Vinicio Maldonado Coronel, T. E. (2019). Hemorragia subaracnoidea aneurismática en la unidad de cuidados intensivos del Hospital Luis Vernaza, Guayaquil, Ecuador. *Revista Eugenio Espejo*, 13(1). doi:<https://doi.org/10.37135/ee.004.06.02>
6. Goertz L, Hamisch C, Pflaeging M, Kabbasch C, Borggrefe J, Timmer M, et al. Angiographic Characteristics of Lobulated Intracranial Aneurysms. *World Neurosurgery*.

- 2019 Nov;131:e353–61. (Citado el 19 de diciembre del 2021). Disponible en [10.1016/j.wneu.2019.07.163](https://doi.org/10.1016/j.wneu.2019.07.163)
7. Grupo DDM DATA. ALTERNATIVA TERAPÉUTICA PARA ANEURISMAS DE CUELLO ANCHO EN BIFURCACIÓN. DDMDATANeurovascular. 2020 Feb 2; (Citado el 19 de diciembre del 2021). Disponible en: http://ddm.com.mx/wp-content/uploads/2020/02/DDM_Book_Feb.pdf
 8. Hanel RA, Kallmes DF, Lopes DK, Nelson PK, Siddiqui A, Jabbour P, et al. Prospective study on embolization of intracranial aneurysms with the pipeline device: the PREMIER study 1 year results. *Journal of NeuroInterventional Surgery*. 2020 Jan;12(1):62–6. (Citado el 19 de diciembre del 2021). Disponible en: <https://www.ncbi.nlm.nih.gov/pmc/articles/PMC6996098/>
 9. Hostettler IC, Alg VS, Shahi N, Jichi F, Bonner S, Walsh D, et al. Characteristics of Unruptured Compared to Ruptured Intracranial Aneurysms: A Multicenter Case–Control Study. *Neurosurgery*. 2018 Jul 1;83(1):43–52. (Citado el 19 de diciembre del 2021). Disponible en: <https://pubmed.ncbi.nlm.nih.gov/28973585/>
 10. HUMANA, G. D. (2020). ALTERNATIVA TERAPÉUTICA PARA ANEURISMAS DE CUELLO ANCHO EN BIFURCACIÓN. DDMDATA NEUROVASCULAR .
 11. Ikawa F, Hidaka T, Yoshiyama M, Ohba H, Matsuda S, Ozono I, et al. Characteristics of Cerebral Aneurysms in Japan. *Neurologia medico-chirurgica [Internet]*. 2019 [cited 2021 Dec 19];59(11):399. Available from: [/pmc/articles/PMC6867938/](https://pubmed.ncbi.nlm.nih.gov/33025187/)
 12. Jiménez Porras P, Vargas Sanabria M. PRESENTACIÓN DE CASO ANEURISMA ATEROESCLERÓTICO ROTO DE LA ARTERIA CARÓTIDA INTERNA IZQUIERDA INTRACEREBRAL. 2017;34(1). (Citado el 19 de diciembre del 2021)
 13. Kallmes DF, Erickson BJ. Automated Aneurysm Detection: Emerging from the Shallow End of the Deep Learning Pool. *Radiology*. 2021 Jan;298(1):164–5. (Citado el 19 de diciembre del 2021). Disponible en: <https://pubs.rsna.org/doi/pdf/10.1148/radiol.2020203853>
 14. León Ruiz M, Lagares Gómez-Abascal A, Fernández Alén JA, Benito-León J, García-Albea Ristol E. Hemorragia subaracnoidea por rotura de aneurisma especcular intracraneal. A propósito de un caso y revisión de la literatura. *Neurología [Internet]*. 2016 May 1 [cited 2021 Dec 19];31(4):283–5. Available from: <https://www.elsevier.es/es-revista-neurologia-295-articulo-hemorragia-subaracnoidea-por-rotura-aneurisma-S021348531400156X>
 15. Lifeder. (2020). Polígono de Willis: localización, anatomía y funciones. Obtenido de <https://www.lifeder.com/poligono-de-willis/>
 16. Ma X, Yang Y, Liu D, Zhou Y, Jia W. Demographic and morphological characteristics associated with rupture status of anterior communicating artery aneurysms. *Neurosurgical Review*. 2020 Apr 31;43(2):589–95. (Citado el 19 de diciembre del 2021). Disponible en: <https://pubmed.ncbi.nlm.nih.gov/30706157/>
 17. Mehta VA, Spears CA, Abdelgadir J, Wang TY, Sankey EW, Griffin A, et al. Management of unruptured incidentally found intracranial saccular aneurysms. *Neurosurgical Review*. 2021 Aug 6;44(4):1933–41. (Citado el 19 de diciembre del 2021). Disponible en: <https://pubmed.ncbi.nlm.nih.gov/33025187/>
 18. Mocco J, Brown RD, Torner JC, Capuano AW, Fargen KM, Raghavan ML, et al. Aneurysm Morphology and Prediction of Rupture: An International Study of Unruptured Intracranial Aneurysms Analysis. *Neurosurgery [Internet]*. 2018 Apr 1 [cited 2021 Dec 19];82(4):491. Available from: [/pmc/articles/PMC6256940/](https://pubmed.ncbi.nlm.nih.gov/30706157/)

19. Néstor Ricardo Espinosa Sánchez, F. A. (2020). Hemorragia Subaracnoidea Aneurism: Cerebral. Presentación de Caso Clínico. RECIMUNDO doi:10.26820/recimundo/4.(4).octubre.2020.182-191
20. Poveda Fernández J. Anatomía básica cerebral para el cardiólogo intervencionista. 2009;11(2). (Citado el 20 de enero del 2022). Disponible en: <https://www.scielo.sa.cr/pdf/rcc/v11n2/a10v11n2.pdf>
21. Quintero-Oliveros ST, Ballesteros-Acuñ LE, Ayala-Pimentel JO, Forero-Porras PL. Características morfológicas de aneurimas cerebrales del polígono de Willis: estudio anatómico directo. Neurocirugía [Internet]. 2009 Jan 1 [cited 2021 Dec 19];20(2):110–6. Available from: <https://www.revistaneurocirugia.com/es-caracteristicas-morfologicas-aneurimas-cerebrales-del-articulo-S1130147309701770>
22. Rafael García de Sola. HEMORRAGIA CEREBRAL. Unidad de Neurocirugía RGS. Madrid; 2020. (Citado el 20 de enero del 2022). Disponible en: <https://neurorgs.net/docencia/2020-tema-v-aspectos-quirurgicos-de-las-hemorragias-intracraneales/>
23. Rubén Sabogal-Barrios, A. C.-G.-Z.-A.-C.-G.-V.-F.-A.-S. (2020). Hemorragia Subaracnoidea Aneurismática. iMedPub Journals, 16(6:17). doi:doi: 10.3823/1453
24. Trivelato FP, Abud DG, Ulhôa AC, Waihrich ES, Abud TG, Castro Afonso LH, et al. Derivo Embolization Device for the Treatment of Intracranial Aneurysms. Stroke. 2019 Sep;50(9):2351–8. (Citado el 19 de diciembre del 2021). Disponible en: <https://pubmed.ncbi.nlm.nih.gov/31288675/>
25. Zhai X-D, Yu J-X, Li C-J, Ren J, Ji Z, He C, et al. Morphological Characteristics of Pericallosal Artery Aneurysms and Their High Propensity for Rupture. World Neurosurgery. 2020 Jan;133:e320–6. (Citado el 19 de diciembre del 2021). Disponible en: <https://pubmed.ncbi.nlm.nih.gov/31520758/>
26. Zhang J, Can A, Lai PMR, Mukundan S, Castro VM, Dligach D, et al. Age and morphology of posterior communicating artery aneurysms. Scientific Reports. 2020 Dec 14;10(1):11545. (Citado el 19 de diciembre del 2021). Disponible en: <https://www.nature.com/articles/s41598-020-68276-9>
27. Zheng Y, Song Y, Liu D, Liu Y, Xu Q, Tian Y, et al. Stent-assisted coiling embolization of tiny, wide-necked intracranial aneurysms. Acta Neurochirurgica. 2017 Jan 14;159(1):93–100. (Citado el 19 de diciembre del 2021). Disponible en: <https://pubmed.ncbi.nlm.nih.gov/27844157/>