



UNIVERSIDAD TÉCNICA DE AMBATO

FACULTAD DE CIENCIAS DE LA SALUD

CARRERA DE TERAPIA FÍSICA

ANÁLISIS DE CASO CLÍNICO SOBRE:

“PARÁLISIS FACIAL RECIDIVANTE COMO CONSECUENCIA DEL SÍNDROME DE MELKERSSON ROSENTHAL”.

Requisito previo para optar por el Título de Licenciada en Terapia Física.

Autora: Mena Guzmán, Mónica Michelle.

Tutora: Lcda. MSc. Cobo Sevilla, Verónica De Los Ángeles.

Ambato – Ecuador

Junio, 2018

APROBACIÓN DEL TUTOR

En mi calidad de Tutora de Análisis de Caso Clínico sobre el tema: **“PARÁLISIS FACIAL RECIDIVANTE COMO CONSECUENCIA DEL SINDROME DE MELKERSSON ROSENTHAL”** de Mónica Michelle Mena Guzmán, estudiante de la Carrera de Terapia Física, considero que reúne los requisitos y méritos suficientes para ser sometida a la evaluación del jurado examinador designado por el Honorable Consejo Directivo de la Facultad de Ciencias de la Salud de la Universidad Técnica de Ambato.

Ambato, Noviembre del 2017

LA TUTORA

.....

Lcda. MSc. Cobo Sevilla, Verónica De Los Ángeles.

AUTORÍA DEL TRABAJO DE GRADO

Los criterios emitidos en el Análisis de Caso Clínico: **“PARÁLISIS FACIAL RECIDIVANTE COMO CONSECUENCIA DEL SÍNDROME DE MELKERSSON ROSENTHAL”**, como también los contenidos, ideas, análisis, argumentos, conclusiones y propuesta de esquema de tratamiento son exclusiva responsabilidad de mi persona, como autora de este trabajo de grado.

Ambato, Noviembre del 2017

EL AUTOR

.....

Mena Guzmán, Mónica Michelle.

DERECHOS DE AUTOR

Autorizo a la Universidad Técnica de Ambato para que haga de este Análisis de Caso Clínico o parte de el mismo, un documento disponible para su lectura, consulta y procesos de investigación.

Cedo los derechos en línea patrimoniales de mi Análisis de Caso Clínico con fines de difusión pública; además apruebo la reproducción del mismo dentro de las regulaciones de la Universidad, siempre y cuando esta reproducción no suponga una ganancia económica y se realice respetando mis derechos de autora.

Ambato, Noviembre del 2017

EL AUTOR

.....
Mena Guzmán, Mónica Michelle.

APROBACIÓN DEL JURADO EXAMINADOR

Los miembros del Tribunal Examinador aprueban el Análisis de Caso Clínico, sobre el tema: **“PARÁLISIS FACIAL RECIDIVANTE COMO CONSECUENCIA DEL SÍNDROME DE MELKERSSON ROSENTHAL”**, de Mónica Michelle Mena Guzmán, estudiante de la Carrera de Terapia Física.

Ambato, Junio del 2018

Para constancia firman

.....
PRESIDENTE/A

.....
1er VOCAL

.....
2do VOCAL

AGRADECIMIENTO

Primeramente gracias Dios por darme salud y bendecirme en cada uno de mis pasos, por la fortaleza y sabiduría que me permitieron culminar con mis estudios.

Agradezco a:

Mi familia y novio quienes me han brindado su constante apoyo, sus grandes valores y enseñanzas, y han hecho de mí una mujer perseverante y optimista.

La prestigiosa Universidad Técnica de Ambato y los docentes quienes conforman la Carrera de Terapia Física, que sembraron en mí los conocimientos necesarios, el don de servir y sobre todo supieron encaminarme en el verdadero significado de esta carrera, enseñándome la bondad, el humanismo y la importancia de ayudar al prójimo.

El equipo de trabajo del centro de Rehabilitación Física e Integral FISIORIO, en especial a la Dra. Jenith Pérez, quién me abrió las puertas de su noble institución, confiando en mis capacidades y permitiéndome realizar esta investigación dentro de su centro de rehabilitación, gracias por sus vastos conocimientos impartidos y por día a día formar una profesional en mí.

Mi Tutora Lcda. Msc. Verónica Cobo Sevilla quién supo guiarme en la realización y culminación de este trabajo.

DEDICATORIA

A Dios por darme vida y permitirme escalar un peldaño más en mi vida, por la fortaleza en los momentos difíciles y por las bendiciones hacia mí, reflejadas en las personas que me rodean.

A mis Padres Ing. Francisco Mena e Ing. Mónica Guzmán por su incondicional apoyo, este trabajo lleva gran parte de ellos, ya que supieron formarme desde niña como una persona llena de valores, generosa, perseverante y preocupada por el bienestar de los demás, ellos quienes con sus consejos me han permitido salir adelante y no decaer ante los obstáculos, y sobre todo que con su esfuerzo y sacrificio han logrado darme todo lo necesario para ahora cumplir con esta meta en mi vida.

A mis hermanos Cristina y Francisco, por ser un ejemplo y motivarme a ser mejor persona cada día pero sobre todo por estar conmigo en los buenos y malos momentos.

A mi sobrino Cristopher, que con su tierno amor supo darme tranquilidad en momentos de estrés, siendo el mayor soporte emocional en mi vida.

A Jhon, mi novio y mejor amigo, quién me motivó con su amor, paciencia y consejos a seguir siempre adelante, a ti con mucho cariño por ser quién creyó en mí y estuvo a mi lado incondicionalmente en todo momento.

A mis amigos quienes hicieron de la travesía por esta carrera la mejor, mis mejores recuerdos universitarios los guardo con ustedes.

ÍNDICE DE CONTENIDO

PORTADA.....	i
APROBACIÓN DEL TUTOR.....	ii
AUTORÍA DEL TRABAJO DE GRADO	iii
DERECHOS DE AUTOR	iv
APROBACIÓN DEL JURADO EXAMINADOR	v
AGRADECIMIENTO	vi
DEDICATORIA.....	vii
ÍNDICE DE CONTENIDO	viii
ÍNDICE DE TABLAS.....	xi
ÍNDICE DE ILUSTRACIONES	xii
RESUMEN.....	xiii
SUMMARY	xv
INTRODUCCIÓN	17
ANÁLISIS DE CASO CLÍNICO.....	20
1. TEMA:.....	20
2. OBJETIVOS:	20
2.1. OBJETIVO GENERAL:.....	20
2.2. OBJETIVOS ESPECÍFICOS:.....	20
3. RECOPIACIÓN Y DESCRIPCIÓN DE LAS FUENTES DE INFORMACIÓN.....	20
3.1. DISPONIBLE:.....	20
3.2. NO DISPONIBLE:.....	21
4. DESARROLLO.....	21
4.1. DESCRIPCIÓN CRONOLÓGICA DETALLADA DEL CASO	21
4.2. DESCRIPCIÓN DE LOS FACTORES DE RIESGO	27
4.2.1. BIOLÓGICOS:	27
4.2.2. AMBIENTALES	27
4.2.3. SOCIALES	28
4.3. ANÁLISIS DE LOS FACTORES RELACIONADOS CON LOS SERVICIOS DE SALUD:	28

4.3.1.	OPORTUNIDAD EN LA SOLICITUD DE LA CONSULTA:	28
4.3.2.	ACCESO:	28
4.3.3.	CARACTERÍSTICAS DE LA ATENCIÓN:	29
4.3.4.	OPORTUNIDADES EN LA REMISIÓN:	31
4.3.5.	TRÁMITES ADMINISTRATIVOS:	31
4.4.	IDENTIFICACIÓN DE LOS PUNTOS CRÍTICOS:	31
4.4.1.	INFORMACIÓN Y EVIDENCIA CIENTÍFICA INSUFICIENTE SOBRE EL SÍNDROME DE MELKERSSON ROSENTHAL	32
4.4.2.	ESCASOS AVANCES EN EL TRATAMIENTO FISIOTERAPÉUTICO ESPECÍFICO PARA CADA TIPO DE PARÁLISIS FACIAL	34
4.4.3	CONCIENTIZACION INADECUADA SOBRE EL VALOR DE LA FISIOTERAPIA DENTRO DEL TRATAMIENTO DE LA PARÁLISIS FACIAL	37
4.4.4	DEBILIDAD DEL SISTEMA INMUNOLÓGICO DE LA PACIENTE	38
4.5	CARACTERIZACIÓN DE LAS OPORTUNIDADES DE MEJORA	39
4.6	PROPUESTA DE TRATAMIENTO ALTERNATIVO	41
4.6.1	OBJETIVOS A CORTO PLAZO:	42
4.6.2	OBJETIVOS A MEDIANO PLAZO:	55
4.6.3	OBJETIVOS A LARGO PLAZO:	58
5.	CONCLUSIONES:	60
	REFERENCIAS BIBLIOGRÁFICAS	62
	LINKOGRAFÍA	63
	Anexo 1. EXAMEN DEL CONDUCTO AUDITIVO	68
	Anexo 2. CERTIFICADO CON DIAGNÓSTICO	69
	Anexo 3. HISTORIA CLÍNICA DEL CENTRO QUE REHABILITÓ EL CUARTO EPISODIO DE PARÁLISIS FACIAL	70
	Anexo 4. CARACTERÍSTICAS DEL SÍNDROME DE MELKERSSON ROSENTHAL.....	75

Anexo 5. TRATAMIENTO APLICADO EN EL ÚLTIMO EPISODIO DE PARÁLISIS FACIAL.....	77
Anexo 6. RECUPERACIÓN FINAL.....	90
Anexo 7. ENTREVISTA REALIZADA A PACIENTE	91
Anexo 8. ENTREVISTA REALIZADA A PROFESIONAL EN FISIOTERAPIA	93
Anexo 9. CONSENTIMIENTO INFORMADO	96

ÍNDICE DE TABLAS

Tabla 1. Escala de House Brackmann para evaluar severidad de PF.....	24
Tabla 2. Diagnóstico diferencial del síndrome de Melkersson Rosenthal	33
Tabla 3. Caracterización de las oportunidades de mejora.....	41

ÍNDICE DE ILUSTRACIONES

Ilustración 1. Características del Síndrome de Melkersson Rosenthal.....	18
Ilustración 2. Crioterapia en oreja y mejilla de lado afectado	43
Ilustración 3. Estimulador muscular eléctrico (EMS) con electropuntor	44
Ilustración 4. Puntos motores de la cara	45
Ilustración 5. Estímulo vibratorio.....	46
Ilustración 6. Función del músculo frontal.....	47
Ilustración 7. Función del músculo superciliar.....	47
Ilustración 8. Función del músculo orbicular de los ojos.....	48
Ilustración 9. Función del músculo piramidal de la nariz.....	48
Ilustración 10. Función del músculo transverso de la nariz	49
Ilustración 11. Función del músculo orbicular de la boca.....	49
Ilustración 12. Función del músculo elevador del labio superior.....	50
Ilustración 13. Función del músculo risorio	50
Ilustración 14. Función del músculo buccinador.....	51
Ilustración 15. Función del músculo Cigomático Mayor y Menor	51
Ilustración 16. Función del músculo depresor del labio inferior.....	52
Ilustración 17. Función del músculo mentoniano.....	52
Ilustración 18. Masaje facial.....	53
Ilustración 19. Masaje de ojos	54
Ilustración 20. Masaje de labios	54
Ilustración 21. Termoterapia en área cervical	56
Ilustración 22. Ejercicios de reeducación activa asistida frente al espejo.....	56
Ilustración 23. El fisioterapeuta terminará el ejercicio	57
Ilustración 24. Masaje estimulante en rostro	58
Ilustración 25. Masaje relajante en área cervical.....	59

UNIVERSIDAD TÉCNICA DE AMBATO
FACULTAD DE CIENCIAS DE LA SALUD
CARRERA DE TERAPIA FÍSICA

“PARÁLISIS FACIAL RECIDIVANTE COMO CONSECUENCIA DEL
SÍNDROME DE MELKERSSON ROSENTHAL”

Autora: Mena Guzmán, Mónica Michelle

Tutora: Lic. MSc. Cobo Sevilla, Verónica de los Ángeles

Fecha: Ambato, noviembre 2017

RESUMEN

El presente análisis de caso clínico titulado “PARÁLISIS FACIAL RECIDIVANTE COMO CONSECUENCIA DEL SÍNDROME DE MELKERSSON ROSENTHAL”, hace referencia a una paciente de género femenino de 38 años de edad diagnosticada con el Síndrome de Melkersson Rosenthal, quién ha sufrido cuatro episodios recurrentes de parálisis facial, diagnóstico tardío descubierto por un neurólogo tras el tercer episodio, debido a que probablemente no se evidenciaron con claridad los demás signos y síntomas característicos del síndrome en cuestión, los cuales son: edema orofacial y lengua plicata.

Este síndrome es un tanto desconocido, puesto que solo se ha reportado una prevalencia del 0,08% en la población general.

La paciente fue tratada con fármacos y mediante Fisioterapia, con resultados exitosos, llama la atención que un Neurólogo no consideró la remisión hacia el servicio de Fisioterapia durante el 4to episodio, pero se mostró satisfecho con el resultado obtenido en la mejoría de la paciente, con las intervenciones realizadas no apreció algún tipo de incapacidad prolongada como secuelas funcionales, psicológicas o estéticas. Con estos antecedentes se propone una alternativa de tratamiento fisioterapéutico dirigido a los pacientes que sufren parálisis facial, el cual se encamina según protocolos y lineamientos innovadores. Además se recomienda

que cuando los profesionales encuentren casos de parálisis facial, consideren la posibilidad diagnóstica de un Síndrome de Melkersson Rosenthal.

PALABRAS CLAVES: SÍNDROME MELKERSSON ROSENTHAL, PARÁLISIS FACIAL RECIDIVANTE, EDEMA OROFACIAL, LENGUA PLICATA, FISIOTERAPIA.

TECHNICAL UNIVERSITY OF AMBATO
FACULTY OF HEALTH SCIENCES
PHYSICAL THERAPY CAREER

**"RECURRENT FACIAL PALSY AS A RESULT OF MELKERSSON
ROSENTHAL SYNDROME"**

Author: Mena Guzmán, Mónica Michelle

Tutor: Lic. MSc. Cobo Sevilla, Verónica de los Ángeles

Date: Ambato, november 2017

SUMMARY

The present clinical case analysis entitled "FACIAL PALSY RECIDIVAL AS A RESULT OF MELKERSSON ROSENTHAL SYNDROME", refers to a 38-year-old female patient diagnosed with Melkersson Rosenthal Syndrome, who has suffered four recurrent episodes of facial palsy, late diagnosis discovered by a neurologist after the third episode, because probably the other signs and symptoms characteristic of the syndrome in question were not clearly evidenced, which are: orofacial edema and plicata tongue

This syndrome is somewhat unknown, since only a prevalence of 0.08% in the general population has been reported. The patient was treated with drugs and through physiotherapy, with successful results, it is striking that a Neurologist did not consider the referral to the Physiotherapy service during the 4th episode, but was satisfied with the result obtained in the patient's improvement, with the interventions made did not appreciate any type of prolonged disability as functional, psychological or aesthetic sequelae. With this background we propose an alternative physiotherapy treatment aimed at patients suffering from facial palsy, which is guided according to innovative protocols and guidelines. It is also recommended that when professionals find cases of facial palsy, consider the possibility of a Melkersson Rosenthal Syndrome.

KEY WORDS: MELKERSSON ROSENTHAL SYNDROME, RECURRENT FACIAL PALSY, OROFACIAL EDEMA, PLICATA TONGUE, PHYSIOTHERAPY.

INTRODUCCIÓN

Este trabajo tiene como sujeto de estudio una mujer de 38 años de edad diagnosticada con el Síndrome de Melkersson Rosenthal; el cual es caracterizado por ser un trastorno de etiología desconocida que presenta como principales signos la tríada que consta de: edema orofacial recurrente, parálisis facial recidivante y lengua plicata. (1) (2)

Este caso se eligió para su análisis debido a la necesidad de investigar y conocer más sobre el Síndrome antes mencionado, ya que es poco común, presentando una prevalencia en torno al 0,08% de la población general aunque se piensa que puede estar infradiagnosticado. Afecta de igual manera a ambos géneros, o con ligero predominio femenino y en su mayoría de veces suele iniciarse en la segunda década de vida.

Con respecto a las causas que lo producen existen evidencias de una predisposición genética, se habla del gen del Síndrome de Melkersson Rosenthal instalado en el cromosoma 9p11, otros autores defienden la teoría de origen infeccioso, especialmente relacionado con el virus del herpes simple. Sin embargo, la teoría patogénica más aceptada supone un trastorno vasomotor de las arteriolas del tejido celular subcutáneo, desencadenado por un estímulo no específico, lo que produce edema de la cara y del nervio. (3) (4)

La presentación de la tríada de signos completa es infrecuente dándose en un 25% al 40% de los casos y ocasionalmente el cuadro clínico se acompaña de fiebre. Adicionalmente se han descrito con frecuencia alteraciones oculares, neurológicas o neurovegetativas diversas. Estos síntomas menores podrían ayudar en el diagnóstico de las formas oligosintomáticas del síndrome de Melkersson-Rosenthal.

El edema de labios recurrente no doloroso es la manifestación más habitual (43%) y su presencia aislada como única manifestación del síndrome se denomina queilitis granulomatosa de Miescher (5). Se presenta una lengua fisurada en el 20-40% de los afectados y muchas veces puede estar presente desde el nacimiento y a la que muchos especialistas no toman en cuenta como signo para realizar un diagnóstico adecuado, además la secreción de las glándulas salivales puede verse reducida y el sentido del gusto disminuido. (6) (7)

Otra de las características principales, la parálisis facial, ocurre aproximadamente en el 30% de los afectados y por lo general aparece después de que ya se han producido episodios de hinchazón labial, aunque muchas veces suele ser el primer síntoma. La parálisis facial puede estar en un lado o en ambos y suele resolverse inicialmente, pero en otros casos pueden volverse permanentes. (8)

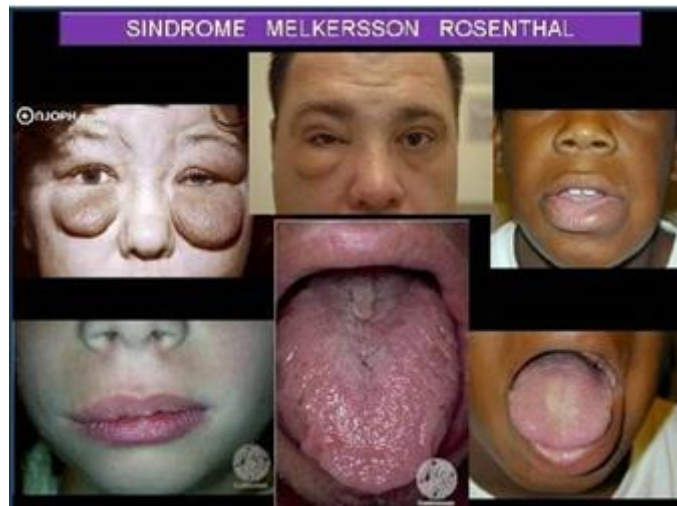

Ilustración 1. Características del Síndrome de Melkersson Rosenthal, Fuente: (36)

El diagnóstico de esta entidad se sospecha por la tríada clínica, no existiendo ninguna prueba de laboratorio específica. El hallazgo microscópico característico es la presencia de granulomas sarcoideos no caseificantes. Estos granulomas no están siempre presentes y su ausencia no excluye el diagnóstico

del síndrome en presencia de un cuadro clínico típico. En las fases precoces el cuadro histopatológico está formado simplemente por un infiltrado linfocitocitario asociado a edema en la dermis. (3)

Varias enfermedades pueden cursar con edema orofacial crónico y por ello en el diagnóstico diferencial del síndrome de Melkersson-Rosenthal deben incluirse los angioedemas hereditarios y alérgicos, las erisipelas recidivantes, las enfermedades granulomatosas como la sarcoidosis y la enfermedad de Crohn y la obstrucción linfática. (3)

No existe una terapia estandarizada para este síndrome, ya que todavía no se entienden los mecanismos etiopatogénicos del mismo, ensayándose numerosos tratamientos con resultados variables, los fármacos más utilizados son los corticoides sistémicos, tópicos o intralesionales. La clofazimina que es un agente antimicrobiano y antiinflamatorio usado comúnmente para el tratamiento de la tuberculosis y la lepra, está siendo usado en estudios recientes con buenos resultados, pero tiene efectos colaterales indeseables como coloración anaranjada de la piel, problemas corneales e intestinales. (4) El tratamiento quirúrgico es una alternativa en caso de deformaciones residuales, pudiendo realizarse una queiloplastia labial, o una descompresión quirúrgica del nervio facial, ésta alternativa suele asociarse al tratamiento con corticoides. (3)

En su mayoría de veces éste Síndrome no es reconocido lo que puede llegar a convertirse en un problema de salud pública ya que quienes lo padecen deben enfrentarse a la recurrencia de sus signos y síntomas durante una gran parte de sus vidas. Se debe considerar la presencia de la parálisis facial recidivante y aunque las alternativas de tratamiento no suelen ser definitivas, la validación de la Fisioterapia como una elección de tratamiento, podría evitar que se desencadene algún tipo de incapacidad continua prolongada del individuo, ya sea física o funcional como desfiguraciones de rostro, incapacidad para cerrar bien los ojos, sonreír o mantener la boca cerrada, entre otros.

ANÁLISIS DE CASO CLÍNICO

1. TEMA:

“PARÁLISIS FACIAL RECIDIVANTE COMO CONSECUENCIA DEL SÍNDROME DE MELKERSSON ROSENTHAL”

2. OBJETIVOS:

2.1. OBJETIVO GENERAL:

- Analizar el caso clínico de una paciente con parálisis facial recidivante como consecuencia del síndrome de Melkersson Rosenthal.

2.2. OBJETIVOS ESPECÍFICOS:

- Identificar las principales características que presenta la persona que sufre el síndrome de Melkersson Rosenthal.
- Reconocer los puntos críticos por los cuales una parálisis facial recidivante puede conllevar a una incapacidad permanente.
- Describir las diferentes intervenciones fisioterapéuticas que la paciente recibió durante cada episodio de parálisis facial recidivante como consecuencia del síndrome de Melkersson Rosenthal y la reacción ante las mismas.

3. RECOPIACIÓN Y DESCRIPCIÓN DE LAS FUENTES DE INFORMACIÓN

3.1. DISPONIBLE:

- La recopilación de la información para el análisis de este caso clínico se basó en los datos obtenidos de fuentes confiables como son la historia clínica del paciente después de haber firmado el respectivo consentimiento informado, la misma que fue facilitada por el centro de

Fisioterapia “FISIORIO” en donde se trató el más reciente episodio de parálisis facial.

3.2. NO DISPONIBLE:

- Realización de entrevistas con el paciente y el profesional que lo atendió en episodios previos, mediante un proceso en el cual se relatan los diversos episodios de parálisis facial que atravesó y así se aclararon dudas para la fundamentación de la información no encontrada, la cual incluye la descripción de las intervenciones fisioterapéuticas de cada uno de los episodios, así como la reacción de la paciente ante las mismas.

4. DESARROLLO

4.1.DESCRIPCIÓN CRONOLÓGICA DETALLADA DEL CASO

Este caso clínico describe episodios de parálisis facial con 4 recidivas, ocasionándose la primera hace 24 años.

La paciente con 38 años de edad, relata que al realizarle su primera anamnesis en 1994, teniendo 15 años es diagnosticada con parálisis facial, presumiendo que ésta se desencadena debido a que, realizó un cambio brusco de temperatura, ya que al participar en el curso del 6 de enero en Píllaro, sudó y al llegar a su casa abrió el congelador (según la opinión de muchos especialistas, los cambios violentos de temperatura son un componente que perjudica pequeñas arterias del nervio facial, ya que al rebotar de un sitio cálido a uno frío se cierran y originan la pérdida de la función del nervio). (9)

En la noche perdió el sentido del gusto y al siguiente día a media tarde ya presentaba la parálisis facial de lado izquierdo, por lo que acude al médico

general quién le prescribe una receta de inyectables de neurobión y tabletas corticoides.

Después asiste al área de Fisioterapia en Píllaro, su ciudad de residencia, en dónde le explican que su tratamiento constará de compresas químicas calientes, masaje facial y electroterapia, en la primera sesión es quemada con la compresa produciéndole una ampolla en el lado afectado, por lo que deja de acudir al área y empieza a realizarse fisioterapia por su cuenta en su hogar, en donde se realiza vaporizaciones de leche con salvia real y su padre instruyéndose del internet comienza a realizarle masajes faciales 2 veces por día, le realiza ejercicios de masticar chicle, ejercicios con pinza de ropa; y ejercicios faciales frente al espejo. Con este manejo la parálisis tuvo una duración de 1 mes aproximadamente con reposo absoluto.

En el 2001, a la edad de 22 años reincide la parálisis facial al mismo lado, y ésta vez se presume que se desencadenó debido a que estaba estresada por exámenes finales en la Universidad (el estrés eleva la presión sanguínea, que es la tensión ejercida por la sangre sobre las paredes de los vasos sanguíneos produciendo la contracción vigorosa de capilares, evitando una correcta irrigación nerviosa)(10) , la paciente acude al mismo médico general quién le prescribe neurobión inyectable y tabletas corticoides.

Debido a la experiencia en su primera parálisis facial al acudir al área de Rehabilitación, prefiere realizarse el mismo procedimiento en casa con vaporizaciones de leche con salvia real, su papá le realiza masajes faciales, masticar chicle, ejercicios con pinza de ropa, y ejercicios faciales frente al espejo. Esta vez la parálisis fue catalogada como parcial y su recuperación se estableció con reposo domiciliario por 15 días, el médico le visita en casa, y las próximos días acude a la universidad usando pasamontañas.

El tercer episodio de parálisis facial se presenta en el 2016, a la edad de 37 años, nuevamente en el lado izquierdo. Se sospecha que ésta vez se desencadenó por estrés laboral, notando los primeros síntomas un día Lunes

a manera de dolor tensional en la parte de atrás de la cabeza, al día siguiente pierde el sentido del gusto, y dos días después siente el ojo achinado y hay aparición de edema en el área orofacial, para luego instalarse la parálisis facial.

Acude al médico general quien le recomienda ir donde un especialista debido a que no es normal las recurrencias de las parálisis, por lo que inmediatamente asiste donde un neurocirujano para que emita un diagnóstico y tratamiento. Se le realiza una tomografía descartando cualquier complicación, y el médico le explica que es solo el nervio facial el afectado y procede a recetarle complejo B en tabletas e inyecciones, tabletas corticoides y antivirales. Después de 2 semanas de empezado el episodio la mujer decide nuevamente asistir a sesiones de fisioterapia en consultorio de rehabilitación privado en la ciudad de Ambato, en donde la paciente ingresa al servicio con Dx parálisis facial Izquierda (total), y después es valorada por la fisioterapeuta quién describe el nivel individual de función muscular que el paciente presenta encontrando:

- Músculo Frontal: pidiendo que arrugue la frente = ligera contracción
- Músculo superciliar: pidiendo que frunza el entrecejo= ligera contracción
- Músculo orbicular del ojo: pidiendo que cierre y abra los ojos= ligera contracción
- Músculo transverso de la nariz: pidiendo que frunza la nariz= ligera contracción
- Músculo orbicular de la boca: pidiendo que protruye los labios (silbar o mandar un beso) = contracción muscular ausente
- Músculo risorio: pidiendo que desplace transversalmente los labios= contracción muscular ausente
- Músculo buccinador: pidiendo que infle con aire sus mejillas= no mantiene el aire, contracción muscular ausente

- Músculo depresor del labio inferior: pidiendo que lleve su labio inferior hacia abajo como si estuviese triste= ligera contracción muscular

Ante los resultados de este examen físico, la profesional describe la severidad de la parálisis facial ubicándola en Grado IV según la escala de

Grados	Evaluación
GRADO I	Función normal, simétrica en todas las áreas
GRADO II	Leve debilidad evidente en examen meticoloso; cierre palpebral completo con mínimo esfuerzo, leve asimetría en sonrisa con máximo esfuerzo, sincinesias apenas perceptibles, sin espasmo/contractura
GRADO III	Debilidad notoria no desfigurante, cierre palpebral completo, puede no elevar el párpado, asimetría en movimientos de boca en máximo esfuerzo, sincinesias presentes, espasmos musculares
GRADO IV	Asimetría deformante, cierre palpebral incompleto, asimetría en movimientos de boca, sincinesias severas, espasmos musculares
GRADO V	Movilidad casi imperceptible, cierre palpebral incompleto, ligero movimiento comisura labial, sincinesias y espasmos generalmente ausentes
GRADO VI	Sin movilidad, paridad del tono, sin sincinesias ni espasmos musculares

Tabla 1. Escala de House Brackmann para evaluar severidad de parálisis facial, Fuente: (37)

House-Brackmann (ver tabla 1).

Respecto a la atención médica neurológica, hubo predominio farmacológico de corticoide y complejo b; se pudo constatar que las manifestaciones clínicas eran relacionadas con una parálisis facial común pero cabe recalcar que las características físicas del síndrome de Melkersson Rosenthal (Sd en estudio) si las presenta desde el inicio de su proceso.

Su rehabilitación se prolongó durante 30 sesiones y fue enfocada en terapia manual, termoterapia, facilitación neuromuscular propioceptiva (FNP) en cada función de la cara, estímulo vibratorio, masaje estimulante y adicionalmente la paciente acude por su propia decisión a recibir 30 sesiones de acupuntura junto con el tratamiento neurológico.

La recuperación de la paciente fue calificada 5/5 sin secuelas y sin presentar ningún efecto secundario a los tratamientos.

Además empieza a sentir comezón al costado derecho y se presumía que iba a brotar herpes, pero la paciente acude donde un dermatólogo quién le suministra medicación.

Luego de la recuperación de este episodio la mujer, por sugerencia de un médico amigo, acude a una Neuróloga en un Hospital privado en Quito, quien revisa la tomografía y le realiza un estudio del canal auditivo, encontrando el origen y trayecto de los nervios faciales sin alteraciones evidentes, la presencia de cambios bilaterales de artrosis temporomandibular, la neumatización parcial del cornete medio izquierdo y un espolón septal derecho.

Ésta especialista nota que la paciente presentaba las particularidades que caracterizan al Síndrome de Melkersson Rosenthal: edema orofacial, parálisis facial recidivante y lengua plicata (1), por lo que es diagnosticada con tal Síndrome.

Paciente presenta reincidencia de la parálisis facial, en el 2017 a la edad de 38 años, esta vez sin motivo aparente y en este caso es del lado derecho. Muestra ligera molestia en la parte de atrás de la cabeza, el sentido del gusto disminuye parcialmente y de igual manera se percibe ligero edema en el área orofacial derecha, incapacidad notoria en el ojo al no poder parpadear normalmente, por lo que acude nuevamente donde la neuróloga quien le explica que el proceso empeora en los 3 primeros días, después los siguientes 10 días permanece estable, y a partir de los 15 días empieza a mejorar.

La mujer en estudio empieza rápidamente con la medicación que su médico de cabecera le suministró en caso de que vuelvan los episodios, la cual consta de Prednisona (Meticorten durante 18 días, la dosis va bajando empezando desde 2 1/2 tabletas de 20mg); Valaciclovir STADA (Valtrex tomando 1 comprimido 3 veces al día por 5 días) y complejo B (luvit forte inyectable).

Con preocupación contacta a la profesional en Fisioterapia que la trató en el último episodio, quién le realiza una valoración de nivel funcional muscular:

- Músculo Frontal: pidiendo que arrugue la frente y eleve las cejas = contracción muscular ausente
- Músculo superciliar: pidiendo que frunza el entrecejo= ligera contracción
- Músculo orbicular del ojo: pidiendo que cierre y abra los ojos= ligera contracción, presenta sincinesias severas.
- Músculo transverso de la nariz: pidiendo que frunza la nariz= contracción muscular ausente
- Músculo orbicular de la boca: pidiendo que protruye los labios (silbar o mandar un beso) = contracción muscular ausente
- Músculo risorio: pidiendo que desplace transversalmente los labios= contracción muscular ausente
- Músculo buccinador: pidiendo que infle con aire sus mejillas= no mantiene el aire, contracción muscular ausente
- Músculo depresor del labio inferior: pidiendo que lleve su labio inferior hacia abajo como si estuviese triste= ligera contracción muscular

En esta ocasión la profesional describe la severidad de la parálisis facial ubicándola en Grado V según la escala de House-Brackmann (ver tabla 1).

Ante la gravedad de su caso, la mujer es atendida de manera inmediata, basándose en una terapia de emergencia al tener la inflamación del nervio facial y tumefacción en el labio del mismo lado, se le aplica crioterapia ya que para la tumefacción aguda, puede utilizarse compresas frías y emolientes protectores de labios (11); y también se aplicó estímulo muscular eléctrico por 15 minutos en puntos motores faciales(frontal, superciliar, orbicular de los ojos, transverso de la nariz, elevador del labio superior, risorio y depresor de labio inferior), reaccionando de manera positiva por lo que se continúa con la intervención fisioterapéutica.

Para el tratamiento fisioterapéutico la paciente asiste a centro de rehabilitación privado en Ambato, en donde la Fisioterapia consiste en crioterapia en zona inflamada, termoterapia en área cervical, facilitación neuromuscular propioceptiva (FNP) en cada función de la cara, estímulo vibratorio, masaje estimulante y estímulo muscular eléctrico de 15 a 20 minutos en puntos motores faciales y al cabo de 25 sesiones la recuperación de la paciente fue calificada 5/5 sin secuelas y sin presentar ningún efecto secundario al tratamiento.

Nota: a pesar de que la neuróloga indica que no es necesario realizar fisioterapia y tampoco inyectarse la vitamina B, la paciente lo realizó por su propia decisión.

4.2.DESCRIPCIÓN DE LOS FACTORES DE RIESGO

4.2.1. BIOLÓGICOS:

- Su género puesto que según los estudios epidemiológicos exhibidos, el Síndrome de Melkersson Rosenthal presenta ligero predominio femenino. (3)
- Su edad, ya que el síndrome se manifiesta en su mayoría de casos en la segunda década de vida. (3)
- Autores defienden la teoría de que el Síndrome pueda tener origen infeccioso, especialmente relacionado con el virus del herpes simple (3), y la paciente al culminar su 3er episodio de parálisis facial, presentó la sintomatología que caracteriza el virus, siendo evaluada por una dermatóloga quién le envió medicación para controlar su evolución.

4.2.2. AMBIENTALES

- La situación geográfica de su domicilio es en Píllaro y su lugar de trabajo se encuentra en Ambato. Píllaro es una localidad del centro de Ecuador al norte de la provincia de Tungurahua, en donde debido a la altitud en donde se encuentra hay predominio de clima frío, al contrario de Ambato en donde hay clima más cálido, esto produce que la mujer

sufra cambios climáticos al viajar de un cantón al otro, lo que se convierte en un factor de riesgo debido a que la primera parálisis se presume que se desencadenó porque realizó un cambio brusco de temperatura y según la opinión de especialistas, los cambios violentos de temperatura son un componente que perjudica pequeñas arterias del nervio facial, ya que al rebotar de un sitio cálido a uno frío se cierran y originan la pérdida de la función del nervio. (9)

4.2.3. SOCIALES

- Por el estrés durante sus estudios y el estrés laboral que coadyuvaron a la aparición de los episodios de parálisis facial.

4.3. ANÁLISIS DE LOS FACTORES RELACIONADOS CON LOS SERVICIOS DE SALUD:

A continuación se presenta el relato de la paciente sobre los factores relacionados con los servicios de salud que recibió en el transcurso de sus episodios recurrentes y el diagnóstico de su patología.

4.3.1. OPORTUNIDAD EN LA SOLICITUD DE LA CONSULTA:

La paciente explica que no tuvo ningún inconveniente al solicitar turno para la atención en algún centro hospitalario público, pese a que lo consiguió, fue el médico quien visitó su hogar y obtuvo atención inmediata en el centro de rehabilitación de su cantón.

Por otro lado la paciente aclara que por la preocupación y urgencia de sus casos, optó por recurrir a servicios de atención privados.

4.3.2. ACCESO:

Durante los dos primeros episodios de parálisis facial, el acceso a un turno para el servicio médico en el centro de Salud Público de su cantón se dio de manera rápida y eficaz, sin embargo debido a la afluencia de pacientes fue

el médico quién se acercó a su domicilio facilitando la atención privada requerida.

Con respecto al tercer y cuarto episodio de parálisis facial, la paciente manifiesta que los centros de rehabilitación privados en Ambato supieron dar prioridad a su caso y concederle turnos inmediatamente, sin embargo se presentó cierto grado de dificultad en cuanto a su traslado de Píllaro-Ambato, por lo que fue su hermana la encargada de movilizarla en vehículo particular.

4.3.3. CARACTERÍSTICAS DE LA ATENCIÓN:

SERVICIO GENERAL POR PARTE DEL MÉDICO PRIVADO DURANTE LAS 4 REINCIDENCIAS DE PARÁLISIS FACIAL:

La paciente refiere que la atención se dio de muy buen modo, ya que el médico supo explicarle de qué se trataba su patología y le manifestó de qué serviría el uso de cada una de la medicación suministrada, además de realizarle controles constantes.

ÁREA DE REHABILITACIÓN PRIVADA EN PÍLLARO DURANTE EL PRIMER EPISODIO DE PARÁLISIS FACIAL:

Se describe como un servicio deficiente, en donde la profesional supo manifestarle cuál sería su respectivo tratamiento y el beneficio del mismo, pero este se complica quemando la cara de la mujer con una compresa química caliente, provocando miedo en ella, lo que le impidió asistir a otra sesión de tratamiento fisioterapéutico.

ATENCIÓN DE MÉDICO NEUROCIRUJANO DURANTE EL TERCER EPISODIO DE PARÁLISIS FACIAL:

Con un nivel de atención relativamente bueno, ya que le realiza a la paciente una tomografía descartando cualquier complicación, y explica que es solo el nervio facial el afectado, aparentemente sin dar importancia a los demás signos y síntomas que podrían conllevar al diagnóstico específico de la patología.

SERVICIO DE CENTRO DE REHABILITACIÓN PRIVADO EN AMBATO QUE TRATÓ EL TERCER EPISODIO DE PARÁLISIS FACIAL:

La atención al paciente, según su relato, se dio acorde a sus necesidades y la profesional tratante supo explicar en qué consistía la intervención fisioterapéutica y los beneficios para la paciente al lograr aparentemente una recuperación total.

SERVICIO EN HOSPITAL PRIVADO DE QUITO Y ATENCIÓN POR PARTE DEL MÉDICO NEURÓLOGO, TRAS LA RECUPERACIÓN DE SU TERCER EPISODIO DE PARÁLISIS FACIAL, PREVIO A LA CUARTA REINCIDENCIA:

Presentando total mejoría de su tercer evento de parálisis facial y ante la intriga de la reincidencia de las mismas, acude a este centro de salud al que consideró como un excelente servicio, ya que se respetó el horario y fecha de los turnos dentro del hospital, induciendo una atención inmediata.

Por parte de la neuróloga tratante, se proporciona una buena referencia como profesional, ya que analizando individualmente los signos y síntomas pudo reconocer el Síndrome, proporcionando la información necesaria a la paciente para que en situaciones futuras tenga en cuenta que la parálisis facial puede seguir ocurriendo.

SERVICIO EN CENTRO DE REHABILITACIÓN PRIVADO DE AMBATO QUE TRATÓ EL CUARTO EPISODIO DE PARÁLISIS FACIAL:

La paciente refiere el servicio del equipo del centro de rehabilitación como excelente, ya que además de proporcionarle un tratamiento de emergencia, también se le explicó sobre la intervención fisioterapéutica que conllevaría el proceso, logrando una recuperación en un tiempo inferior a los anteriores episodios y aparentemente con características de una recuperación total y sin secuelas.

4.3.4. OPORTUNIDADES EN LA REMISIÓN:

En primera instancia, hubo una remisión oportuna por parte del médico general, al enviar a la paciente a donde un neurocirujano especialista.

La remisión que se realizó después dirigida a la Neuróloga dio buenos resultados, pues aquí se estableció el Síndrome de Melkersson Rosenthal, hecho que conformó a la paciente pues ella con su preocupación parecía iniciar un trastorno depresivo debido a la falta de información de los sucesos repetitivos de parálisis facial y las secuelas que estos podían ocasionar en ella.

La neuróloga no remitió a la paciente a Fisioterapia después de haber diagnosticado el síndrome, sin embargo estuvo satisfecha con la evolución y los resultados obtenidos al revisarla en el siguiente chequeo clínico.

4.3.5. TRÁMITES ADMINISTRATIVOS:

Los trámites realizados en los centros de Salud privados se realizaron de manera pertinente, y la paciente pudo obtener a tiempo el diagnóstico por parte de la Neuróloga en el Hospital privado de Quito. De igual manera cada uno de los trámites para la obtención de un turno en los centros de rehabilitación fueron oportunos, ya que se acomodaron a las necesidades del paciente.

4.4. IDENTIFICACIÓN DE LOS PUNTOS CRÍTICOS:

4.4.1. INFORMACIÓN Y EVIDENCIA CIENTÍFICA INSUFICIENTE SOBRE EL SÍNDROME DE MELKERSSON ROSENTHAL

Como se ha mencionado según la epidemiología a nivel mundial solo hay un reporte de 300 casos sobre el síndrome de Melkersson Rosenthal (2), todo esto se debe a que en su mayoría de veces los signos y síntomas que este presenta no son reconocidos como tales dentro de la triada completa que lo caracteriza como patología.

La etiopatogenia hasta el día de hoy declarada como desconocida, postula numerosas teorías sobre sus causas:

- a. Causa infecciosa: infecciones de origen odontógeno, fueron mencionadas como agentes causales y forma parte de la táctica terapéutica la realización de tratamientos endodónticos, mostrando resultados favorables para algunos autores.
- b. Origen alérgico: en algunos casos por contacto con alimentos, cosméticos o el uso de anestésicos locales.
- c. Origen mal formativo: alteraciones durante el desarrollo, asociadas con megacolon, otosclerosis y edemas compresivos que pueden provocar parálisis facial.
- d. Origen hereditario: se halló en grupos familiares, especialmente en hermanos. Al parecer, se encontró en algún caso una alteración en el gen 9p 11, pero esto requerirá de estudios posteriores para ser confirmado.
- e. Traumatismos también fueron reportados como implicados en la génesis del proceso. (12)

La complejidad y el carácter diverso de los factores etiopatogénicos revelan la dificultad de obtener un tratamiento efectivo para alcanzar la regresión completa y prevenir las recidivas. (13)

Por otra parte, uno de sus signos, la parálisis facial es indistinguible de la parálisis de Bell. Es generalmente unilateral y más evidente en el lado donde se presencia el engrosamiento facial y tiende a recurrir sólo en el 10 % de los casos. Se ha observado pocos casos de parálisis bilateral. Suele acompañarse de pequeños síntomas previos como migraña, hiperacusia y sensación de afectación del gusto de los dos tercios anteriores de la lengua.

Además de esto consta una lista de signos neurológicos menores del síndrome de Melkersson-Rosenthal como sequedad en la boca, disestesia facial, cefalea frontooccipital, y disfagia periódica que pueden aparecer en el 80 % de los casos. (14)

Existen diagnósticos diferenciales que se deben tener en cuenta al momento de identificar este Síndrome:

<i>Enfermedad</i>	<i>Características del engrosamiento labial</i>	<i>Otros hallazgos</i>
Síndrome de Melkersson-Rosenthal	A menudo unilateral, firme, intermitente o persistente	Edema facial o intraoral, lengua fisurada, parálisis facial
Enfermedad de Crohn	Difuso, edematoso o firme	Inflamación granulomatosa del intestino, úlceras aftosas
Edema angioneurótico	Establecimiento rápido, transitorio, dolor	Engrosamiento de mucosa oral, lengua, laringe
Picadura de insecto	Suave, edematoso, difuso	Historia de picadura de insecto
Traumatismo	Signos de hemorragia, epitelio dañado	Historia de traumatismo
Neoplasias submucosas	Firme, móvil, localizada	Origen en glándula salival o en tejido conjuntivo
Síndrome de Ascher	Mayoritariamente del labio superior	Engrosamiento del ojo
Erisipela	Edematoso, eritematoso, caliente	Edema perfectamente delimitado, eritema de la cara, fiebre, vómitos
Sarcoidosis	Nódulos sólidos	Granulomas de células epitelioides en cualquier órgano
Leucemia aguda	Engrosamiento gingival, sangrado fácil	Hemograma y estudio de médula ósea alterado
Hiperplasia gingival inducida por drogas	Localizado o generalizado, firme, confinado a la encía	Historia de administración de fenitoína, nifedipina o ciclosporina
Hiperplasia gingival inducida por hormonas	Engrosamiento firme y difuso	Embarazo, pubertad o anticonceptivos orales
Fibromatosis gingival	Engrosamiento firme y difuso	Familiar

Tabla 2. Diagnóstico diferencial del síndrome de Melkersson Rosenthal, Fuente: (38)

4.4.2. ESCASOS AVANCES EN EL TRATAMIENTO FISIOTERAPÉUTICO ESPECÍFICO PARA CADA TIPO DE PARÁLISIS FACIAL

Como se conoce el nervio facial o 7mo par craneal es mixto (sensitivo, sensorial y motor), y es el encargado de conducir estímulos motores a los músculos de la cara que trabajan en la mímica y los que intervienen en la deglución (etapa oral). Este nervio recoge la información gustativa de los dos tercios anteriores de la lengua y sus fibras sensitivas aglomeran información del conducto auditivo externo y área cutánea por detrás de la oreja. Cuando se da una lesión en algún lugar del trayecto de este nervio se produce una parálisis facial. (15)

Sabiendo estos principios generales del nervio facial, se puede decir que a la actualidad no existe un tratamiento fisioterapéutico específico que se dirija para lograr la mejoría y recuperación del paciente, sin embargo existen varias teorías que han dado resultados favorables.

Se debe tener en cuenta que el manejo de la parálisis facial se plantea con enfoque multidisciplinario y una estrategia basada en las necesidades individuales de cada paciente, por lo que un tratamiento no debe ser generalizado para todos los tipos de parálisis facial ya que no siempre son originados por las mismas causas y no todas presentan los mismos signos y síntomas.

En el caso presentado, el origen de cada parálisis facial aparentemente se dieron por diferente motivos como cambios bruscos de temperatura, estrés o influencia viral, y aun así todas se basaron siguiendo el mismo tratamiento, a excepción del cuarto episodio en donde una vez que ya se supo de la existencia del síndrome en la mujer, este caso fue estudiado y tratado con un enfoque fisioterapéutico diferente, logrando óptimos resultados para la paciente, en un tiempo inferior con respecto a los anteriores episodios de parálisis facial.

A continuación se describen las intervenciones fisioterapéuticas aplicadas en cada recurrencia de parálisis facial en la mujer:

1er Episodio de parálisis facial causado aparentemente por cambio brusco de temperatura.- Paciente es informado sobre el tratamiento que constaría de compresas químicas calientes, masaje facial y electroterapia, no es evaluada previa la aplicación del tratamiento, en la primera sesión se da una complicación siendo quemada con la compresa produciéndole una ampolla en el lado afectado, la paciente deja de acudir al área y empieza a realizarse fisioterapia por su cuenta en su hogar, en donde se realiza vaporizaciones de leche con salvia real y su padre le realiza masajes faciales de 2 a 3 veces por día, le realiza también ejercicios de abrir y cerrar ojos, elevar y bajar cejas, fruncir el ceño, fruncir la nariz, masticar chicle, en general ejercicios faciales frente al espejo. La parálisis tuvo una duración de 1 mes en reposo absoluto en casa, el médico general le realiza vistas frecuentes en casa y le informa que tuvo una parálisis total.

2do Episodio de parálisis facial causado aparentemente por estrés durante exámenes universitarios.- Debido a la experiencia durante el tratamiento de su primera parálisis facial, prefiere realizarse el mismo procedimiento en casa, en donde el hecho de no realizarse un procedimiento adecuado podía haberle causado un tipo de incapacidad continua prolongada. La parálisis se presentó de forma parcial con una duración de 15 días de reposo absoluto, el médico le visita en casa, y los próximos días acude a la universidad usando pasamontañas.

3er Episodio de parálisis facial causado aparentemente por estrés laboral.- Es atendida con ya 15 días de evolución de la parálisis facial, es valorada en cuanto a musculatura y sensibilidad y así se propone el tratamiento basado en terapia manual mediante la realización de masajes estimulantes, termoterapia durante 15 minutos en área cervical, ejercicios de facilitación neuromuscular propioceptiva (FNP) en cada función de la cara, estímulo

vibratorio en puntos motores faciales específicos (frontal, superciliar, orbicular de los ojos, transverso de la nariz, elevador del labio superior, risorio y depresor de labio inferior), y adicionalmente la paciente acude por su propia decisión a recibir 30 sesiones de acupuntura junto con el tratamiento. Su rehabilitación se prolongó durante 30 sesiones realizándose de 3 a 4 veces por semana.

4to Episodio de parálisis facial sin causa aparente.- Se le realiza la misma valoración, relacionado a lo motor y sensitivo, ésta vez la parálisis facial se nota más grave que la anterior, lo que es atendida de manera inmediata, basándose en una terapia de emergencia al tener la inflamación del nervio facial y tumefacción en el labio del mismo lado, se le aplica crioterapia mediante masajes con hielo en el área detrás de la oreja, pues es en donde tenía mayor sensibilidad y así se podía trabajar para disminuir directamente la inflamación del nervio y también se aplicó estímulo muscular eléctrico por 15 minutos en puntos motores faciales (frontal, superciliar, orbicular de los ojos, transverso de la nariz, elevador del labio superior, risorio y depresor de labio inferior), reaccionando los músculos de manera positiva por lo que se continúa con la intervención fisioterapéutica.

El tratamiento consiste en crioterapia mediante compresas frías de gel en área detrás del oído y sobre el labio (también presentaba edema labial) durante 15 minutos, estímulo muscular eléctrico de 15 a 20 minutos en puntos motores faciales, estímulo vibratorio en los mismos puntos, masaje relajante en rostro ya que había la presencia de ligeros espasmos musculares; esto durante las primeras 10 sesiones, para después reemplazar el frío por el calor, pero éste en área cervical a manera de relajante y así no intervenir en la sensibilidad del área afectada, se continúa con el estímulo eléctrico y vibratorio, se realiza facilitación neuromuscular propioceptiva (FNP) en cada función de la cara y ésta vez los masajes son ya estimulantes en rostro, en las sesiones finales ya no se realiza el estímulo eléctrico y la actividad muscular es trabajada ya en conjunto.

Al cabo de 25 sesiones realizadas 2 veces por semana, la recuperación de la paciente fue calificada 5/5 sin secuelas y sin presentar ningún efecto secundario al tratamiento.

Ante esto se puede notar que una correcta evaluación previa a un tratamiento y analizar la causa que produce cada parálisis facial es clave para una óptima recuperación del paciente.

4.4.3 CONCIENTIZACION INADECUADA SOBRE EL VALOR DE LA FISIOTERAPIA DENTRO DEL TRATAMIENTO DE LA PARÁLISIS FACIAL

El manejo de la parálisis facial es complejo y debe ser tratado por un equipo multidisciplinario para obtener resultados óptimos y eficaces.

El protocolo de tratamiento de esta patología debe incluir el manejo con terapia física para obtener una recuperación más rápida y con mayor rendimiento apoyándose en la neuroplasticidad y la mejoría de la musculatura, que solo se logra con la rehabilitación. (16)

El tratamiento debe tener por finalidades corregir: a) la desfiguración del rostro debida a la pérdida del tono muscular, b) las algias presentes desde el inicio de la enfermedad, c) trastornos funcionales dependientes de la parálisis, como la del orbicular de párpados, orbicular de labios, zigomáticos y buccinador y d) trastornos psíquicos reactivos, debidos a la desfiguración del rostro en reposo y durante la ejecución de movimientos voluntarios y automáticos como la palabra, risa, etc. (14);lo cual si no es tratado a tiempo o adecuadamente con medidas terapéuticas puede desencadenarse en una incapacidad definitiva, ya sea funcional o estética.

En la mayoría de veces el tratamiento terapéutico se plantea suponiendo que la parálisis facial se debe a una afección del tronco nervioso el cual puede ser fácilmente comprimido por congestión, edema o infiltración nerviosa, por lo que se considera que en un principio deben emplearse los elementos terapéuticos que pueden tener acción *anticongestiva* o *antiflogística*, disminuyendo o suprimiendo la compresión y la isquemia. Además la parálisis de Bell sobreviene unas veces sin señales, pero en otras ocasiones los pacientes sufren de dolores más o menos intensos en la región mastoidea, oído, el lado correspondiente del cuello y ocasionalmente el hombro homolateral (17) en donde la Fisioterapia también intervendría ya no solo de manera local en el área afectada sino también rodeando todos demás sitios afectados, aliviando molestias y permitiendo a la persona desenvolverse de mejor manera en su vida diaria.

Si bien es cierto, en el caso del Síndrome de Melkersson Rosenthal, aunque los episodios de parálisis facial sean tratados y curados mediante Fisioterapia, siempre hay la alternante de recaer en un nuevo episodio sin motivo alguno. Esto se debe a que la parálisis facial recidivante es propia característica del Síndrome y la única alternativa es el procedimiento quirúrgico de descompresión del nervio facial, lo cual se aconsejaría en las parálisis de larga evolución (18); sin embargo una Fisioterapia encaminada correctamente siguiendo protocolos y lineamientos puede evitar déficits en la persona, lo cual se traduciría en desfiguración del rostro, trastornos funcionales y hasta trastornos psíquicos.

En el caso clínico presentado, la Neuróloga le indicó a la paciente que la realización de Fisioterapia no era necesaria, pero la paciente ante la evidencia de buenos resultados en sus últimos episodios decidió acudir a este como tratamiento.

4.4.4 DEBILIDAD DEL SISTEMA INMUNOLÓGICO DE LA PACIENTE

Al parecer las parálisis faciales se asocian con la ansiedad por medio del efecto que tiene la ansiedad sobre el sistema inmunológico. Fuertes reacciones de estrés pueden influir en el nivel de glóbulos blancos disponibles para luchar contra infecciones o parásitos que normalmente se mantienen a raya cuando el organismo está equilibrado. (16) En los casos en los que bajan las defensas es más probable resfriarse y que aparezca un herpes, que proliferen hongos como la candida.

Quizás es más frecuente ver que los estudiantes tras una época de exámenes caen enfermos con fiebre y malestar general y como es en el caso de la parálisis facial hace falta una predisposición y un virus del herpes presente en el organismo de la persona para que se produzca.

Otra característica que a veces se ha ideado, y que une la ansiedad y la parálisis facial, es la del aumento de la tensión en el músculo facial debida a la saturación muscular lo que al parecer puede influir a la hora de que el músculo necesite un tiempo de descanso para repararse y volver a funcionar con normalidad. Presuntamente estar expuesto a un viento directo frío en la cara, después de que esta haya estado en algún lugar con temperatura caliente, podría llegar a asociarse también con la saturación de los músculos y su posterior incapacidad para activarse hasta no haberse relajado el tiempo suficiente. (17)

En este caso en específico hubo muchos factores desencadenantes que llevaron a la paciente a recaer en episodios de parálisis facial, pero todos conllevan a la conclusión de un déficit en su respuesta Inmunitaria, ya que si tuviese su nivel de defensas más alto quizás se habrían evitado todas estas recidivas.

4.5 CARACTERIZACIÓN DE LAS OPORTUNIDADES DE MEJORA

PUNTOS CRÍTICOS	OPORTUNIDADES DE MEJORA:	ACCIONES DE MEJORA:

<p>INFORMACIÓN Y EVIDENCIA CIENTÍFICA INSUFICIENTE SOBRE EL SÍNDROME DE MELKERSSON ROSENTHAL</p>	<p>Investigar el por qué se presentaron parálisis faciales recurrentes</p>	<p>Tomar en cuenta todos los signos y síntomas que el paciente presenta para así poder investigarlos y asociarlos de mejor manera a una patología para brindarle un tratamiento oportuno.</p>
<p>ESCASOS AVANCES EN EL TRATAMIENTO FISIOTERAPÉUTICO ESPECÍFICO PARA CADA TIPO DE PARÁLISIS FACIAL</p>	<p>Indagar y diferenciar el tratamiento fisioterapéutico de acuerdo al estado y al tipo de parálisis facial.</p>	<p>Es fundamental que antes de establecer un protocolo de intervención fisioterapéutica, el profesional realice una indagación sobre el agente causal de la patología, para así proponer la intervención personalizada acorde a la necesidad del paciente.</p>
<p>CONCIENTIZACION INADECUADA SOBRE EL VALOR DE LA FISIOTERAPIA DENTRO DEL TRATAMIENTO DE LA PARÁLISIS FACIAL</p>	<p>Socializar sobre la importancia de una intervención fisioterapéutica para parálisis facial que cumpla protocolos y lineamientos establecidos.</p>	<p>El uso de Fisioterapia debe encaminarse adecuadamente proponiendo tratamientos basados en protocolos y lineamientos establecidos que ayuden a la mejoría y recuperación del paciente, de esta manera se hará conciencia del papel que</p>

		desempeña el fisioterapeuta dentro del equipo multidisciplinario encargado de tratar la enfermedad.
DEBILIDAD DEL SISTEMA INMUNOLÓGICO DE LA PACIENTE	Mantener un buen estado saludable y realizar chequeos médicos rutinarios.	Poner más énfasis en la salud personal, para poder recibir una ayuda oportuna y prevenir futuras complicaciones. Además de llevar una correcta hidratación una dieta equilibrada y mantener patrones de sueño adecuados para evitar que nuestro organismo baje sus defensas y se enferme.

*Tabla 3. Caracterización de las oportunidades de mejora
Elaborado por: Michelle Mena; Fuente: Base de datos de la investigación*

4.6 PROPUESTA DE TRATAMIENTO ALTERNATIVO

Ningún tratamiento aislado ni combinado ha resultado ser completamente efectivo, por no conocerse la etiología y por el carácter recurrente de la patología (8).

El tratamiento es puramente sintomático y sólo aportan mejorías inestables y parciales, además el estudio de casos clínicos es ilustrativo en cuanto a la utilidad de la parálisis facial para el diagnóstico de la patología, para tener en consideración la presencia de otros síntomas asociados, que aportan más datos al diagnóstico y lo acercan a la realidad de la presentación habitual del síndrome (9), por lo que tomando en cuenta que durante los 4 episodios de

parálisis facial se realizó diferentes tratamientos, nos guiamos de la intervención más efectiva y que dio resultados rápidamente, proponiendo a continuación el siguiente tratamiento fisioterapéutico basado en objetivos a corto, mediano y largo plazo con un tiempo de recuperación relativo, ya que hay muchos factores que intervienen en el proceso como: la severidad de la lesión, la reacción del paciente al tratamiento y la disciplina del mismo al asistir a las terapias.

Ésta intervención está encaminada en trabajar sobre la neuroplasticidad y la mejoría de la musculatura facial, tanto en su aspecto como en su función, permitiendo que el paciente retome normalmente sus actividades y su apariencia.

4.6.1 OBJETIVOS A CORTO PLAZO:

- Desinflamar el hemilado afectado.
- Disminuir edema orofacial
- Rescatar la sensibilidad.
- Activar musculatura individualmente.
- Mejorar la capacidad del habla, comer y beber.

ACTIVIDADES:

- Crioterapia
- Estimulación muscular eléctrica
- Estimulación vibratoria
- Ejercicios de reeducación activa asistida
- Masaje relajante en rostro

CRIOTERAPIA:

El uso de hielo o compresas frías de gel, ayuda a reducir la inflamación que se encuentra rodeando el nervio facial, el cual puede ser responsable de la pérdida de conducción del impulso nervioso produciendo debilidad en el área facial; además es una excelente opción al momento de estimular los músculos ubicados alrededor de la mejilla, labios y lengua usando un cubito de hielo envuelto en un paño húmedo. Se debe deslizar el cubo de hielo desde los labios a través de la mejilla hasta la oreja durante 15 minutos, dependiendo la sensibilidad del paciente que ha sido evaluada previamente, a su vez se puede colocar una compresa fría de gel en el área de la mejilla del lado afectado y sobre todo en el área orofacial durante 15 minutos. Como algo opcional, podemos retirar la tela que cubría al hielo y realizar deslizamientos a manera de caricias en el interior de la mejilla, los labios y la lengua. (19) (20)



Ilustración 2. Crioterapia en oreja y mejilla de lado afectado, (20)

ESTIMULACIÓN MUSCULAR ELÉCTRICA (EMS):

O también dicha excitación eléctrica directa al músculo, esto produce una mejoría del “riego sanguíneo” en el músculo estimulado, generando una “mejoría nutricia y fisiológica” de dichas áreas musculares (21); se puede realizar a través de electrodos o un electropuntor que actúa directamente sobre el músculo como agujas. (22)

La electroestimulación se considera como uno de los métodos más eficaces para prevenir y disminuir los riesgos de atrofia y fibrosis por denervación, ya que ayuda a movilizar la linfa que está acumulada por dentro y alrededor de los fascículos musculares. La estimulación eléctrica puede aplicarse todos los días y debe suspenderse al reaparecer algún tipo de movimiento voluntario; de lo contrario, constituirá un peligro ya que puede originar contracturas o movimientos asociados no deseados. (21)

Ésta técnica actúa directamente sobre el músculo aumentando la fuerza y el tono, mejora el retorno venoso, ayuda al aumento de la irrigación sanguínea periférica, posee acción anti-inflamatoria que ayudará a disminuir edemas y dolor y facilitará el movimiento voluntario.

- Suele tener 2 salidas y trabaja con una intensidad de 80 a 100 Ma.
- Ofrece la posibilidad de frecuencia fija entre 1 y 10 Hz.
- No tiene modulaciones.
- Trabaja en voltaje constante.
- Tiempo de pulso regulable entre 0,1 a 0,75 ms. (23)




Ilustración 3. Estimulador muscular eléctrico (EMS) con electropuntor (23)

La EMS será aplicada en puntos motores faciales los cuales incluyen puntos: frontal, superciliar, orbicular de los ojos, transversal de la nariz,

elevador del labio superior, risorio buccinador, cigomático mayor y menor, y cuadrado del labio inferior; esto se realizará de 15 a 20 minutos alternando los puntos. (24)

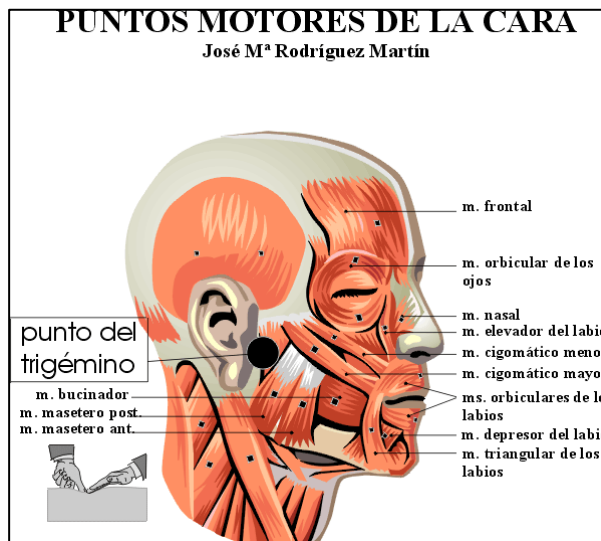


Ilustración 4. Puntos motores de la cara (24)

ESTIMULACIÓN VIBRATORIA:

La aplicación de una vibración mecánica sobre una estructura produce un reflejo de contracción muscular, también denominado Reflejo Tónico Vibratorio (RTV). Dicha contracción muscular puede involucrar, al mismo tiempo, el reflejo de inhibición recíproca de la musculatura antagonista. (25)

La magnitud de admisión de un estímulo vibratorio (EV), está determinada por múltiples factores como son los relacionados con la emisión de vibración (sistema) y la recepción de la vibración (lo que depende de las características de la persona). Por tanto, el EV recibido (no siempre es el mismo que el emitido) activa los receptores cutáneos produciendo el aumento de la excitación de la motoneuronas. Dentro de los conceptos clave influyentes en efectos de la ENM se debe citar, la activación del RTV mediante EV.

La estimulación vibratoria, al igual que el EMS, se aplicará en los puntos motores faciales, y se regulará en intensidad de onda vibratoria baja, media y alta. En corto plazo se usará baja vibración.



Ilustración 5. Estímulo vibratorio (39)

EJERCICIOS DE REEDUCACIÓN ACTIVA ASISTIDA:

Se le pedirá al paciente que realice ciertos gestos mímicos, y el fisioterapeuta al mismo tiempo realizará una simetría del movimiento del lado paralizado.

Esto debe ser un trabajo activo y controlado del lado sano y activo asistido del lado paralizado. Es importante tener en cuenta, que las dos hemicaras actuarán al mismo tiempo. Se le debe indicar al paciente a controlar la contracción aislada de cada grupo muscular de la cara; para esto se le pedirá que realice una contracción activa bilateral, y nosotros lograremos una simetría del movimiento en el lado paralizado mediante la ayuda de nuestros dedos. Por ejemplo: le pediremos al paciente que sonría (produciendo una contracción de los cigomáticos), el paciente durante la fase activa asistida únicamente logrará movimiento en la hemicara sana; el fisioterapeuta completará el movimiento del lado paralizado subiendo con sus dedos la comisura labial hacia arriba, de esta forma se logrará una

sonrisa simétrica. Sin olvidar que realizaremos el movimiento a la misma velocidad que se realiza el movimiento en el lado sano. (26)

Esta maniobra ejercida por el fisioterapeuta se realizará a favor de la gravedad, sobre los músculos faciales y en cada uno de los movimientos indicados a continuación:

- **Músculo Frontal**

Movimiento: elevación de cejas y fruncimiento de la frente

Es importante valorar el número de arrugas presentes en la frente respecto al lado sano.

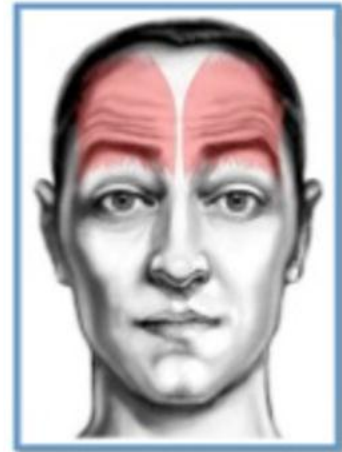


Ilustración 6. Función del músculo frontal (27)

- **Músculo Depresor de la ceja o superciliar**

Movimiento: Fruncir el entrecejo

Es importante observar la curvatura presentada de la ceja con respecto a la contralateral. (27)

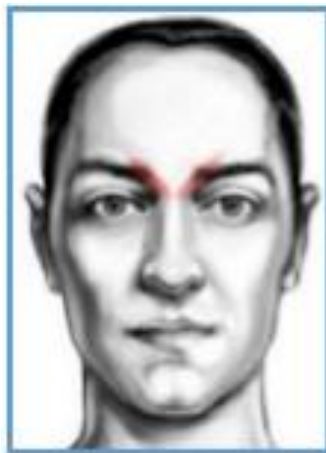

Ilustración 7. Función del músculo superciliar (27)

- **Músculo Orbicular del ojo**

Movimiento: Cerrar los parpados. (27)

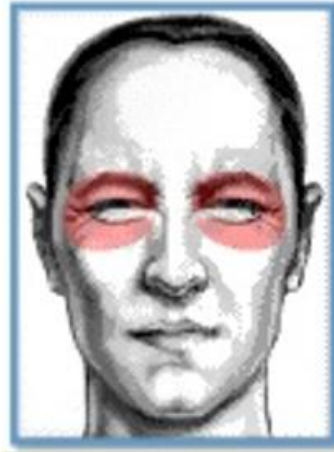

Ilustración 8. Función del músculo orbicular de los ojos (27)

- **Músculo Piramidal o Prócer**

Movimiento: Desplazamiento inferior del ángulo medial de la ceja, en la contracción indican emociones de amenaza, odio y rencor. (28)

- **M
ús**



Ilustración 9. Función del músculo piramidal de la nariz (28)

culo Transverso de la Nariz

Movimiento: Fruncir la Nariz. (29)

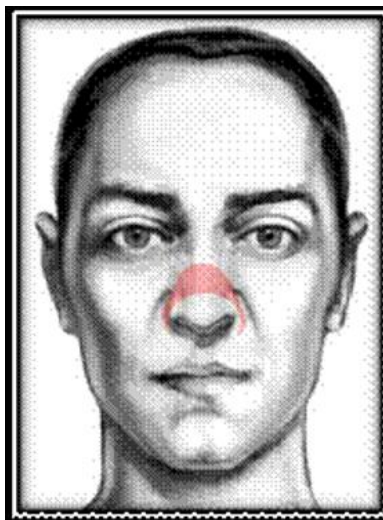


Ilustración 10. Función del músculo transverso de la nariz (29)

- **Músculo orbicular de la boca**

Movimiento: Comprime y protruye los labios, actividades como silbar, besar, soplar. (29) (27)

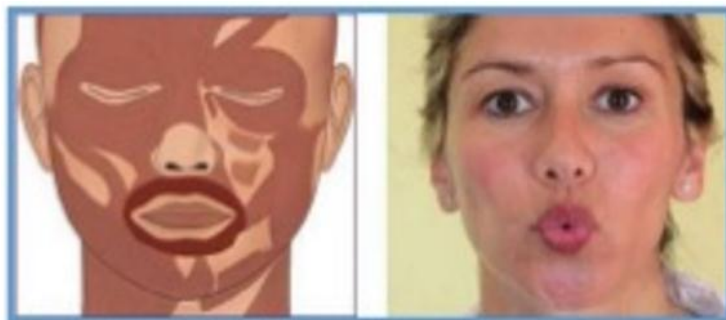

Ilustración 11. Función del músculo orbicular de la boca (27)

- **Músculo Elevador del labio superior**

Movimiento: Elevar el labio superior. (28)

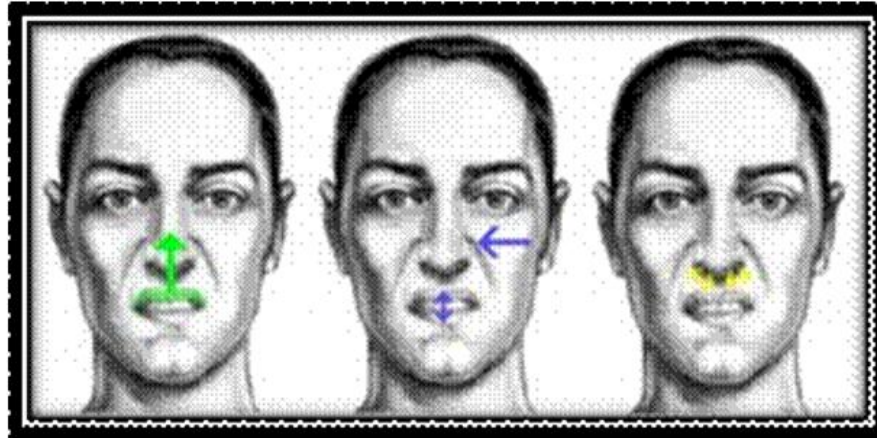


Ilustración 12. Función del músculo elevador del labio superior (28)

- **Músculo Risorio**

Movimiento: Arrastra transversalmente la comisura de los labios

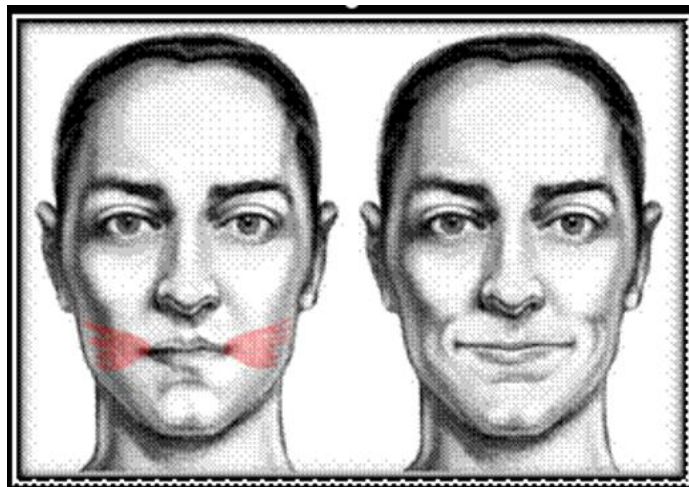


Ilustración 13. Función del músculo risorio (28)

- **Músculo Buccinador**

Movimiento: Cierre concéntrico de los labios, inflar mejillas

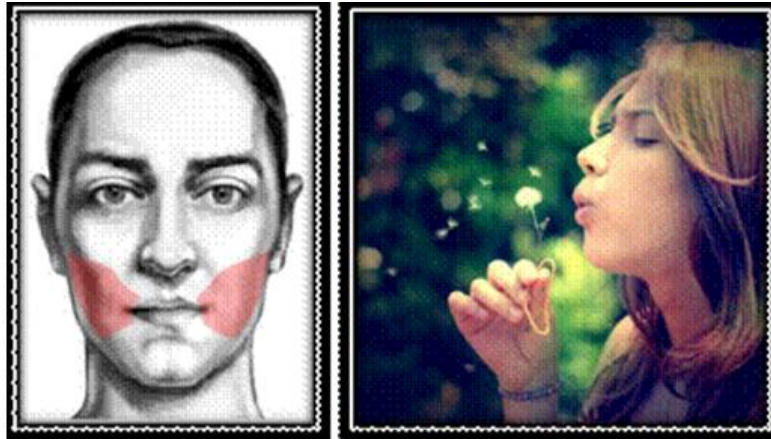


Ilustración 14. Función del músculo buccinador (28)

- **Músculo Cigomático Mayor y Menor**

Movimiento: Gran sonrisa mostrando los dientes (mayor), sin mostrar los dientes y eleva comisura labial (menor).

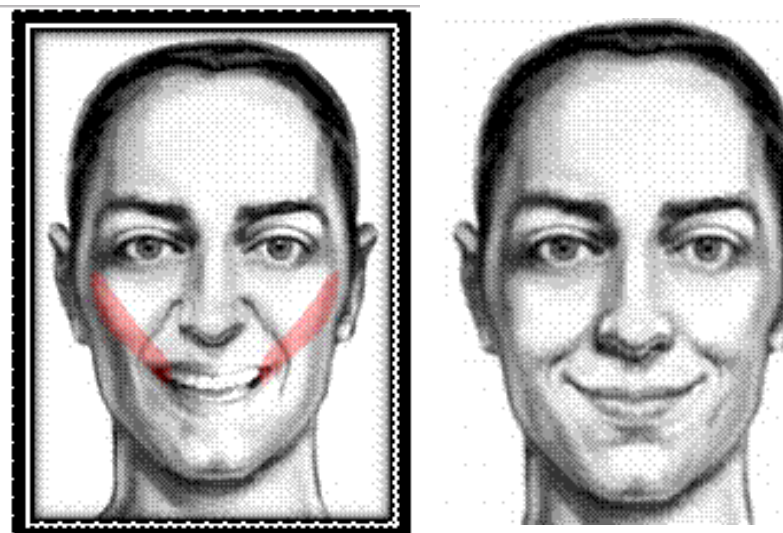


Ilustración 15. Función del músculo Cigomático Mayor y Menor (28)

- **Músculo cuadrado o depresor del labio inferior**

Movimiento: Depresión del labio inferior, con emociones relacionadas a tristeza.

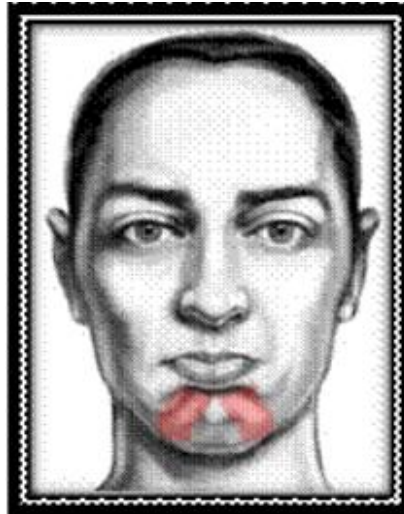


Ilustración 16. Función del músculo depresor del labio inferior (28)

- **Músculo Mentoniano o borla del mentón**

Movimiento: levanta la piel del mentón, gesto de afeitarse




Ilustración 17. Función del músculo mentoniano (28)

MASAJE RELAJANTE:

El propósito del masaje es obtener efectos circulatorios, para favorecer el metabolismo celular y estimular la troficidad tisular muscular. El masaje juega un rol psicológico importante para ganar confianza con el paciente y obtener su relajación).

La realización del masaje intrabucal y el intranasal permite la relajación de músculos profundos (buccinador y elevador superior labial). Se efectúa con la ayuda de dos dedos internos y el pulgar fuera en modo de pinza, esto mediante presiones circulares.

El masaje se debe realizar en un orden establecido:

- Se empieza en la región del entrecejo hacia el sillón nasogeniano., el ala de la nariz, el labio superior y después pasando bajo el mentón a lo largo del maxilar, subimos hacia la oreja y terminamos hacia las cejas.

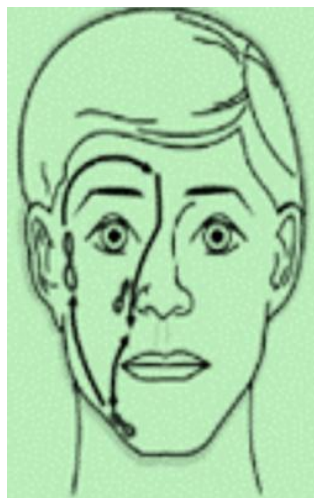


Ilustración 18. Masaje facial (28)

- Después se procede hacer masaje del frontal, comenzando por los temporales, después deslizándonos con ligera presión de los dedos hacia el eje de simetría de la cara y retornamos hacia los temporales en

estiramiento ligero, finalizando en dirección a la raíz del cabello y haciendo un masaje transversal a nivel de las arrugas.

- Masaje de los ojos; que se debe repetir de 5 a 6 veces. Comienza en la región del entrecejo, pasa por los párpados superiores hasta el ángulo externo del ojo y vuelve por debajo del ojo hasta la raíz de la nariz. Se concluye con pinza rodada en pómulos. Es importante realizar el masaje en torno al globo ocular en apoyo con el hueso y NO sobre el globo ocular.

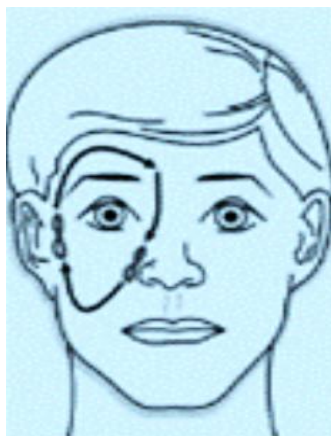


Ilustración 19. Masaje de ojos (28)

- Masaje de labios de adentro hacia fuera seguido de un estiramiento hacia el exterior. Existe otro tipo de técnica de masaje que consiste en pases ligeros, pausados y simétricos sobre los dos lados de la cara, con un poco de apoyo más fuerte sobre el lado paralizado (20).

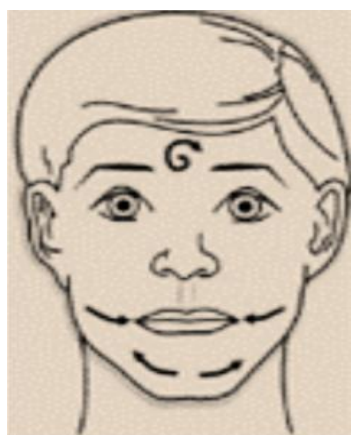


Ilustración 20. Masaje de labios (28)

4.6.2 OBJETIVOS A MEDIANO PLAZO:

- Rescatar la sensibilidad.
- Activar la musculatura individualmente.
- Reeducar la mímica individual.
- Mejorar la capacidad del habla, de comer y beber.

ACTIVIDADES:

- Termoterapia en área cervical
- Estimulación muscular eléctrica
- Estimulación vibratoria
- Ejercicios de reeducación activa asistida
- Ejercicios activos
- Masaje estimulante en rostro

TERMOTERAPIA EN ÁREA CERVICAL

El uso de calor, en este caso se lo puede realizar a manera de compresas químicas calientes, con los siguientes efectos:

- **Aumento del flujo de sangre a la zona.** Lo cual tiene efecto analgésico (reduce el dolor), favorece la nutrición de los tejidos y la eliminación de productos de deshecho.
- **Efecto sedante.** El estímulo de calor de larga duración posee efecto sedante, ya que favorece la relajación muscular, alivia la fatiga y ralentiza la conducción de estímulos dolorosos. (30)

Este calor se puede colocar de 15 a 20 minutos en el área cervical, lo cual puede ayudar a la relajación de la zona y en sí del paciente, fomentando un ambiente de confianza y colaboración al momento de realizar la terapia. (31)



Ilustración 21. Termoterapia en área cervical (31)

ESTIMULACIÓN MUSCULAR ELÉCTRICA

Se continuará realizando en los mismos puntos motores.

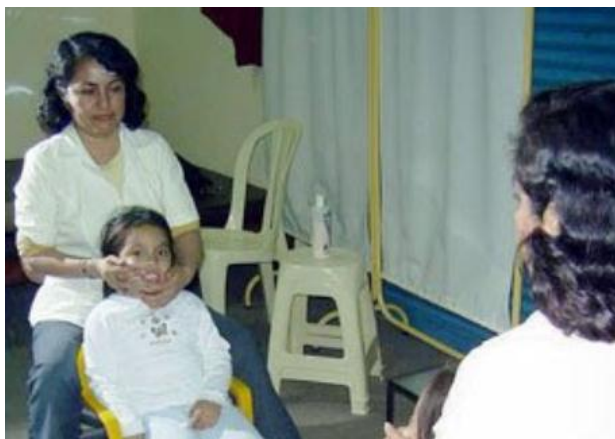ESTIMULACIÓN VIBRATORIA

Se aplicará en los puntos motores faciales de igual manera, y se subirá a intensidad media de vibración.

EJERCICIOS DE REEDUCACIÓN ACTIVA ASISTIDA

En mediano plazo, se realizarán los mismos ejercicios pero esta vez ya en contra de la gravedad, puede ser sentado y delante de un espejo para tomar conciencia del movimiento. El espejo puede tener una línea media para poder dividir las dos hemicaras y así el ejercicio resultará más preciso. El fisioterapeuta terminará siempre el movimiento, si el paciente no llega al final de este. Es significativo realizar estiramientos musculares de cada uno

de los
lado
ayudando
muscular.



músculos del
paralizado,
al trofismo
(26) (32)

Ilustración 22. Ejercicios de reeducación activa asistida frente al espejo. (32)



Ilustración 23. El fisioterapeuta terminará el ejercicio si el paciente no lo logra (32)

EJERCICIOS ACTIVOS

Estos se realizan ya sin ningún tipo de ayuda, es decir el paciente trabajará en cada movimiento solo, por ejemplo:

- con cilindros de diferentes diámetros que usaremos para resistir el cierre labial, comenzando por los de mayor diámetro y disminuir progresivamente para conseguir un buen cierre labial.
- masticar chicle de forma exagerada.
- Silbar.
- Retener agua en la boca y deslizarla de un lado al otro.
- Con la pinza de ropa apretando los labios para abrirla, etc. (26)

MASAJE ESTIMULANTE

Se comenzará similar al masaje relajante antes descrito, con la diferencia de que ésta vez se realizará un poco más de presión con el pulpejo de los dedos al momento de pasar por cada uno de los músculos involucrados, se realizará golpeteos, presiones con deslizamiento superficial y profundo, presiones locales y pinzados rodados suaves.

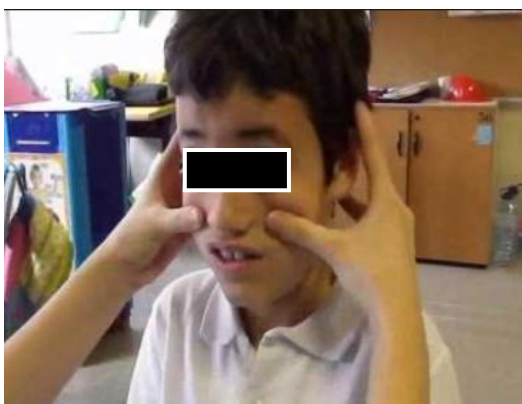

Ilustración 24. Masaje estimulante en rostro (32)

4.6.3 OBJETIVOS A LARGO PLAZO:

- Devolver la funcionalidad de la musculatura en conjunto en la hemicara afectada
- Reeducar la mímica propia de la cara en conjunto
- Recuperar fuerza muscular

ACTIVIDADES:

- Termoterapia en área cervical
- Masaje relajante en área cervical
- Ejercicios resistidos
- Estimulación vibratoria

TERMOTERAPIA Y MASAJE RELAJANTE EN ÁREA CERVICAL

Colocar el calor de 15 a 20 minutos en el área cervical, ayudando a la relajación de la zona, para después de esto proceder a realizar ligero masaje del área, logrando que el paciente quede totalmente relajado y listo para colaborar en la rehabilitación. (33)

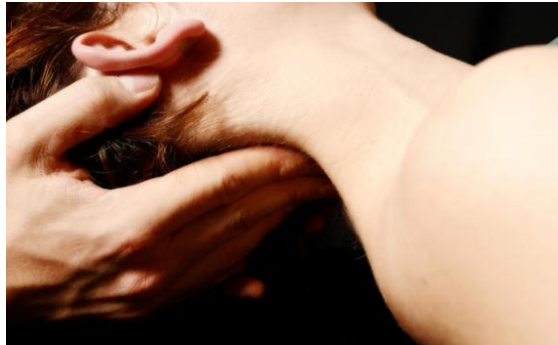

Ilustración 25. Masaje relajante en área cervical (33)

EJERCICIOS RESISTIDOS:

Los principios generales para el tratamiento en cara son:

- Hay dos zonas faciales generales, los ojos con la frente y la boca con la mandíbula. La nariz trabaja con ambas zonas.
- Los movimientos faciales se ejecutan en patrones diagonales.
- La cara se debe tratar bilateralmente; el lado más fuerte refuerza los movimientos del lado más débil. El sincronismo para el énfasis impidiendo el movimiento completo en el lado más fuerte, estimulará más aun la actividad en los músculos más débiles. (34)

Por ejemplo: si el Músculo Frontal tiene como acción la elevación de cejas, el fisioterapeuta pondrá resistencia al elevar la ceja en el lado sano, estimulando el trabajo del lado paralizado, y así de esta manera se realizará la oposición de movimientos en el lado sano, en todos los ejercicios con sus respectivos músculos previamente descritos.

Funcionalmente, los músculos faciales tendrán que trabajar contra la acción de la gravedad.

ESTIMULACIÓN VIBRATORIA

Se aplicará en los puntos motores faciales de igual manera, y se subirá a intensidad media-alta de vibración.

5. CONCLUSIONES:

En el desarrollo del presente análisis de caso clínico podemos concluir que:

- Se analizó el caso clínico de una mujer de 38 años de edad, quien fue diagnosticada con parálisis facial a los 15, 22, 37 y 38 años respectivamente; esto debido a que presenta el Síndrome de Melkersson Rosenthal el cual tiene como principales características la presencia de parálisis faciales recidivante y en 2 de los episodios se presencié edema orofacial, signo que fue ignorado.
- Se identificó que las principales características que presenta una persona con el Síndrome de Melkersson Rosenthal son: edema orofacial recurrente, parálisis facial recidivante y lengua plicata; aunque la presentación de la tríada completa es infrecuente, el edema de labios es la manifestación más habitual y la parálisis facial, ocurre aproximadamente en el 30% de los afectados y por lo general aparece después de que ya se han producido episodios de hinchazón labial. (1) (3) (5)
- Se pudo reconocer 4 puntos críticos que son: Información y evidencia científica insuficiente sobre el síndrome de Melkersson Rosenthal, Escasos avances en el tratamiento fisioterapéutico específico para cada tipo de parálisis facial, Concientización inadecuada sobre el valor de la fisioterapia dentro del tratamiento de la parálisis facial y Debilidad del sistema inmunológico de la paciente.
- Las intervenciones fisioterapéuticas aplicadas al paciente en cada episodio de parálisis facial, dieron buenos resultados, en el primer episodio el tratamiento se complicó con quemadura facial, por lo que abandonó la Fisioterapia y se realizó tratamiento domiciliario.
- Padeció inicios de daño psicológico, por lo que durante el segundo episodio de parálisis facial decide no acudir a Fisioterapia y procede a realizarse el procedimiento anterior.

- Durante el cuarto episodio, se le aplicó crioterapia detrás de la oreja y sobre el edema orofacial.
- En forma general el tratamiento de la parálisis facial constó de agentes físicos, masaje, estímulo eléctrico y vibratorio y facilitación neuromuscular propioceptiva.
- En promedio el tiempo de recuperación fue entre 15 y 30 días.
- A pesar de padecer por 4 ocasiones de parálisis facial, la paciente ha tenido exitosa recuperación, cabe recalcar que según su relato, en su última recaída (la más grave), la recuperación fue pronta para lo que se pronosticaba y con un protocolo de tratamiento al cual reaccionó de manera favorable.

REFERENCIAS BIBLIOGRÁFICAS

1. **Alder S.** Prologo, Funciones Vitales. En La facilitación neuromuscular propioceptiva en la practica guía ilustrada . Panamericana, (págs. XV,323-333). , 1999. ³⁴
2. **Käfer., Pereyra J.** Tratamiento de la parálisis facial. *Scielo.* Arq. Neuro-Psiquiatrica. Vol.12, No.4 São Paulo , Dec de 1954. 14. ¹⁷
3. **Royer M., Stott C., Rivas M^a Paz.** Parálisis facial en otitis media: Revisión bibliográfica. Rev. Otorrinolaringol. Cir. Cabeza Cuello, 67(3): 255-263, 2007. ³⁷

LINKOGRAFÍA

1. **Benítez S., Daniela S., Troncoso E., Moya A., Mahn J.** Manejo integral de la parálisis facial. Sciencedirect. Revista Médica Clínica Las Condes, Vol 27; Issue 1, Pages 22-28. [Internet] 2016. [citado 2017 Diciembre 28]. Disponible en :<https://www.sciencedirect.com/science/article/pii/S0716864016000055>. ¹⁶
2. **Bienestar 180.** Causas de la Parálisis Facial. [Internet] 2017. [citado 2018 Enero 08]. Disponible en :<http://www.salud180.com/salud-dia-dia/6-cosas-que-detonan-paralisis-facial>. ¹⁰
3. **Cedeño N.** La estimulación eléctrica muscular como ayuda en la intervención fonoaudiológica. Estimulación Eléctrica Muscular. [Internet] 2010. [citado 2017 Noviembre 25]. Disponible en :<https://sites.google.com/site/fganidiapatriciacedeno/biblioteca/eem>. ²²
4. **Centro Médico Vivir sin Dolor.** Terapia de Paralisis Facial. [Internet] 2011. [citado 2017 Noviembre 28]. Disponible en :<http://www.vivirsindolor.com/2009/01/terapia-de-paralisis-facial.html>. ³²
5. **Cerfid Bolg.** Neuralgia del Trigémino. [Internet] 2016. [citado 2017 Diciembre 08]. Disponible en :<https://cerfidblog.wordpress.com/2016/07/30/neuralgia-del-trigemino/>. ²⁰
6. **Chang V.** Parálisis Facial Periférica. Clínica Panamericana. [Internet] 2017. [citado 2017 Noviembre 22]. Disponible en :<http://www.clinicapanamericana.com/informacion/paralisis-facial-periferica/>. ²¹
7. **Chirinos O.** Características del Síndrome de Melkersson Rosenthal. [Internet] 2017. [citado 2018 Enero 09]. Disponible en :<http://personal.globered.com/olyshernandez/>. ³⁵

8. **Gallego L., Llorente S., López J.** Síndrome de Melkersson Rosenthal. Scielo [Internet] 2007. [citado 2018 Enero 08]. Disponible en: http://scielo.isciii.es/scielo.php?script=sci_arttext&pid=S1130-05582007000100007.³
9. **Globalred.** [Internet] 2017. [citado 2018 Enero 30]. Disponible en :<http://personal.globered.com/olyshernandez/>.³⁶
10. **González X., González J., Rivas P., García E., Javaloyas de Morliusd M.** Síndrome de Melkersson-Rosenthal: consideraciones diagnósticas. [Internet] Revista Clínica Española, Vol 21, Num 4. [Internet] 2009. [citado 2017 Diciembre 14]. Disponible en :<http://www.revclinesp.es/es/sindrome-melkersson-rosenthal-consideraciones-diagnosticas/articulo/13016160/>.¹³
11. **Health & Medicine.** Músculos de la expresión facial. [Internet] 2017. [citado 2017 Diciembre 15]. Disponible en: <https://www.slideshare.net/GCQM/musculos-de-la-expresion-facial>.²⁷
12. **Herrero A.** Efectos agudos de la estimulación neromuscular mecánica en personas con discapacidad física. Centro de investigación en Discapacidad Física de ASPAYM.[Internet]. [citado 2017 Noviembre 28]. Disponible en : www.imserso.es/InterPresent2/groups/imserso/documents/binario/08_37idi.pdf.²⁵
13. **Izzeddin R., Salas M., Acuña A., Salas C., Izzeddin N.** Manifestaciones orofaciales del síndrome de melkersson. Universidad de carabobo. Revista de la Facultad de Odontología. [Internet] 2017. [citado 2018 Enero 03]. Disponible en :<http://servicio.bc.uc.edu.ve/odontologia/revista/v5n2/v-2-4.pdf>.¹¹
14. **Loiacono L.** Nervio Facial VII par craneal. Respira, Clínica de Apnea y Ronquido. [Internet] 2012. [citado 2017 Noviembre 21]. Disponible en : <http://www.alfinal.com/orl/facial.php>.¹⁵
15. **Martínez- Menchón T., Mahiques L., Pérez A. , Febrer I. , Vilata J. , Fortea J. , Aliaga A.** Síndrome de Melkersson Rosenthal. Caso clínico. [En línea] Actas dermosifiliográficas, 2003.³⁸
16. **Martínez M., Mahiquesa L.** Síndrome de Melkersson-Rosenthal. Actas Dermo-Sifiliográficas, Vol 94, Num 3. [Internet] 2003. [citado 2018 Enero 08]. Disponible en :<http://www.actasdermo.org/es/sindrome-melkersson-rosenthal/articulo/13045979/>.¹⁴
17. **Meganotas.** Cambios bruscos de temperatura Vs. Espasmos Vs. Parálisis Facial. Salud - Enfermedad. [Internet] 2017. [citado 2017 Diciembre 08].

Disponible en : <https://meganotas.com/cambios-bruscos-de-temperatura-vs-espasmos-vs-paralisis-facial/>.⁹

18. **Morfofunción.** Músculos de la nariz. [Internet] 2014. [citado 2017 Diciembre 20]. Disponible en : <http://cabeza-y-cuello-morfofuncion.blogspot.com/2014/12/musculos-de-la-nariz.html>.²⁹
19. **Muñoz P., Toquero A.** Fisioterapia en parálisis facial. [Internet] 2007. [citado 2018 Enero 11]. Disponible en : <https://www.efisioterapia.net/articulos/fisioterapia-la-paralisis-facial>.²⁶
20. **Mysa.** Termocojin Mysa. [Internet] 2017. Disponible en: <http://mysa.es/producto/termo-cojin/>³¹
21. **Mysa.** Termocojin Mysa. [Internet] 2017. Disponible en: <http://mysa.es/producto/termo-cojin/>.⁴⁰
22. **NORD.** Síndrome de Melkersson Rosenthal. *National Organization for Rare Disorders* . [Internet] 2007. [citado 2018 Enero 13]. Disponible en : <https://rarediseases.org/rare-diseases/melkersson-rosenthal-syndrome/>.⁸
23. **Osteopatía Madrid.** masaje cervical para el dolor de cuello. [Internet] 2014. [citado 2018 Enero 13]. Disponible en: <https://www.osteopatiamadrid.net/masaje-cervical-para-el-dolor-de-cuello/>.³³
24. **Pérez., Hernández E., Sáinz J., Abbas H.** Síndrome de Melkersson-Rosenthal: consideraciones sobre su real posición nosológica . *Dermatología*;9(2):149-154. [Internet] 2011. [citado 2017 Noviembre 21]. Disponible en: <http://www.medigraphic.com/pdfs/cosmetica/dcm-2011/dcm112k.pdf>.¹
25. **Rodríguez M.** Electroterapia en fisioterapia. [Internet] 2014. [citado 2018 Enero 15]. Disponible en :http://www.electroterapia.com/tens_ems.php.²³
26. **Rodríguez M.** Puntos Motores. [Internet] 2014. [citado 2018 Enero 08]. Disponible en : <http://www.electroterapia.com/puntos-motores.php>.²⁴
27. **Romero N., Sendra J., Moreno R.** Síndrome de Melkersson-Rosenthal: tríada clínica clásica. [En línea] *Actas Dermo- Sifiliográficas*, VI 90, Num 12, Dic de 1999. <http://www.actasdermo.org/es/sindrome-melkersson-rosenthal-triada-clinica-clasica/articulo/13003563/>.¹⁸
28. **Ruiz F.** Tratamiento de la Parálisis Facial en medicina, Fisioterapia y acupuntura. *Terapias Naturales*. [Internet] 2014. [citado 2018 Enero 18]. Disponible en: <http://terapiasnaturalesusui.blogspot.com/2014/08/tratamiento-de-la-paralisis-facial-en.html>.²⁸

29. **Soaham D., Priyanka D., Deepak M.** Melkersson-Rosenthal syndrome. *Journal of Neurosciences in Rural Practice* | Vol 5 | Supplement 1. [Internet] 2014. [citado 2017 Diciembre 01]. Disponible en : www.ruralneuropractice.com.²
30. **Sport Chepino.** Gimnasia para parálisis facial. [Internet] 2009. Disponible en :<https://www.youtube.com/watch?v=PhMYQ1F8Z58>.³⁹
31. **Tàrrega ML., Pitarch G., Gómez B., Jiménez E., Bellido M., Batalla M.** Síndrome de Melkersson-Rosenthal. *Revista de Medicina de Familia y Atención Primaria* [Internet] 2013. [citado 2017 Diciembre 08]. Disponible en :http://www.revistafml.es/upload/ficheros/noticias/201308/1718_cc_sindrome_rosenthal.pdf.⁵
32. **The Physio Company.** Consejos de rehabilitación para la debilidad facial de la parálisis de Bell. *The Physio Compañía*. [Internet] 2013. [citado 2018 Enero 17]. Disponible en :<http://www.thephiocompany.com/blog/rehabilitation-advice-for-bells-palsy-facial-weakness>.¹⁹
33. **UNCuyo.** Odontología. Universidad Nacional de Cuyo.Facultad de Odontología,Vol 6, N° 1. [Internet] 2012. [citado 2018 Enero 13]. Disponible en :http://bdigital.uncu.edu.ar/objetos_digitales/6004/completa-612012.pdf.¹²
34. **Vitonica.** Termoterapia: el calor como tratamiento. [Internet] 2017. [citado 2018 Enero 29]. Disponible en :<https://www.vitonica.com/lesiones/termoterapia-el-calor-como-tratamiento>.³⁰

CITAS BIBLIOGRÁFICAS: BASE DE DATOS DE LA UTA

1. **PROQUEST.Ang, K L y Jones, N S.** Melkersson-Rosenthal syndrome. *ProQuest Central*. *The Journal of Laryngology and Otology*; 116, 5; , May de 2012. [En línea] [Citado 2017 Diciembre 27] ⁷
2. **SCIELO. Talabi OA.** Melkerssons-Rosenthal syndrome: A case report and review of the literature. *Nigerian Journal of Clinical Practice* • Vol 14 • Issue 4, [Internet] 2011. [Citado 2017 Diciembre 09]. Disponible en: <http://www.njcponline.com>.⁴
3. **SCIENCEDIRECT. Oxford.** Melkersson–Rosenthal syndrome. *QJM: An International Journal of Medicine*. [En línea] [Citado 2017 Diciembre 18].⁶

ANEXOS

Anexo 1. EXAMEN DEL CONDUCTO AUDITIVO



**SERVICIO DE IMAGEN
INFORME MEDICO**

Servicio de Imagen
Av. Moreno de Jesús s/n y Nicolás Arista
Quito-Ecuador

Nombre : Carrillo Crespo Leonor Margarita
Historia C : 57943601 Origen : Consulta Externa
Edad : 38 Habitación : www.hospitalmetropolitano.org
N° de Prueba : 641572 Fecha Estudio : 12-05-2016 12:47
Médico Solicitante: GOMEZ GUERRERO CONSTANZA

T: (593-2) 399-8000
(593-2) 226-1520

F: (593-2) 399-3897

F: www.hospitalmetropolitano.org

CONDUCTO AUDITIVO SIMPLE del 12-05-2016:

Origen y trayecto de los nervios faciales sin alteraciones evidentes.

Cambios bilaterales de artrosis temporo-mandibular. Neumatización parcial del cornete medio izquierdo. Espolón septal derecho.

Atentamente,


DR. DUEÑAS GONZALO
MEDICO RADIOLOGO
MSP LIBRO 1 "U" FOLIO 10 No 30

Responsable: GADM
FOR/006 (MAN-ATPA/TEC-IMG)
Fecha transcripción: / s

Anexo 2. CERTIFICADO CON DIAGNÓSTICO



Dra. Magdalena Gómez Guerrero
Neurología Clínica
Electroencefalografía
Consultorio N° 112, piso 1
T: (593-2) 2463-361 # 365
Dom: 2460-402
M: 099 9136-829
www.hospitalmetropolitano.org

Quito, 08 de Septiembre de 2017

CERTIFICADO

Certifico que he atendido a La Señorita Leonor Margarita Carrillo Crespo identificada con número de cédula 180310944-4, asistió a consulta de Neurología día de hoy .

Diagnostico: CIE-10 G 510 Parálisis de Bell a repetición, Síndrome de Melkerson Rosenthal.

Atentamente,

Dra. Magdalena Gómez G.
Neuróloga.

DRA. MAGDALENA GOMEZ
NEURÓLOGA
INHMT 17-08-01209
LIBRO XII FOLIO 239
NÚMERO 813

Anexo 3. HISTORIA CLÍNICA DEL CENTRO QUE REHABILITÓ EL CUARTO EPISODIO DE PARÁLISIS FACIAL

FISIORIO
CENTRO DE REHABILITACIÓN INTEGRAL

Fecha: 1/30/17
Nombre Completo: LICENSA CABELLO
Fecha de Nacimiento: 17-NOV-78 Edad: 38 Cedula: 1803309444
Dirección: Piñero Teléfono: 2874062 / 0998329351
Remitido Por: _____ Profesión: Ing. Sistemas
Ocupación: _____ Empresa: UNIVERSA
Contacto en caso de Emergencia: Hermana 0983530097

Anamnesis

Dx.Md: P.F.P Derecha Total
Dx.Ft: Parálisis facial Derecha
Tiempo de Sintomatología: 2 días
Antecedentes de Lesión: _____
Presión Arterial: _____ Peso: _____
Medicamentos que Toma: Deltacorten, Voltrex y Asitir inevitable
Alergia algún Medicamento: No
Antecedentes Quirúrgicos: No

Medios de Diagnóstico:
RX: _____ Resonancia: _____ Ecografía: _____
Piel: _____

OBSERVACIONES:
Paciente refiere que hace 2 días presenta molestia en la parte de atrás de la cabeza, disminuye el sentido del gusto y siente ligero hinchazón en el labio de la izquierda derecha, por lo que acude a neurólogo quien le diagnostica la P.F.

Dirección: Avda. Víctor Hugo y Jácome y Clavijo
Teléfono: 032586250

VALORACION TERAPEUTICA

Dolor: _____

Sensibilidad Profunda: Disminuida

Sensibilidad Superficial: Disminuida

Movilidad Articular: _____

Estado Muscular: Sin fuerza muscular.
Hipotónico

Piel: Edema alrededor del tobillo (circunferencial).

VALORACION DE MEDIOS DE DIAGNOSTICO

Musculo Frontal = 0
M. Superciliar = 0
M. Orbicular ojos = 0
M. Triangular nariz = 0
M. Risorio = 1
M. Buccinator = 0
M. Orbicular labios = 0

PLAN DE TRATAMIENTO

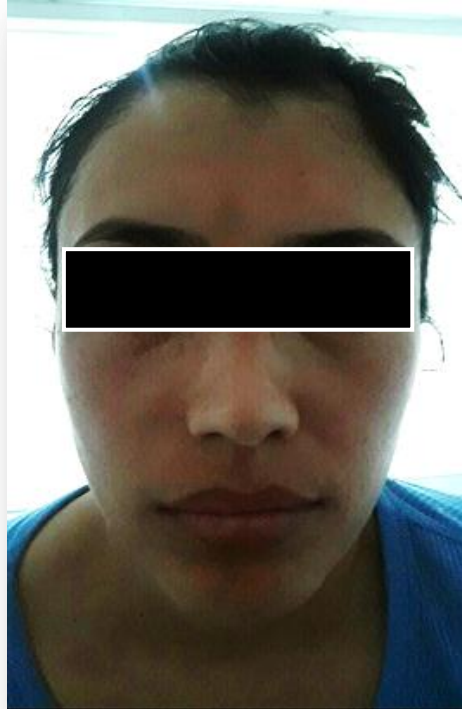- Crioterapia en hemiface derecha x 15'
- EMS en puntos motores focales pulse width 80 - 10 Hz.
- Estimulo vibratorio en puntos motores focales
- Masaje relajante
- Masaje estimulante
- Facilitacion neuromuscular propioceptiva.

Fecha	Evolución
14-09-2017	Crioterapia en Hemisfera derecha. Estimulo de baja frecuencia 80 pulse width - 10Hz localizada en puntos motores faciales; Vibración en puntos motores faciales. Masaje relajante en Rostro.
15-09-2017	Crioterapia en Hemisfera derecha. Estimulo de baja frecuencia 80 pulse width - 10Hz localizada en puntos motores faciales; Vibración en puntos motores faciales. Masaje relajante en Rostro.
20-09-2017	Crioterapia en Hemisfera derecha. Estimulo de baja frecuencia 80 pulse width - 10Hz localizada en puntos motores faciales; Vibración en puntos motores faciales. Masaje relajante en Rostro.
21-09-2017	Crioterapia en Hemisfera derecha. Estimulo de baja frecuencia 80 pulse width - 10Hz localizada en puntos motores faciales; Vibración en puntos motores faciales. Masaje relajante en Rostro.
22-09-2017	Crioterapia en Hemisfera derecha. Estimulo de baja frecuencia 80 pulse width - 10Hz localizada en puntos motores faciales; Vibración en puntos motores faciales. Masaje relajante en Rostro.
25-09-2017	Crioterapia en Hemisfera derecha. Estimulo de baja frecuencia 80 pulse width - 10Hz localizada en puntos motores faciales; Vibración en puntos motores faciales. Masaje relajante en Rostro.
27-09-2017	Crioterapia en Hemisfera derecha. Estimulo de baja frecuencia 80 pulse width - 10Hz localizada en puntos motores faciales; Vibración en puntos motores faciales. Masaje relajante en Rostro.
02-10-2017	Crioterapia en Hemisfera derecha. Estimulo de baja frecuencia 80 pulse width - 10Hz localizada en puntos motores faciales; Vibración en puntos motores faciales. Masaje relajante en Rostro.
03-10-2017	Crioterapia en Hemisfera derecha. Estimulo de baja frecuencia 80 pulse width - 10Hz localizada en puntos motores faciales; Vibración en puntos motores faciales. Masaje Relajante en Rostro.
04-10-2017	Termoterapia en cuello por 15', estimulo eléctrico, estimulo vibratorio en puntos motores faciales y masaje relajante en Rostro.
05-10-2017	Termoterapia en cuello por 15', estimulo eléctrico, estimulo vibratorio en puntos motores faciales y masaje relajante en Rostro.
09-10-2017	Termoterapia en cuello por 15', estimulo eléctrico, estimulo vibratorio en puntos motores faciales y masaje relajante en Rostro.
10-10-2017	Termoterapia en cuello por 15', estimulo eléctrico, estimulo vibratorio en puntos motores faciales y masaje relajante en Rostro.
11-10-2017	Termoterapia en cuello por 15', Técnica de Fosforilación neuromuscular propioceptiva en cada función de la casa. Vibración en puntos motores faciales + masaje estimulante en Rostro.

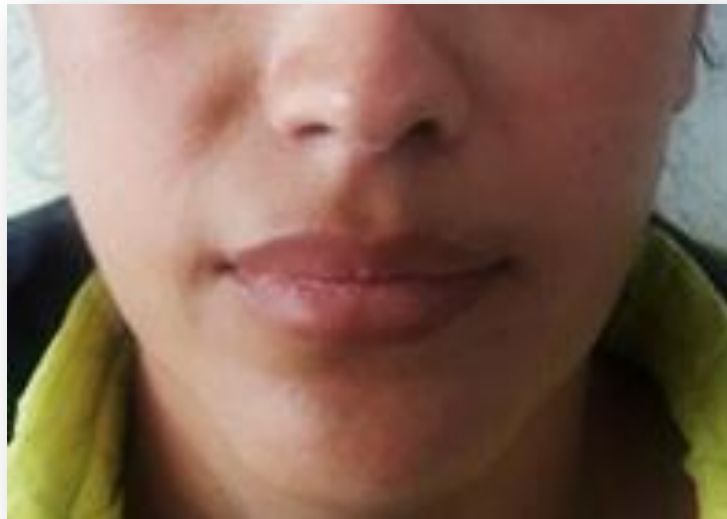Fecha	Evolución
13-10-2017	Termoterapia en cuello por 15', Técnica de Facilitación neuromuscular propioceptiva en cada función de la cara. Vibración en puntos motores faciales + masaje estimulante en Rostro.
16-10-2017	Termoterapia en cuello por 15', Técnica de Facilitación neuromuscular propioceptiva en cada función de la cara. Vibración en puntos motores faciales + masaje estimulante en Rostro.
18-10-2017	Termoterapia en cuello por 15', Técnica de Facilitación neuromuscular propioceptiva en cada función de la cara. Vibración en puntos motores faciales + masaje estimulante en Rostro.
20-10-2017	Termoterapia en cuello por 15', Técnica de Facilitación neuromuscular propioceptiva en cada función de la cara. Vibración en puntos motores faciales + masaje estimulante en Rostro.
23-10-2017	Termoterapia en cuello por 15', Técnica de Facilitación neuromuscular propioceptiva en cada función de la cara. Vibración en puntos motores faciales + masaje estimulante en Rostro.
25-10-2017	Termoterapia en cuello por 15' + Masaje relajante en Rostro + Ejercicios de función muscular en conjunto de Rostro + Vibración en puntos motores.
27-10-2017	Termoterapia en cuello por 15' + Masaje relajante en Rostro + Ejercicios de función muscular en conjuntos de Rostro + Vibración en puntos motores.
30-10-2017	Termoterapia en cuello por 15' + Masaje relajante en Rostro + Ejercicios de función muscular en conjuntos de Rostro + Vibración en puntos motores.
31-10-2017	Termoterapia en cuello por 15' + Masaje relajante en Rostro + Ejercicios de función muscular en conjuntos de Rostro + Vibración en puntos motores.
01-11-2017	Termoterapia en cuello por 15' + Masaje relajante en Rostro + Ejercicios de función muscular en conjuntos de Rostro + Vibración en puntos motores.
03-11-2017	Termoterapia en cuello por 15' + Masaje relajante en Rostro + Ejercicios de función muscular en conjuntos de Rostro + Vibración en puntos motores.
	Pcte. es dado de alta en optimas condiciones.

Anexo 4. CARACTERÍSTICAS DEL SÍNDROME DE MELKERSSON ROSENTHAL

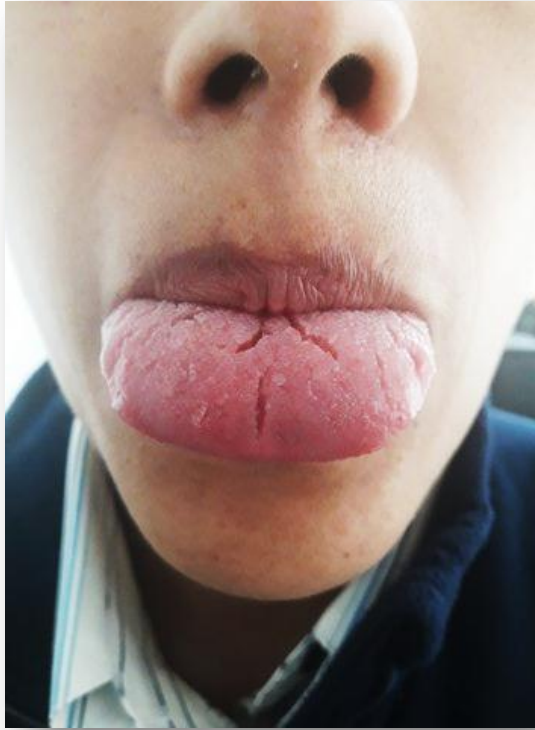- Parálisis facial



- Edema orofacial



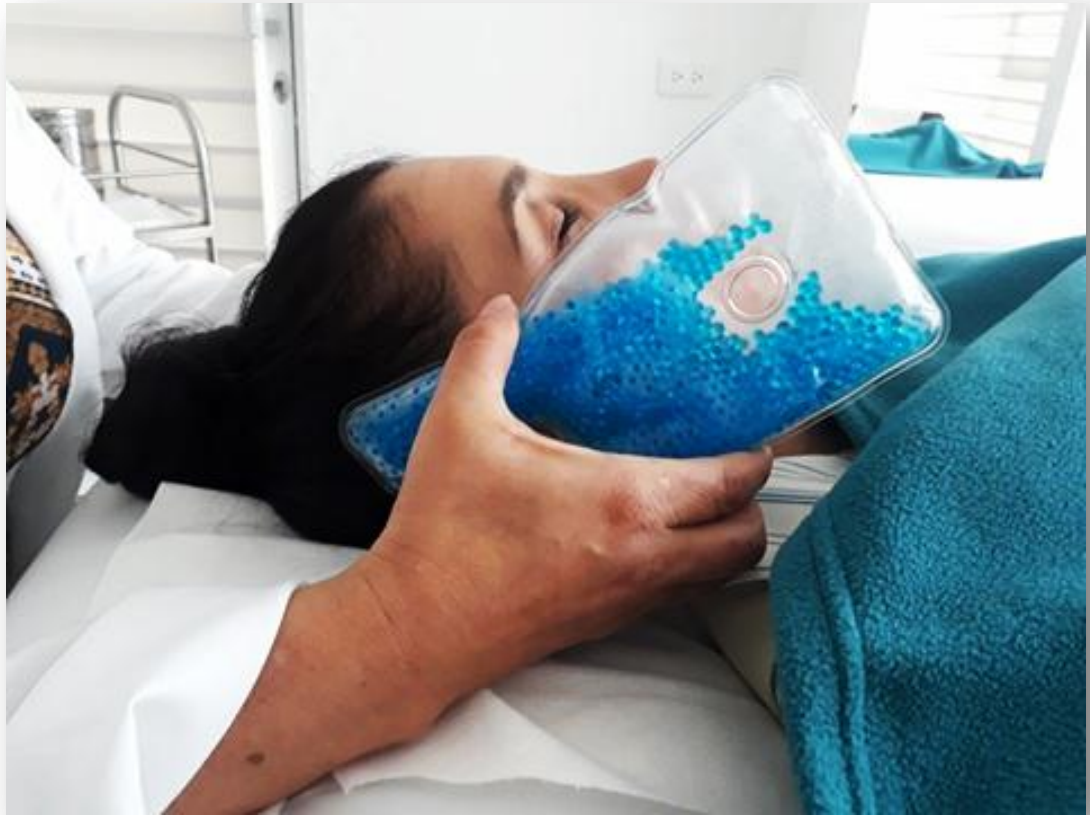- Lengua plicata



FUENTE: Centro de Rehabilitación Física e Integral FISIORIO

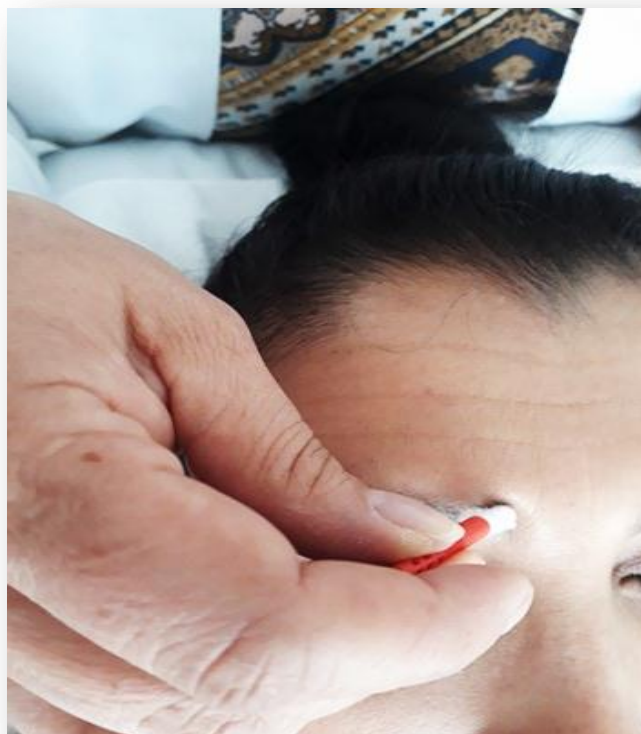Anexo 5. TRATAMIENTO APLICADO EN EL ÚLTIMO EPISODIO DE PARÁLISIS FACIAL

- Crioterapia con compresas frías de gel en área detrás del oído

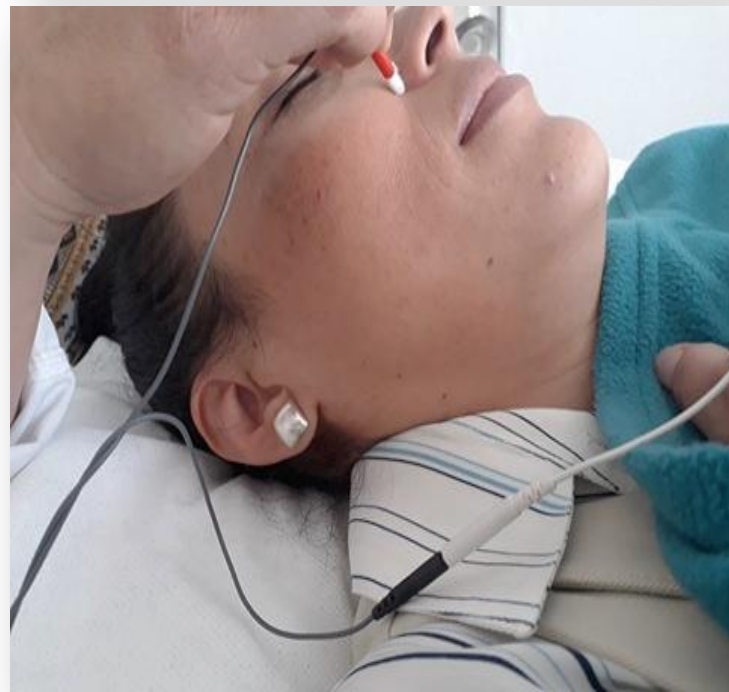
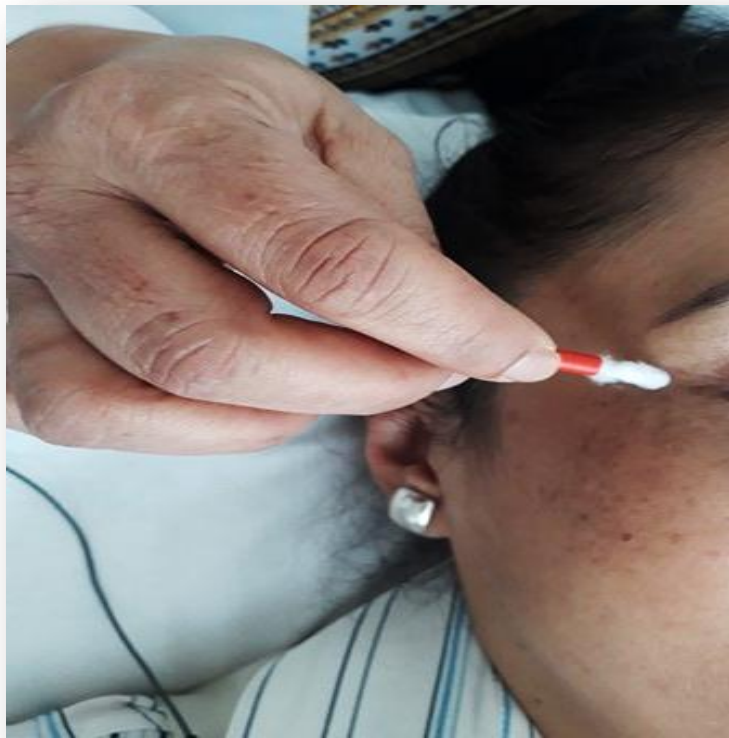
FUENTE: Centro de Rehabilitación Física e Integral FISIORIO

- Estímulo eléctrico en puntos motores faciales

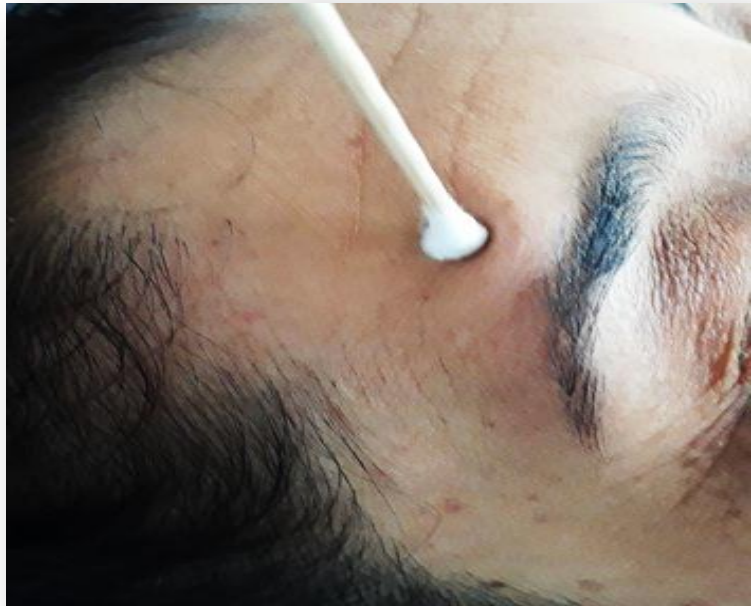
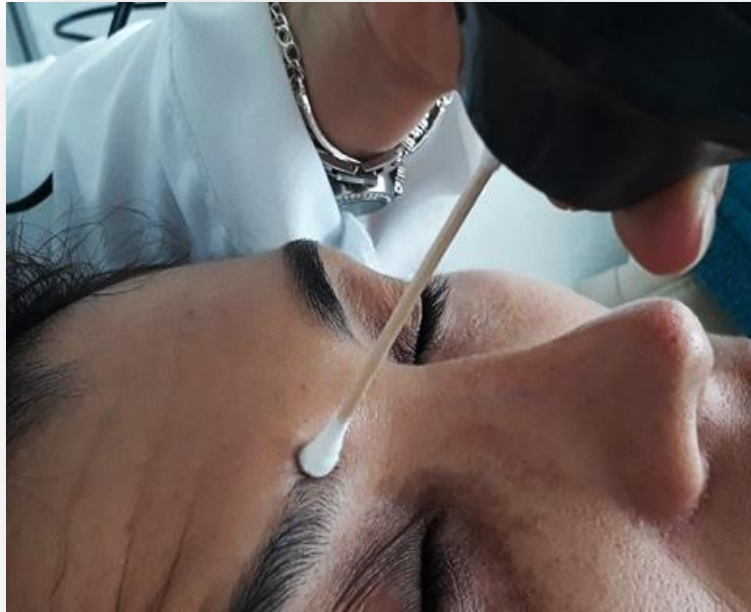
FUENTE: Centro de Rehabilitación Física e Integral FISIORIO

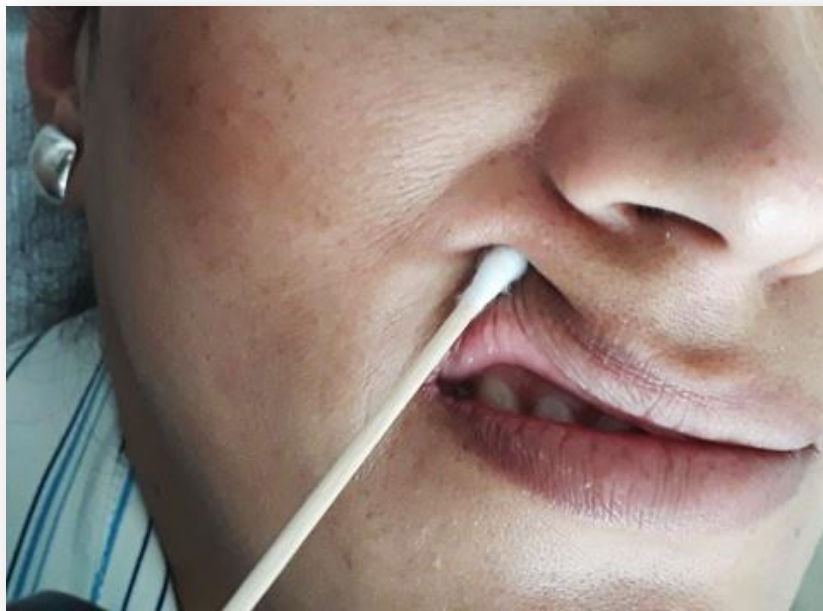
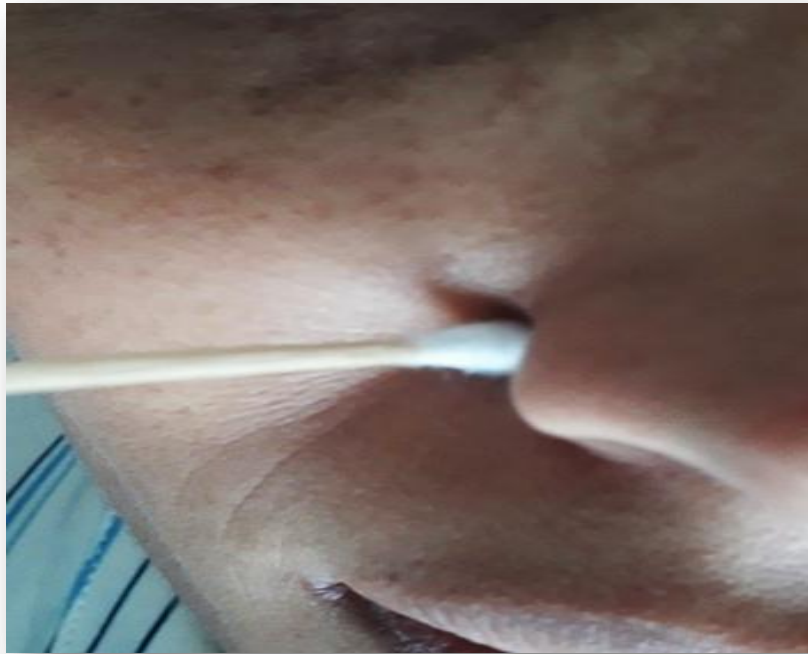
FUENTE: Centro de Rehabilitación Física e Integral FISIORIO

- Estímulo vibratorio en puntos motores faciales

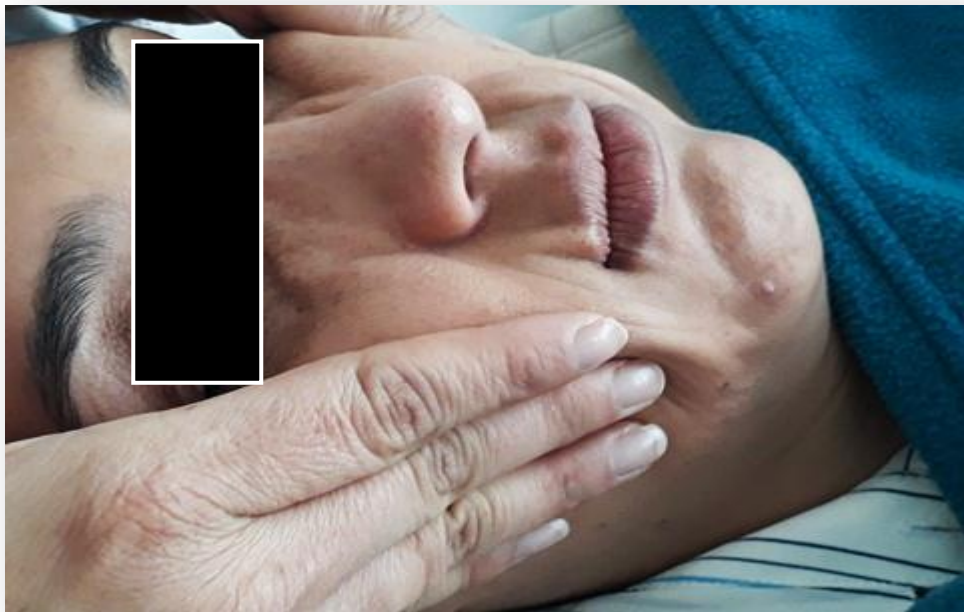
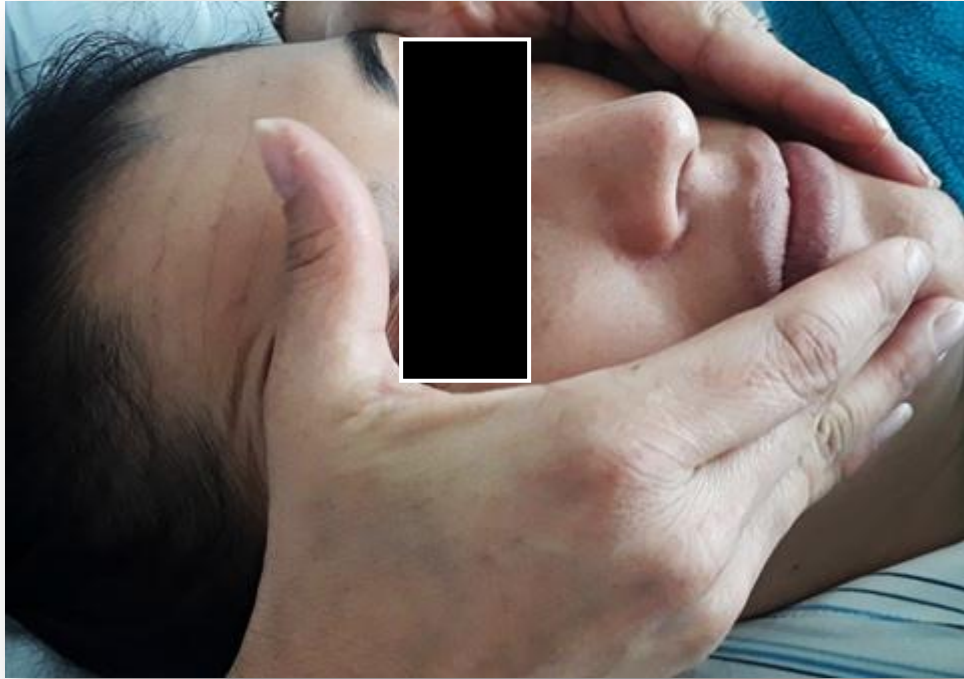
FUENTE: Centro de Rehabilitación Física e Integral FISIORIO



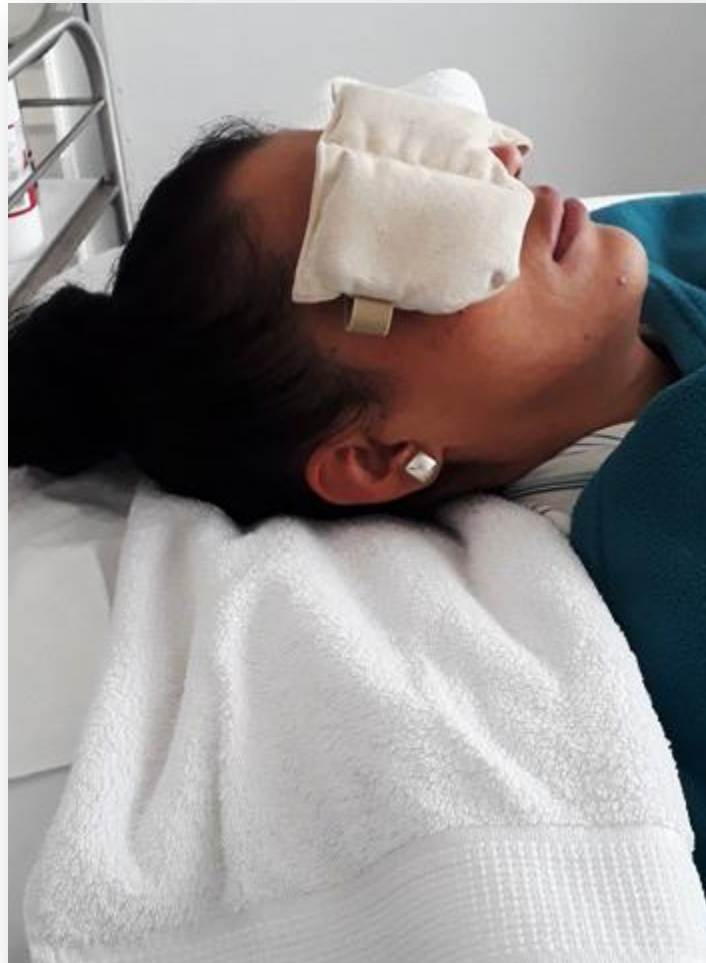FUENTE: Centro de Rehabilitación Física e Integral FISIORIO

- Masaje relajante en rostro



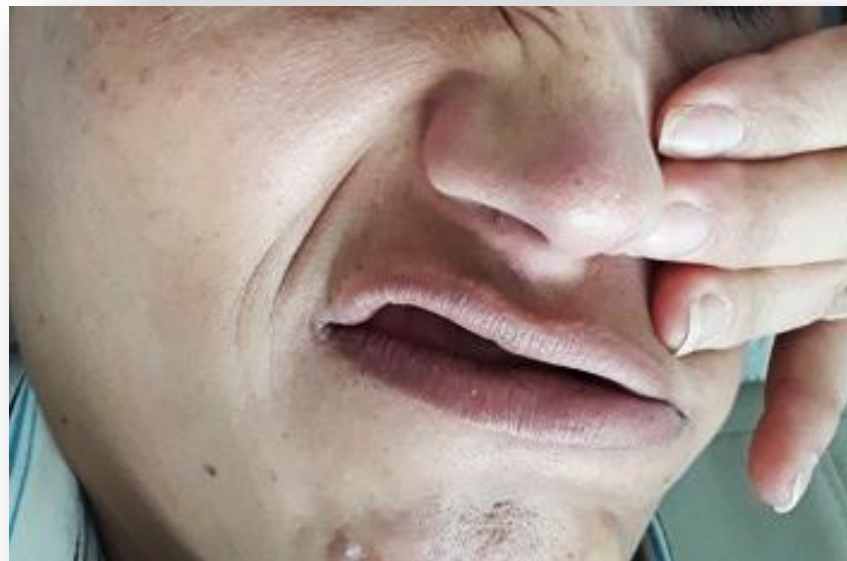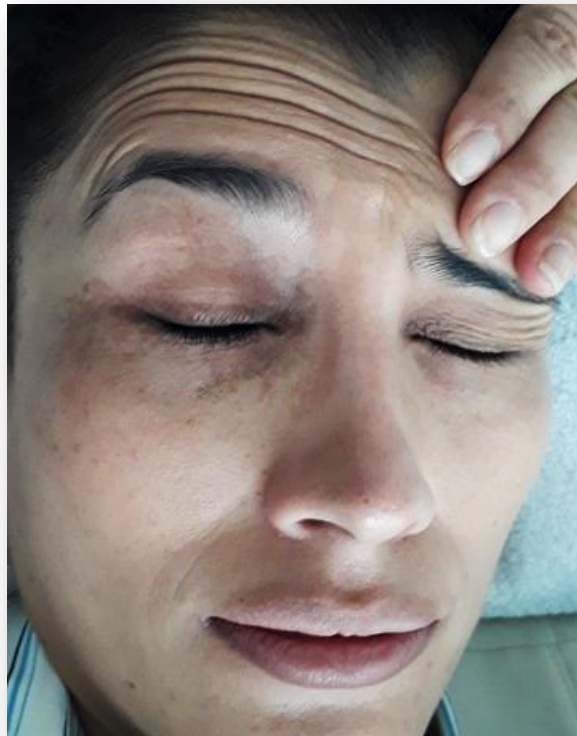FUENTE: Centro de Rehabilitación Física e Integral FISIORIO

- Termoterapia en área cervical

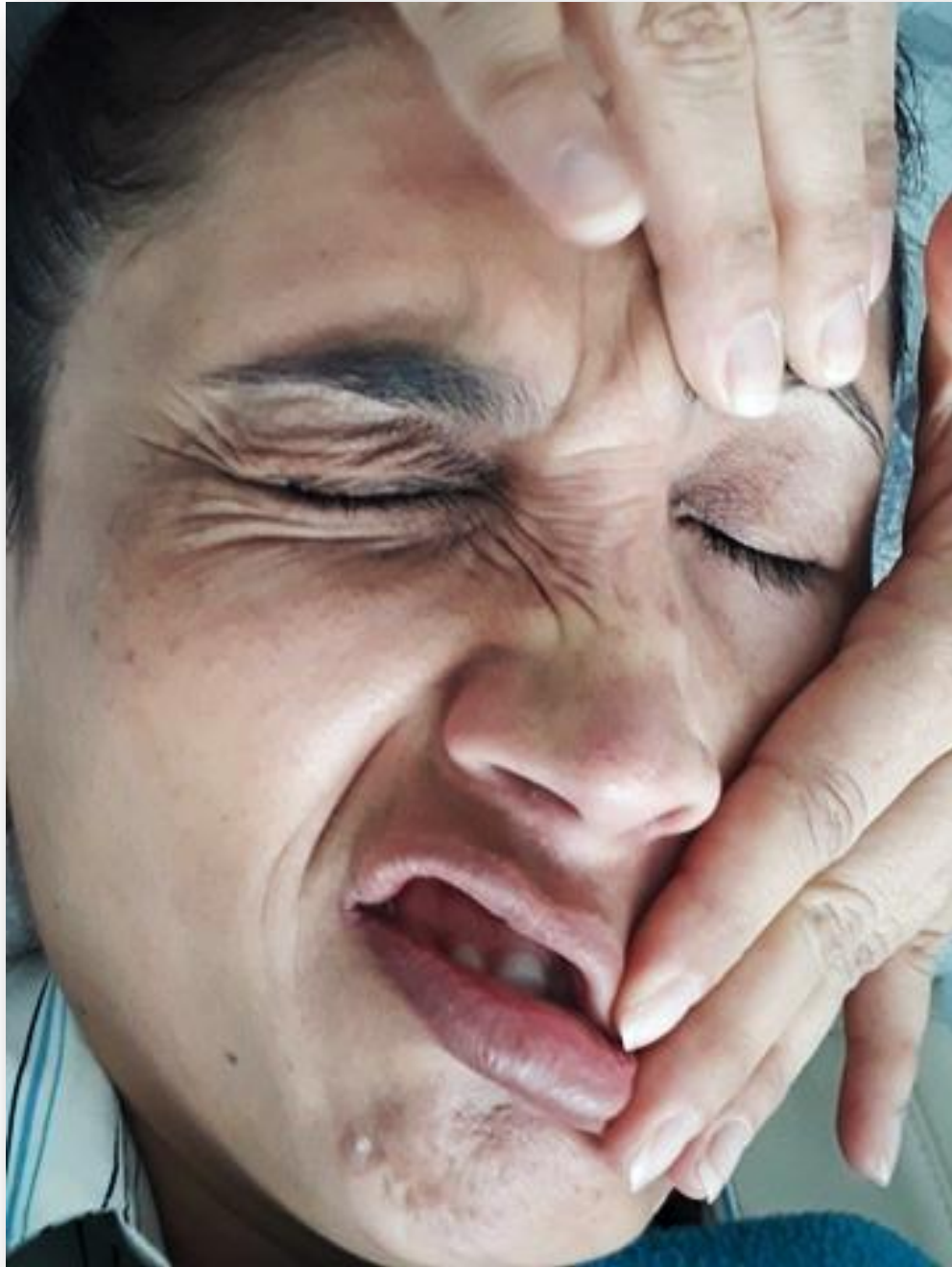

FUENTE: Centro de Rehabilitación Física e Integral FISIORIO

- Facilitación Neuromuscular propioceptiva (FNP)

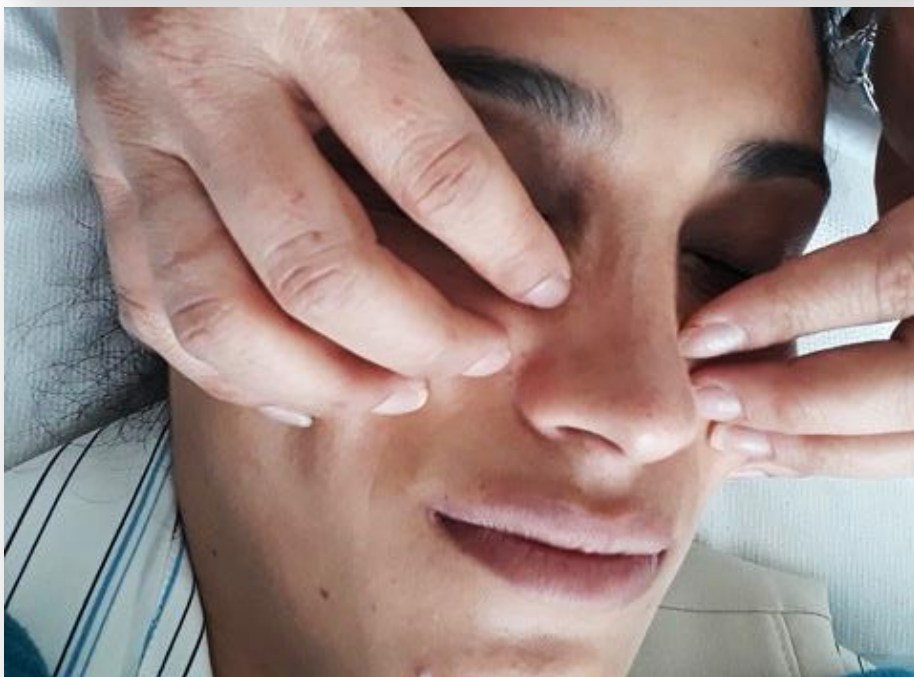
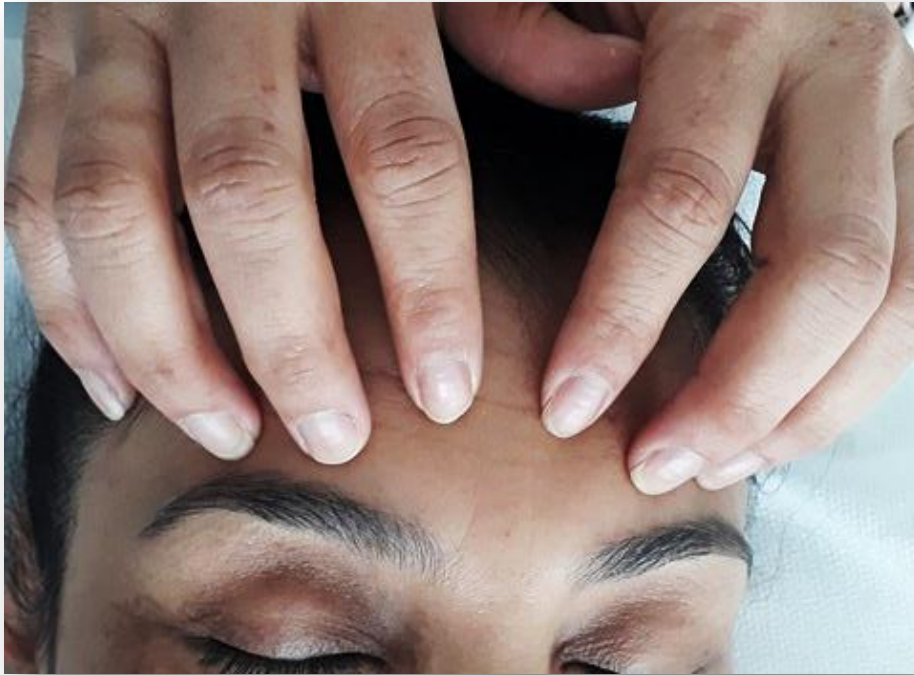
FUENTE: Centro de Rehabilitación Física e Integral FISIORIO

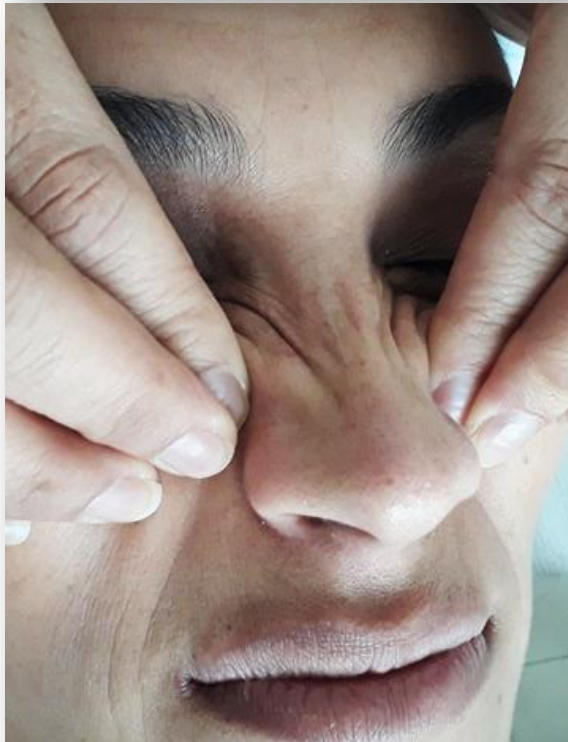
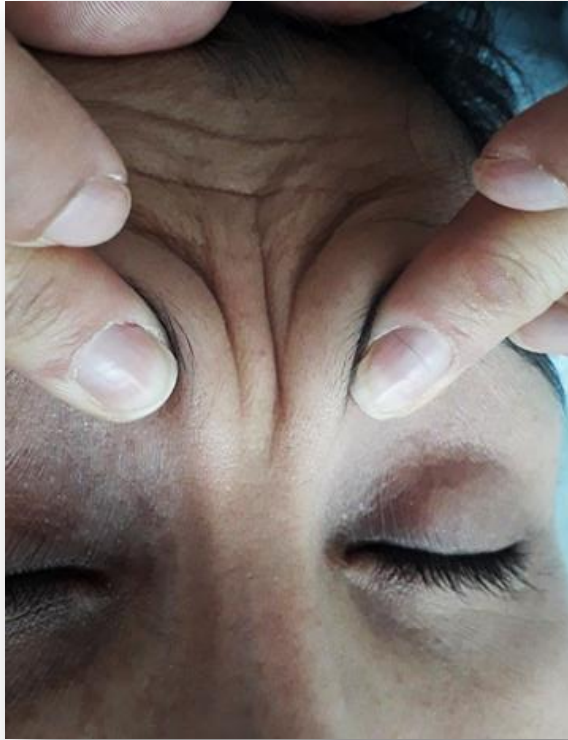
FUENTE: Centro de Rehabilitación Física e Integral FISIORIO

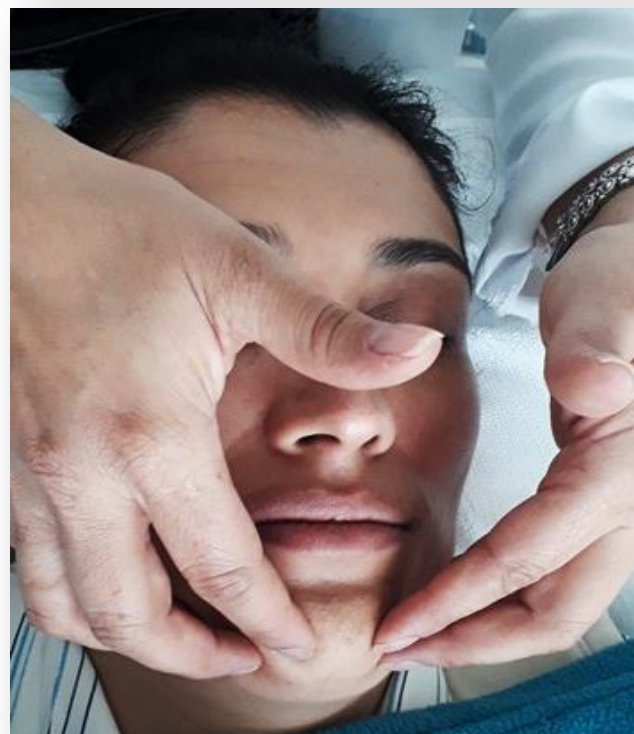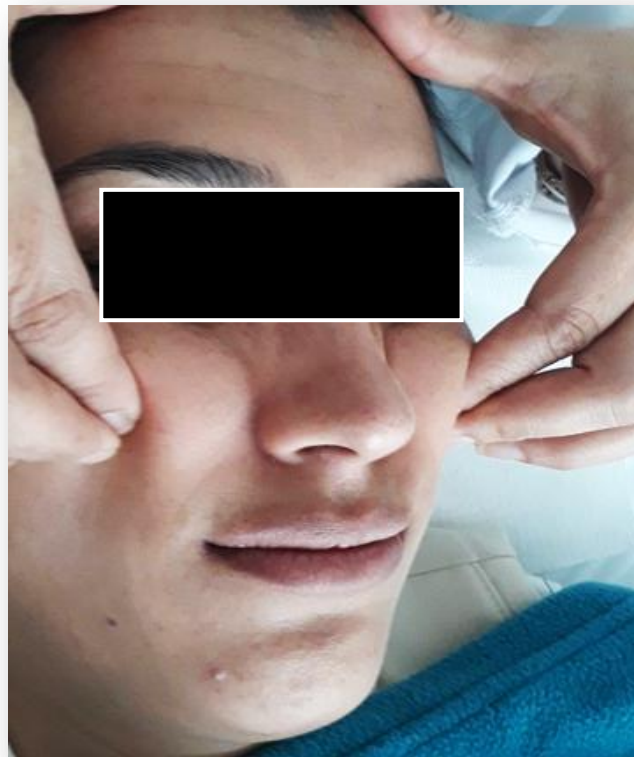- Masaje estimulante en rostro



FUENTE: Centro de Rehabilitación Física e Integral FISIORIO



FUENTE: Centro de Rehabilitación Física e Integral FISIORIO



FUENTE: Centro de Rehabilitación Física e Integral FISIORIO

Anexo 6. RECUPERACIÓN FINAL



FUENTE: Centro de Rehabilitación Física e Integral FISIORIO

Anexo 7. ENTREVISTA REALIZADA A PACIENTE



UNIVERSIDAD TÉCNICA DE AMBATO
FACULTAD CIENCIAS DE LA SALUD
CARRERA DE TERAPIA FÍSICA



ENTREVISTA A PACIENTE:

1.- CUÁNTOS EPISODIOS DE PARÁLISIS FACIAL A TENIDO EN EL
TRANSCURSO DE SU VIDA HASTA LA PRESENTE FECHA?

.....
.....
.....
.....
.....
.....

2.- QUÉ SÍNTOMAS SE HAN PRESENTADO EN CADA UNO DE LOS
EPISODIOS?

.....
.....
.....
.....
.....

3.- HA ACUDIDO A FISIOTERAPIA DURANTE CADA UNO DE LOS EPISODIOS DE PARÁLISIS FACIAL?

.....
.....
.....
.....
.....
.....

4.- EN QUÉ CONSISTIERON LOS TRATAMIENTOS QUE OBTUVO DURANTE LOS DIFERENTES EPISODIOS DE PARÁLISIS FACIAL?

.....
.....
.....
.....
.....
.....

5.- CUÁNTO TIEMPO DURÓ LA RECUPERACIÓN DE CADA EPISODIO DE PARÁLISIS FACIAL?

.....
.....
.....
.....
.....
.....

Anexo 8. ENTREVISTA REALIZADA A PROFESIONAL EN FISIOTERAPIA



UNIVERSIDAD TÉCNICA DE AMBATO
FACULTAD CIENCIAS DE LA SALUD
CARRERA DE TERAPIA FÍSICA



ENTREVISTA AL PROFESIONAL:

1. CON QUÉ DIAGNOSTICO LLEGÓ POR PRIMERA VEZ A CONSULTA LA PACIENTE?

.....
.....
.....
.....
.....
.....

2. CUÁNTAS VECES HA ACUDIDO CON EL MISMO PROBLEMA LA PACIENTE A SU CONSULTA?

.....
.....
.....
.....
.....

3. EN QUÉ PARÁMETROS SE BASÓ PARA LA EVALUACIÓN DE LA PACIENTE DURANTE LAS VECES QUE ACUDIÓ A LA CONSULTA?

.....
.....
.....
.....
.....

4. QUÉ CARACTERÍSTICAS PUDO OBSERVAR DURANTE LA PRIMERA VEZ QUE ACUDIÓ LA PACIENTE A SU CONSULTA?

.....
.....
.....
.....
.....

5. QUÉ CARACTERÍSTICAS PUDO OBSERVAR DURANTE LA SEGUNDA VEZ QUE ACUDIÓ LA PACIENTE A SU CONSULTA?

.....
.....
.....
.....
.....

6. QUÉ TRATAMIENTO FISIOTERAPÉUTICO SE LE APLICÓ A LA PACIENTE DURANTE EL PRIMER EPISODIO DE PARÁLISIS FACIAL QUE UD ATENDIÓ?

.....
.....
.....

.....
.....

7. QUÉ TRATAMIENTO FISIOTERAPÉUTICO SE LE APLICÓ A LA PACIENTE DURANTE EL SEGUNDO EPISODIO DE PARÁLISIS FACIAL QUE UD ATENDIÓ?

.....
.....
.....
.....
.....

8. QUE REACCIONES TUVO LA PACIENTE ANTE CADA UNO DE LOS TRATAMIENTOS EN LOS DIFERENTES EPISODIOS?

.....
.....
.....
.....
.....

9. MEDIANTE QUE INSTRUMENTO SE REALIZÓ EL SEGUIMIENTO DE CADA TERAPIA?

.....
.....
.....
.....
.....

Anexo 9. CONSENTIMIENTO INFORMADO

CONSENTIMIENTO INFORMADO PARA ANÁLISIS Y REPORTE DE CASO CLÍNICO

El propósito de este consentimiento es que Ud. se informe y tome una decisión sobre si **CONSIENTE** la exposición de sus datos, contenidos en la ficha clínica.

OBJETIVO

Presentar el análisis de su caso clínico dentro de la modalidad de titulación del estudiante, en revistas científicas-médicas, y/o docencia Universitaria y/o en eventos científicos con fines **EXCLUSIVAMENTE ACADÉMICOS**.

AUTORIZACIÓN

Consiste en que Ud. autorice al estudiante solicitante para que publique datos de su **FICHA CLÍNICA** y/o exámenes complementarios.

Según sea el caso, también se le podrán tomar **FOTOGRAFÍAS** para ser usadas exclusivamente en la presentación del caso clínico.

RIESGOS

No será revelado su nombre ni su Cedula Nacional de Identidad.

En caso de utilizar fotografías se tomarán medidas para que su rostro no sea identificado.

BENEFICIOS

La presentación de su caso **NO TIENE BENEFICIO DIRECTO** para Ud.

VOLUNTAD

Ud. es libre de **ACEPTAR** o **RECHAZAR** que sus datos clínicos sean exhibidos.

Sea cual sea su decisión la atención de salud requerida **NO** se verá afectada.

CONSULTAS

Ud. puede hacer todas sus preguntas al estudiante que solicita este consentimiento informado.

FIRMA DEL CONSENTIMIENTO

En caso que Ud. AUTORICE este consentimiento informado, en señal de aceptación deberá firmarlo conjuntamente con el estudiante solicitante y un testigo autorizado del centro responsable.



UNIVERSIDAD TÉCNICA DE AMBATO
FACULTAD CIENCIAS DE LA SALUD
CARRERA DE TERAPIA FÍSICA
CONSENTIMIENTO INFORMADO



Yo **LEONOR MARGARITA CARRILLO CRESPO** de 38 años de edad con **CC 180310944-4**, en pleno uso de mis facultades mentales, libre y voluntariamente, declaro que he leído el consentimiento informado,

EXPONGO:

Que he sido informada por la estudiante de Décimo semestre de la Universidad Técnica de Ambato de la carrera de Terapia Física **MÓNICA MICHELLE MENA GUZMÁN** con CC. **180462539-8**, en entrevista personal realizada el día 18 de octubre del 2017, de que se desarrolle mi caso clínico denominado: “**PARÁLISIS FACIAL RECIDIVANTE COMO CONSECUENCIA DEL SÍNDROME DE MELKERSSON ROSENTHAL**”; el mismo que será realizado bajo la tutoría del docente académico **Lic. MSc. VERÓNICA COBO SEVILLA** con CC.**180352382-6**.

Que estoy al tanto de que no existen riesgos para mi persona, así como también los beneficios que este trabajo implica.

Por lo anterior, de forma voluntaria, manifestando que he entendido y estoy satisfecha con todas las explicaciones y aclaraciones recibidas, otorgo a la estudiante y su tutor el uso de mis datos con el fin de que sean reportados de manera anónima en revistas científicas y/o médicas, docencia universitaria y eventos científicos, accediendo a la documentación que sea necesaria.

Este Consentimiento Informado para caso clínico deberá firmarlo en presencia de un testigo autorizado, quién resguardará que usted no sea presionado en este acto.

Dado y firmado en Ambato, a los 18 días, del mes de octubre del año 2017.

Para constancia firman las partes:

**Nombre, CC y firma del Paciente
estudiante solicitante**

Nombre, CC y firma del

Nombre, CC y firma del tutor responsable