



UNIVERSIDAD TÉCNICA DE AMBATO

FACULTAD DE CIENCIAS DE LA SALUD

CARRERA DE MEDICINA

ANÁLISIS DE CASO CLÍNICO SOBRE:

“INSUFICIENCIA RENAL ASOCIADA POLIANGEÍTIS MICROSCÓPICA”

Requisito previo para optar por el Título de Médico.

Autor: Velasco Chávez, Lenin Israel

Tutor: Dr. Esp. Guacho Guacho, Juan Sebastián

Ambato – Ecuador

Octubre 2016

APROBACIÓN DEL TUTOR

En mi calidad de Tutor en el Trabajo de Investigación sobre Análisis de Caso Clínico con el tema: **“INSUFICIENCIA RENAL ASOCIADA POLIANGEÍTIS MICROSCÓPICA”** de Velasco Chávez Lenin Israel, estudiante de la Carrera de Medicina, considero que reúne los requisitos y méritos suficientes para ser sometido a la evaluación del Jurado examinador, designado por el Honorable Consejo Directivo de la Facultad de Ciencias de la Salud.

Ambato, Septiembre 2016

EL TUTOR.



.....
Dr. Esp. Guacho Guacho, Juan Sebastián

AUTORÍA DEL TRABAJO DE GRADO

Los criterios emitidos en el Análisis del Caso Clínico: “**INSUFICIENCIA RENAL ASOCIADA POLIANGEÍTIS MICROSCÓPICA**” así como también los contenidos, ideas, análisis y conclusiones son de exclusiva responsabilidad de mi persona, como autor de este trabajo de grado.

Ambato, Septiembre 2016

EL AUTOR



.....
Velasco Chávez, Lenin Israel

DERECHOS DE AUTOR

Autorizo a la Universidad Técnica de Ambato para que haga de este Análisis de Caso Clínico o parte de, un documento disponible para su lectura, consulta y proceso de Investigación.

Cedo los derechos en línea Patrimoniales de mi Análisis de Caso Clínico dentro de las regulaciones de la Universidad, siempre y cuando esta reproducción no suponga una ganancia económica y se realice respetando mis derechos de autor.

Ambato, Septiembre 2016

EL AUTOR



.....
Velasco Chávez, Lenin Israel

APROBACIÓN DEL JURADO EXAMINADOR

Los miembros del Tribunal Examinador aprueban el Análisis de Caso Clínico, sobre el tema **“INSUFICIENCIA RENAL ASOCIADA POLIANGEÍTIS MICROSCÓPICA”**, de Velasco Chávez Lenin Israel, estudiante de la Carrera de Medicina.

Ambato, Octubre 2016

Para constancia firman:

.....
PRESIDENTE /A

.....
1er VOCAL

.....
2 do VOCAL

DEDICATORIA

El presente análisis de caso clínico constituye el reflejo de la constancia, perseverancia y sacrificio entregado durante 6 gratos años de formación académica, por lo que dedico este trabajo primeramente instancia a Dios por enseñarme que con humildad, paciencia y sabiduría, todo es posible; cabe destacar el sacrificio y entrega por parte de mis padres los cuales son un pilar fundamental en mi vida y quienes me motivaron, me dieron la mano y la fortaleza necesaria cuando me sentía abatido en el camino, porque fueron testigos de las noches de vigilia y la constancia para seguir adelante hasta llegar al lugar en el cual hoy me encuentro. A mí querido hermano que con su corta edad me daba palabras de aliento para poder continuar en la lucha para alcanzar los objetivos propuestos. A mis maestros y amigos quienes fueron un gran apoyo formativo y emocional. Y a mi familia en general los cuales han estado en los momentos de alegrías y tristezas constituyendo un motor general, para el día de hoy conseguir la culminación de una de las cuantas metas propuestas.

Es por ello que dedico el presente trabajo a Dios, a mis padres, a mi familia.

AGRADECIMIENTO

A la Universidad Técnica de Ambato, por contribuir al engrandecimiento profesional de sus estudiantes.

A Dios por darme la oportunidad de existir y darme este don de fortaleza, sabiduría, perseverancia y humildad, pero sobre todo por permitirme ser su mediadora para calmar las dolencias de todos los enfermos.

A nuestros Maestros, por compartir sus conocimientos en nuestro proceso de formación profesional, personal y sobre todo por brindarnos su amistad.

De manera muy especial a mi Tutor Dr. Esp Juan Guacho por haberme brindado su apoyo en el camino hacia el cumplimiento de este ideal, siendo guía y ejemplo de trabajo, honestidad, fortaleza y nobleza.

A todas las casas de salud especialmente al Hospital Regional Docente Ambato, con cada uno de sus pacientes por darme la oportunidad sin conocerme, de emprender este viaje de resistencia donde la adquisición de conocimientos, habilidades y destrezas serán en su honor y para su beneficio.

ÍNDICE GENERAL

PORTADA.....	i
APROBACIÓN DEL TUTOR.....	ii
AUTORÍA DEL TRABAJO DE GRADO.....	iii
DERECHOS DE AUTOR.....	iv
APROBACIÓN DEL JURADO EXAMINADOR.....	v
DEDICATORIA.....	vi
AGRADECIMIENTO.....	vii
ÍNDICE GENERAL.....	viii
RESUMEN.....	x
SUMMARY.....	xii
1. INTRODUCCIÓN.....	1
2. OBJETIVOS.....	4
2.1. OBJETIVO GENERAL.....	4
2.2. OBJETIVOS ESPECÍFICOS.....	4
3. RECOPIACIÓN Y DESCRIPCIÓN DE LAS FUENTES DE INFORMACIÓN DISPONIBLES.....	5
3.1. CAMPO.....	5
3.2.FUENTES DE RECOLECCIÓN.....	5
3.3.DOCUMENTOS A REVISAR.....	5
3.4.PERSONAS CLAVE A CONTACTAR.....	6
3.5.INSTRUMENTOS.....	6
4. DESARROLLO.....	7
4.1.PRESENTACIÓN DEL CASO.....	7
4.2.DESCRIPCIÓN DE FACTORES DE RIESGO.....	18
4.3.ANÁLISIS DEL CASO CLÍNICO.....	18
4.4.ANÁLISIS DE LOS FACTORES RELACIONADOS CON LOS SERVICIOS DE SALUD.....	33

4.5.IDENTIFICACIÓN DE LOS PUNTOS CRÍTICOS.....	33
4.6.CARACTERIZACIÓN DE LAS OPORTUNIDADES DE MEJORA.....	34
5. CONCLUSIONES.....	36
6. REFERENCIAS BIBLIOGRÁFICAS.....	37
7. ANEXOS.....	41

UNIVERSIDAD TÉCNICA DE AMBATO
FACULTAD DE CIENCIAS DE LA SALUD
CARRERA DE MEDICINA

“INSUFICIENCIA RENAL ASOCIADA POLIANGEÍTIS MICROSCÓPICA”

Autora: Velasco Chávez, Lenin Israel

Tutor: Dr. Esp. Guacho Guacho, Juan Sebastián

Fecha: Ambato, Septiembre del 2016

RESUMEN

La poliangeítis microscópica (PAM) es una enfermedad idiopática autoinmunitaria, poco frecuente que se caracteriza por una vasculitis sistémica necrosante, no granulomatosa, de pequeños o medianos vasos, asociada a la presencia de anticuerpos citoplasmáticos antineutrófilos (Anti-Neutrophil Cytoplasmic Antibodies, ANCA) con compromiso tanto renal y pulmonar.⁽¹⁾

Causa disfunción renal predominantemente por una inflamación glomerular severa y falla renal. El diagnóstico está basado en las manifestaciones clínicas, el resultado de biopsias de lesiones relacionadas, la positividad de títulos de ANCA y justificando si un paciente con vasculitis sistémica de pequeños vasos pauci-inmunes no tiene evidencia de inflamación granulomatosa necrosante o asma. La gran mayoría de pacientes con vasculitis asociada a ANCA alcanzan el control de la enfermedad con la terapia inmunosupresora que actualmente se encuentra disponible.⁽⁵⁾

Se presenta el caso de una paciente femenina de 61 años, con antecedente de insuficiencia renal crónica de causa desconocida en tratamiento sustituto de la función renal hace 6 meses. Con cuadro de hemoptisis franca acompañado de compromiso hemodinámico, asociado a la presencia de poliartralgias de varios meses de evolución, astenia y pérdida de peso.

Al examen físico destaca a la auscultación pulmonar la presencia de estertores crepitantes bilaterales diseminados. Se realiza exámenes complementarios donde se observa una anemia grave, aumento de las bilirrubinas a expensas de la indirecta, en frotis de sangre periférica fragmentocitosis, en TAC pulmonar la presencia de una hemorragia alveolar.

Dado el antecedente de insuficiencia renal de causa desconocida asociado a alteraciones respiratorias más anemia hemolítica se sospecha en una enfermedad inmunológica con afectación tanto renal como pulmonar, se indica estudios inmunológicos de anticuerpos citoplasmáticos antineutrófilos (ANCA) siendo estos positivos con un patrón perinuclear (ANCA-P), orientando hacia una vasculitis de pequeños vasos ANCA positivos, manejándose como una poliangeítis microscópica.

PALABRAS CLAVE: POLIANGEÍTIS_MICROSCÓPICA, VASCULITIS PEQUEÑOS_VASOS, ANTICUERPOS_ANCA_P, POLIARTRALGIAS.

TECHNICAL UNIVERSITY OF AMBATO
FACULTY OF HEALTH SCIENCES
MEDICAL CAREER
“MICROSCOPIC POLYANGIITIS ASSOCIATED RENAL”

Author: Velasco Chávez, Lenin Israel

Tutor: Dr. Esp. Guacho Guacho, Juan Sebastián

Date: Ambato, September 2016

SUMMARY

Microscopic polyangiitis (PAM) is a rare idiopathic autoimmune disease that by not granulomatous small or medium vessels, necrotizing systemic vasculitis associated with the presence of antineutrophil cytoplasmic antibodies (Anti-Neutrophil Cytoplasmic Antibodies, ANCA) is characterized with both pulmonary and renal involvement. ⁽¹⁾

Cause renal dysfunction predominantly by severe glomerular inflammation and kidney failure. The diagnosis is based on clinical manifestations, the result of biopsies of lesions, the positivity of ANCA and justifying if a patient with systemic vasculitis of small vessels pauci-immune no evidence of necrotizing granulomatous inflammation or asthma. The vast majority of patients with ANCA-associated vasculitis reach the temporary control of the disease with immunosuppressive therapy currently available. ⁽⁴⁾

The case of a female patient aged 61 presented with a history of chronic renal failure of unknown cause in substitute treatment of renal function 6 months ago. With box frank hemoptysis accompanied by hemodynamic compromise associated with the presence of polyarthralgia several months of evolution, fatigue and weight loss.

Physical examination lung auscultation highlights the presence of bilateral crackles disseminated. additional tests where severe anemia, increased bilirubin at the expense of indirect, in peripheral blood smear fragmentocytosis in lung CT scan showed alveolar hemorrhage is observed is performed.

Given the history of renal failure of unknown cause associated with more anemia respiratory disorders hemolytic suspected in an immunological disease with both renal disease such as pulmonary, immunological studies antineutrophil cytoplasmic antibodies (ANCA) indicated these being positive with perinuclear pattern (ANCA P), moving towards small vessel vasculitis ANCA positive, manejándose as a microscopic poliangeítitis.

KEYWORDS: MICROSCOPIC_POLYANGIITIS, SMALL_VESSEL_VASCULITIS, ANCA_P, POLYARTHRALGIA.

1. INTRODUCCIÓN

La poliangeítis microscópica es una entidad poco frecuente en nuestro medio por lo que no se cuenta con datos epidemiológicos en nuestro país, por tal motivo se realiza el presente análisis de caso para conocer la evolución de dicha patología y manejo de la misma.

Ya que esta patología forma parte de las vasculitis las cuales comprende un número de entidades clinicopatológicas distintas, que se caracteriza por inflamación celular y destrucción de las paredes de los vasos sanguíneos en estudios histológicos.

Las vasculitis pueden ser divididas en formas primarias, en las cuales la etiología es desconocida, y formas secundarias que resultan de una u otra forma de condiciones sistémicas tales como una enfermedad autoinmune o una infección conocida. ⁽¹⁻⁵⁾

Las vasculitis de pequeños vasos asociadas a ANCA comprenden un grupo de desórdenes caracterizados por vasculitis necrosante con escasez de depósitos inmunes (pauci-inmune) en conjunto con autoanticuerpos dirigidos contra constituyentes del citoplasma de los neutrófilos, en particular proteinasa 3 (PR3) y mieloperoxidasa (MPO). ⁽¹⁶⁾

Las vasculitis asociadas a ANCA incluyen la granulomatosis de Wegener o actualmente conocida como poliangeítis con granulomatosis (GPA), la Poliangeítis microscópica (PAM) y su forma renal limitada (GNextracapilar y necrosante idiopática pauci-inmune) y el síndrome de Churg-Strauss o poliangeítis granulomatosa eosinofílica (EGPA). ⁽²¹⁾ El diagnóstico rápido es esencial para reducir el daño permanente causado por vasculitis y muerte por hemorragia pulmonar y falla renal. Si estas condiciones no son tratadas, tienen una mortalidad de 80% a los dos años. La supervivencia de estas condiciones es de 70-80% a los cinco años. ⁽⁵⁾

La PAM es una vasculitis necrosante con mínimos o ausencia de depósitos inmunes, que afecta a vasos muy pequeños, principalmente arteriolas de pequeño calibre, capilares y vénulas, de forma característica el capilar glomerular, y en ocasiones el capilar pulmonar. Causa disfunción renal predominantemente por una inflamación glomerular severa y falla renal. ⁽⁵⁾ Son comunes las lesiones glomerulares necrotizantes (90% de los pacientes) y la asociación con capilaritis pulmonar (40%). ⁽¹⁹⁾

La incidencia anual es aproximadamente de 1/100.000 y la edad media de aparición de 50-60 años. Es poco frecuente su aparición en la infancia, antes de los 10 años.

La incidencia y la prevalencia de GPA son significativamente mayores en los informes del norte de Europa (Noruega y Alemania), mientras PAM es predominante en los informes del sur de Europa (España) al igual que en el continente asiático, mientras que la incidencia de GPA y PAM eran iguales en un informe de Suecia. ⁽¹¹⁾

Dentro de los datos disponibles en Latinoamérica es más frecuente la PAM en Perú seguida de Chile, con poca o escasa información de estudios epidemiológicos en países como Argentina, Uruguay, Venezuela, Ecuador y los países centroamericanos. ⁽⁹⁾

Las manifestaciones clínicas tempranas se deben a la inflamación sistémica: fiebre, artralgias, mialgias, fatiga o pérdida de peso. Conforme progresa la enfermedad, el 90% de los pacientes muestra afectación renal, con una glomerulonefritis con semilunas y necrotizante, con escaso depósito de inmunocomplejos, que puede tener un curso rápidamente progresivo si no es tratada adecuadamente. La afectación pulmonar es frecuente y se manifiesta con disnea, tos o hemoptisis. La forma más grave es una combinación de enfermedad pulmonar y renal. La afectación gastrointestinal puede presentarse con dolor abdominal, náuseas o vómitos y puede suponer una amenaza vital en caso de peritonitis, isquemia o perforación. También se han observado síntomas neurológicos (mononeuritis múltiple), dermatológicos (vasculitis leucocitoclástica), afectación musculoesqueléticas (artralgias, mialgias) y signos oculares (epiescleritis, vasculitis retinal, uveítis). ⁽⁸⁾

El diagnóstico puede ser difícil y se hace esencialmente por exclusión de otras enfermedades. La detección de los ANCA es un marcador serológico útil. Generalmente, el 50% de los pacientes tienen mieloperoxidasa (MPO)-ANCA, el 40% proteinasa 3 (PR3)-ANCA y el 10% son ANCA negativos. Los análisis de sangre pueden revelar una elevación de la proteína C reactiva, leucocitosis y anemia. Los análisis de orina pueden mostrar proteinuria, hematuria y leucocituria. Las biopsias renales, pulmonares y de la piel pueden servir para confirmar el diagnóstico. ⁽⁶⁾

El grado de disfunción renal igualmente está relacionado con el tiempo que se tarda en hacer el diagnóstico, y es así, que no es rara la presentación inicial cuando ya existe una insuficiencia renal avanzada. ⁽³⁾

El tratamiento se hace en tres fases: inducción de la remisión, mantenimiento de la remisión y tratamiento de la recaída. La terapia de inducción de primera línea consiste en la administración oral o intravenosa de altas dosis de corticosteroides con tratamiento inmunosupresor (por ejemplo: ciclofosfamida o rituximab). El tratamiento de mantenimiento consiste en continuar con la ciclofosfamida o el rituximab, o sustituirlo por azatioprina. Las recaídas son tratadas incrementando o restituyendo inmunosupresores. En caso de fallo renal puede ser necesaria la diálisis o, incluso, el trasplante renal. Con un diagnóstico y tratamiento precoces mejora el pronóstico. La remisión se logra en el 80% de los pacientes. Un tratamiento óptimo reduce las recaídas, que pueden oscilar entre el 20-30% de los pacientes durante los 2 años tras la remisión. La supervivencia de los pacientes a los cinco años es del 75-85%. ⁽¹²⁾

Además la ética médica juega un papel importante dentro de este análisis de caso, ya que esta es una disciplina que se ocupa del estudio de los actos médicos desde el punto de vista moral y que lo califica como buenos o malos, a condición de que ellos sean voluntarios, conscientes.

Rigiéndose en tres principios como lo constituye la autonomía, beneficencia-no maleficencia y la justicia. Para lo cual esto también se respalda con el consentimiento informado que es un soporte escrito y puntual, donde se da una explicación a un paciente atento y mentalmente competente, de la naturaleza de su enfermedad, así como el balance de los efectos de la misma y el riesgo de los procedimientos diagnósticos y terapéuticos recomendados, para a continuación solicitarle su aprobación para ser sometido a dichos procedimientos.⁽¹⁴⁾

En el presente trabajo se hace en énfasis en este documento legal, ya que es considerado de vital importancia para la obtención de la información previa comunicación al paciente. El cual consta dicho documento en el Anexo N°3.

TEMA DE INVESTIGACIÓN:

“INSUFICIENCIA RENAL ASOCIADA A POLIANGEÍTIS MICROSCÓPICA”

2. OBJETIVOS:

2.1 OBJETIVO GENERAL

- 2.1.1 Describir la evolución clínica y el manejo terapéutico del paciente con poliangieítis microscópica durante la estancia hospitalaria.

2.2.OBJETIVOS ESPECÍFICOS

- 2.2.1 Describir el cuadro clínico de la poliangieítis microscópica.
- 2.2.2 Identificar los exámenes complementarios que se realizó a la paciente para llegar a diagnóstico definitivo.
- 2.2.3 Comparar el tratamiento que se dio a la paciente con protocolos establecidos en guías de práctica clínica (KDIGO).

3. RECOPIACIÓN Y DESCRIPCIÓN DE LAS FUENTES DE INFORMACIÓN DISPONIBLES

3.1. CAMPO:

Médico – Hospital Regional Docente Ambato

3.2.- FUENTES DE RECOLECCIÓN:

- Entrevista personal (directa), la misma que fue muy colaboradora al momento del interrogatorio.
- Entrevista con un familiar de la paciente (hija) muy útil en la recopilación completa de los datos y consentimiento para el seguimiento y presentación del presente caso.
- Entrevista con el médico especialista y médicos residentes quienes realizaron el seguimiento y tratamiento de la paciente.
- Historia clínica de la paciente del Hospital Regional Docente Ambato No. 407828 de la cual se obtuvieron la mayor parte de datos del presente caso clínico, desde su atención en la consulta externa, condición clínica de ingreso y evolución subsecuente de la paciente, así como tratamiento administrado, interconsultas realizadas, resultados de exámenes de laboratorio solicitados y seguimiento por consulta externa.
- En cambio para el respectivo análisis del caso clínico se acudió a la revisión de artículos médicos de evidencia científica, Guías de práctica clínica actualizadas, en conjunto con Base de Datos (Revisiones Bibliográficas) de la Universidad Técnica de Ambato a través de la cual se obtuvieron definiciones, protocolos estandarizados, y medidas terapéuticas para la actualización teórica de la patología presentada.

3.3.- DOCUMENTOS A REVISAR:

Hoja 008 de Emergencia, anamnesis, nota de ingreso, reporte de exámenes de laboratorio e imagen. Epicrisis de alta y Contrareferencia al Centro de Salud de Izamba.

3.4.- PERSONAS CLAVE A CONTACTAR:

Expertos en el tema (Médicos tratantes del área de Medicina Interna especialidad Nefrología del Hospital Regional Docente Ambato).

3.5.- INSTRUMENTOS:

Entrevista directa a la paciente (historia clínica), computador, Internet, bolígrafo, papel, dinero.

En cuanto a los factores de riesgo relacionados con la paciente se encuentran:

- Lugar de residencia con difícil acceso a una unidad de Salud
- Falta de controles periódicos de salud, ya sea por la dificultad en el acceso a los establecimientos de salud o por el tiempo prolongado en el que se agenda turnos para una consulta médica en Centros de Salud cercanos a su residencia.
- Falta de interés y preocupación por parte de la paciente para realizarse chequeos médicos rutinarios a tiempo.

4. DESARROLLO

4.1. PRESENTACIÓN DEL CASO

Datos de filiación:

El presente caso clínico trata de paciente femenina de 61 años de edad, nacida y residente en Ambato, divorciada, mestiza, primaria completa, agricultora, católica, diestra, grupo sanguíneo ORh +.

Antecedentes patológicos:

- Antecedentes patológicos personales: Enfermedad renal crónica estadio 5D diagnosticada hace 6 meses en tratamiento sustitutivo de la función renal (Hemodiálisis).
- Antecedentes patológicos familiares: Hijo con Ca. De Tiroides.
- Antecedentes quirúrgicos: no refiere
- Alergias: no refiere

Hábitos:

- Alimenticio: 4 veces /día
- Miccional: Diuresis residual: 1000cc/día.
- Defecatorio: 2 veces/día.
- Alcohol: no refiere.
- Tabaco: no refiere
- Drogas: no refiere
- Sueño: 5-7 h/día

Antecedentes gineco- obstétricos:

- Gestas: 2 Partos: 2 Abortos: 0 Cesáreas: 0 HV: 2 HM: 0
- Talarquía: 13 años; Pubarquia: 12 años; Menarquia: 14 años; Menopausia: 40 años
- Periodos menstruales: ciclos regulares cada 30 días que duraban 4-5 días con flujo en poca cantidad.
- Dismenorrea: no
- Inicio de la vida sexual activa: 18 años
- Número de parejas sexuales: 2
- Enfermedades de transmisión sexual: no refiere
- Planificación Familiar: Ninguna
- Pap test: por 1 ocasión hace 12 años, no refiere reporte
- Colposcopia: No refiere

- Mamografía: No refiere

Condiciones socioeconómicas

Paciente que habita con hijo en casa propia en zona urbana del cantón Ambato, casa de ladrillo con 2 habitaciones, cocina y un baño, cuenta con todos los servicios básicos (luz, agua, alcantarillado), presenta animales intradomiciliarios (1 perro); se dedica a la agricultura. Paciente de escasos recursos económicos, sin un ingreso estable.

Motivo de consulta:

Tos + Hemoptisis

Enfermedad actual:

Paciente refiere teniendo como fecha real 2 años presenta tos irritativa para lo cual recibe tratamiento que no especifica y hace aproximadamente 2 semanas presenta tos productiva de gran intensidad acompañada de hemoptisis en gran cantidad sin causa aparente además el cuadro se acompaña de anorexia, pérdida de peso razón por lo cual acude al servicio de Emergencia de HPDA, donde se le valora y se decide ingreso.

Revisión de aparatos y sistemas:

- Astenia, anorexia y fuerza muscular disminuida desde hace aproximadamente 5 meses.
- Poliartralgias de varios meses de evolución.

Examen Físico:

TA 90/60
FC 106 lpm
FR 25 rpm
Sat O2 90% a 3lt.
Peso: 40kg; P. seco: 40kg.
Talla: 1.45 m
IMC: 19.05 kg/m ²

Paciente consciente, orientada, afebril, hidratada, palidez generalizada.

- **Piel:** palidez generalizada, facies caqueptica.
- **Cabeza:** normocefálico, cabello de implantación normal, color cenizo.
- **Ojos:** pupilas isocóricas, normoreactivas a luz y acomodación, con arco senil.
- **Fosas nasales:** permeables, mucosa nasal ligeramente eritematosa.
- **Oídos:** pabellón auricular de implantación adecuada, CAE permeable.
- **Cuello:** movilidad conservada, no adenopatías, no ingurgitación yugular, tiroides no palpable.
- **Tórax:** asténico, expansibilidad y elasticidad disminuida.
- **Corazón:** ruidos cardiacos rítmicos, normofonéticos, no soplos.
- **Pulmones:** MV disminuido con presencia de estertores bilaterales en campos pulmonares.
- **Abdomen:** suave, depresible no doloroso a la palpación superficial ni profunda, RHA presentes.
- **Región inguino-genital:** genitales de múltipara, no se evidencia sangrado vaginal.
- **Extremidades:**
 - **M.Superiores:** presencia de fistula-arteriovenosa humero cefálica con soplo fácilmente audible y trill fácilmente perceptible.
 - **M. Inferiores:** tono y fuerza muscular conservada, no edemas.
- **Neurológico:** vigil, consciente, orientada en tiempo, lugar y persona, Glasgow 15/15.

Impresión diagnóstica:

- Insuficiencia renal crónica estadio 5D.
- Neumonía.
- Anemia grave.

Exámenes complementarios que se considera solicitar:

- Biometría Hemática
- EMO
- Radiografía de tórax.

Al analizar todo el cuadro clínico de la paciente se decide ingreso por parte del servicio de Emergencia al servicio de Medicina Interna el 27 de marzo del 2016 con una impresión diagnóstica de Neumonía Grave y Enfermedad Renal Crónica estadio 5D, con el objetivo de diagnóstico y tratamiento específico; para lo cual se realiza exámenes complementarios:

- Biometría Hemática
- Química sanguínea.

Tabla 1: Biometría hemática (26/03/2016)

	RESULTADO
Glóbulos blancos	21.59 x 10 ³
Neutrófilos	87%
Linfocitos	9.2%
Monocitos	3.4%
Hemoglobina	4.6 g/dl
Hematocrito	16.4%
MCV	106.3 fL
MCH	29.9 pg
MCHC	28.1 g/dL
Plaquetas	367000/uL

Fuente: Laboratorio HPDA. Elaborado por: Israel Velasco

Tabla 2: Química Sanguínea (26/03/2016)

	RESULTADO
Glucosa	136 mg/dl
Urea	79.6 mg/dl
Creatinina	6.2 mg/dl
Bilirrubina total	2.5 mg/dl
Bilirrubina directa	0.03 mg/dl
Bilirrubina indirecta	1.8 mg/dl

Fuente: Laboratorio HPDA. Elaborado por: Israel Velasco

Con transfusión de un concentrado de glóbulos rojos por anemia severa (Hb: 4.6 g/dl.) y colocación de antibioticoterapia por la presencia de un proceso infeccioso respiratorio evidente.

Indicaciones de Emergencia:

1. Solución salina 0.9% 1000 ml pasar a 80 ml/h.
2. Control de signos vitales.
3. Ampicilina + Sulbactam 3gr IV STAT.

4. Tramadol 100mg IV STAT.
5. Omeprazol 40 mg IV STAT.
6. Nebulización con 1cc de Bromuro de Ipratropio + 2cc de solución salina 0.9% STAT.
7. Transfusión de 1 CGR IV lento en 3 horas + CSV pre y pos transfusión.
8. Ingreso a Medicina Interna.

Paciente que ingresa al servicio de Medicina Interna el 27-03-2016 con una impresión diagnóstica de Neumonía Grave y Enfermedad Renal Crónica estadio 5D. Al momento con persistencia de cuadro respiratorio, en regulares condiciones. E.Fx: presencia de palidez generalizada, Tórax: asténico, expansibilidad y elasticidad disminuida, Pulmones: presencia de estertores bilaterales diseminados.

Se maneja las siguientes impresiones diagnósticas:

- NAC grave.
- Enfermedad Renal Crónica estadio 5D

Indicaciones en piso de Medicina Interna:

1. Dieta para enfermedad renal crónica
2. Control de signos vitales + Sat O₂ c/6h.
3. Oxígeno por cánula nasal a 5 litros.
4. Restricción hídrica a 600 ml/día.
5. DICH + CUIDADOS
6. Ampicilina + Sulbactam 3gr IV c/6h
7. Omeprazol 40 mg IV QD.
8. N-Acetilcisteína 300 mg IV c/8h
9. Ácido Ascórbico 1gr IV QD
10. Hemodiálisis martes, jueves y sábado.
11. BH de control
12. Novedades

Evolución

Día 1 (28-03-2016)

Paciente desde el momento de ingreso por cuadro de tos productiva de 2 semanas de evolución de gran intensidad con hemoptisis en gran cantidad sin causa aparente acompañado de anorexia, pérdida de peso es manejado por Medicina Interna, con apoyo de oxígeno a 5 litros para una saturación de 90% por cuadro respiratorio, facultativo descarta cuadro de neumonía debido al tiempo de evolución de dicha patología más cuadro clínico antes mencionado, proponiendo nueva hipótesis diagnóstica de tuberculosis pulmonar se solicita biometría hemática de control, Rx. de tórax, mas

valoración por nefrología, manteniéndose esquema de antibiótico terapia debido a la presencia de una leucocitosis con desviación a la izquierda presente en la BH de control. Tabla 3 (Ampicilina mas Sulbactam 3gr IV C/12h.

Tabla 3: Biometría hemática (28/03/2016)

	RESULTADO
Glóbulos blancos	23.59 x 10 ³
Neutrófilos	75.9%
Linfocitos	19.3%
Monocitos	4.5%
Hemoglobina	6.4 g/dl
Hematocrito	21.3%
MCV	106.2 fL
MCH	31.8 pg
MCHC	30 g/dL
Plaquetas	353000/uL

Fuente: Laboratorio HPDA. Elaborado por: Israel Velasco

Día 2 (29-03-2016)

Es valorada por el servicio de Nefrología, debido a enfermedad renal crónica actualmente en tratamiento con hemodiálisis donde se evidencia una pobre tolerancia al tratamiento depurador debido a que la paciente presento durante su diálisis hipotensión además de la presencia anemia, con cuadro de desnutrición presente, se recomienda seguir hemodiálisis sin heparina 3 veces a la semana.

Manejada por Medicina Interna con disminución de cuadro de tos con persistencia de hemoptisis y presencia de diaforesis nocturna, en regulares condiciones en espera de resultados de exámenes solicitados. Además complementando a la terapia antibiótica la Clindamicina 600 mg c/6h por proceso infeccioso presente. Tabla: 3.

Día 3-4-5

Al tercer día paciente permanece en iguales condiciones con persistencia de hemoptisis en gran cantidad, se recibe resultados: en donde destaca en Biometría hemática de control ausencia de proceso infeccioso con anemia moderada post hemotransfusión Tabla 5. BAAR de esputo: negativo. Tabla: 4. En el reporte de Rx de tórax: se identifica un infiltrado alveolar bilateral. Tabla: 9 y Anexo 1.

Tabla 4: BAAR de esputo: (29/03/2016)

BAAR DE ESPUTO	Hallazgos: ▪ Negativo 2 muestras.
----------------	--------------------------------------

Fuente: Laboratorio HPDA. Elaborado por: Israel Velasco

Tabla 6: Biometría hemática (30/03/2016)

	RESULTADO
Glóbulos blancos	6.83 x 10 ³
Neutrófilos	72.5%
Linfocitos	25.2%
Monocitos	1.5%
Hemoglobina	9.9 g/dl
Hematocrito	33.8%
MCV	69.2 fL
MCH	20.2 pg
MCHC	29.3 g/dL
Plaquetas	322000/uL

Fuente: Laboratorio HPDA. Elaborado por: Israel Velasco

Tabla 9: Rx de Tórax. (30/03/2016)

Rx de Tórax	<p>Conclusiones:</p> <ul style="list-style-type: none"> ▪ Se identifica un infiltrado alveolar bilateral
-------------	---

Fuente: Imagenología HPDA. Elaborado por: Israel Velasco

Al obtener estos resultados se considera la posibilidad diagnóstica de un cuadro de vasculitis por lo que se solicita nuevos exámenes ANCA-P y ANCA-C, TAC pulmonar, EMO y VIH.

En el cuarto día paciente con mejoría de accesos de tos, ausencia de diaforesis con persistencia de hemoptisis con oxígeno al momento a 2 litros para saturación <90% se recibe resultados donde se observa lo siguiente:

VIH: negativo Tabla: 6, EMO: presencia de proteinuria con hematuria. Tabla: 8, TAC pulmonar se concluye no evidenciar patrones indicativos tuberculosis con la presencia de hemorragia alveolar. Tabla: 10 y Anexo 2. Con estos resultados se descarta la posibilidad de tuberculosis pulmonar, considerando que nos encontramos ante la presencia de una vasculitis en espera de resultado de exámenes de autoinmunidad para confirmación de la misma.

Tabla 6: Marcadores serológicos (30/03/2016)

	RESULTADO
VDRL	No reactivo

VIH	No reactivo
-----	-------------

Fuente: Laboratorio HPDA. Elaborado por: Israel Velasco

Tabla 8: EMO (30/03/2016)

	RESULTADO
Densidad	1005
PH	8
Proteínas	30 mg/dl
Piocytes por campo	0-2
Eritrocitos por campo	28-30
Células altas	1-3
Bacterias	Escasas
Hemoglobina	++
Característica	Amarillo turbio

Fuente: Laboratorio HPDA. Elaborado por: Israel Velasco

Tabla 10: TAC PULMONAR (30/03/2016)

TAC PULMONAR	Conclusiones: <ul style="list-style-type: none"> ▪ No se identifica patrones compatibles con tuberculosis pulmonar con presencia de hemorragia alveolar.
--------------	---

Fuente: Imagenología HPDA. Elaborado por: Israel Velasco

Hasta el 5to día paciente es manejada por medicina interna, al momento con episodios de tos esporádica, persistencia de hemoptisis, hemodinámicamente estable, se obtiene resultado de anticuerpos donde se destaca la presencia de Patrón de fluorescencia perinuclear (ANCA-P) positivo, Tabla: 7. Confirmando que se trata de un cuadro de vasculitis, por lo que se decide nueva valoración por nefrología y pase al mismo.

Tabla 7: Autoinmunidad (30/03/2016)

	RESULTADO	VALOR NORMAL
ANCA – C Patrón de fluorescencia citoplasmático	1.9	NEGATIVO < 10 U/ml POSITIVO > 10 U/ml
ANCA – P Patrón de fluorescencia perinuclear	40	NEGATIVO < 5 U/ml POSITIVO > 5 U/ml

ANA Anticuerpos Antinucleares	0.6	NEGATIVO < 1.0 U/ml LIMITE 1.0-1.2 POSITIVO > 1.2 U/ml
----------------------------------	-----	--

Fuente: Laboratorio de Especialidades Médicas, Dr Ochoa Marcelo. Elaborado por: Israel Velasco

Día 6

Evaluated por Nefrología al 6to de día hospitalización con persistencia de cuadro de hemoptisis acompañado de poliartralgias, alza térmica de predominio vespertino con antecedente de enfermedad renal crónica estadio 5 de causa desconocida recién diagnosticada hace 6 meses actualmente en tratamiento con hemodiálisis, se maneja la hipótesis diagnóstica de un síndrome renopulmonar, el cual es confirmado con el resultado ANCA P (+), lo que hace referencia de que se trate de una poliangeítis microscópica, por lo que se decide iniciar tratamiento inmunosupresor ante la ausencia de foco infeccioso con pulsos de metilprednisolona 1 gr QD por 3 días.

Día 10

Es valorada al 10mo día donde se evidencia mejoría de cuadro de hemoptisis la cual se presenta de forma escasa, con ausencia de apoyo de oxígeno, a la auscultación pulmonar: presencia de murmullo vesicular conservado en ambos campos pulmonares, se decide continuar con prednisona 45 mg VO QD, pero además se considera realizar pulsos de ciclofosfamida debido a que es un medicamento que consta en el tratamiento de inducción de dicha patología, pero no se cuenta con dicho medicamento en la institución.

Día 12

Paciente que evoluciona favorablemente, hemodinámicamente estable, en su 12 vo día de hospitalización en tratamiento con esteroides se complementa tratamiento con ciclofosfamida ya que paciente logra conseguirlo particularmente es administrado a la siguientes dosis: 700 mg + 50 cc SS 0.9% a 25 cc/h por 2h en bomba de infusión por una ocasión con buena evolución a la misma sin ninguna complicación.

Día 13-16

Paciente evoluciona favorablemente desde el 13-16 vo día de hospitalización con buena respuesta al tratamiento inmunosupresor instaurado, con cuadro respiratorio superado, al momento hemodinámicamente estable, razón por lo que se decide considerar alta con las siguientes indicaciones:

- Prednisona 45 mg VOQD.
- Omeprazol 40 mg VOQD.
- Cotrimoxazol 400/80 mg VOQD (profilaxis para *Pneumocystis jiroveci*).
- Ácido Fólico 1mg VOQD.

- Complejo 1 TAB VO QD.
- Continuar con hemodiálisis tri semanal
- EPO 2000 UI post-hemodialisis.
- Control por consulta externa en 21 días el (29/04/16).

Seguimiento

Paciente acude a consulta externa el 29/04/2016 para seguimiento de cuadro de poliangeítis microscópica y enfermedad renal crónica estadio 5D, al momento sin signos ni síntomas de infección con valores de leucocitos dentro de la normalidad por lo que se decide administra segundo pulso de ciclofosfamida para lo cual se decide su ingreso al servicio de medicina interna. Efx: consciente, orientado, afebril, MO: húmedas, CP: normal, Abdomen: suave, depresible, no doloroso; extremidades: simétricas, no edemas.

Se coloca segundo pulso de ciclofosfamida a una dosis de: 480 mg + 200 cc de SS 0.9% en bomba a 100ml/h. paciente evoluciona favorablemente, no presenta ninguna complicación razón por lo cual se considera alta al siguiente día con las siguientes indicaciones:

- Continuar con hemodiálisis tri semanal.
- Prednisona 30 mg VOQD.
- Omeprazol 20 mg VOQD
- Cotrimoxazol 400/80 VOQD (profilaxis para *Pneumocystis jiroveci*).
- EPO 2000 UI post-Hemodiálisis.
- Reingreso en 1 mes.

Paciente valorada en consulta externa el 20/05/2016 para seguimiento de cuadro de poliangeítis microscópica e enfermedad renal crónica estadio 5D en hemodiálisis tri-semanal, al momento asintomática es ingresada de consulta para continuar tratamiento inmunosupresor, en el examen físico dentro de parámetros normales. Acude con exámenes de control donde se evidencia no signos de infección ni inflamación y valor de hemoglobina en 13.2 g/dl, se decide ir disminuyendo agentes estimulantes de eritropoyesis. Además no se solicita EMO de control.

Por lo que se decide administrar tercer pulso de ciclofosfamida.

Biometría hemática (20/05/2016)

	RESULTADO
Glóbulos blancos	9.05 x 10 ³
Neutrófilos	77.3%
Linfocitos	16.0%
Monocitos	4.9%

Hemoglobina	13.2 g/dl
Hematocrito	44.4%
MCV	112.5 Fl
MCH	33.4 pg
MCHC	29.7 g/dL
Plaquetas	258000/uL

Fuente: Laboratorio HPDA. Elaborado por: Israel Velasco

Se coloca tercer pulso de ciclofosfamida a una dosis de: 480 mg + 100 cc de SS 0.9% en bomba a 100ml/h. paciente evoluciona favorablemente, no presenta ninguna complicación razón por lo cual se considera alta al siguiente día con las siguientes indicaciones:

- Continuar con hemodiálisis tri-semanal.
- Prednisona 15 mg VOQD.
- Omeprazol 20 mg VOQD
- Cotrimoxazol 400/80 VOQD
- Ácido fólico 1mg VOQD
- Complejo B 1 TABVOQD.
- EPO 2000 UI semanal.
- Control en consulta externa en 1 mes.

Paciente valorada en consulta externa el 21/06/2016-22/07/2016-24/08/2016 para seguimiento de cuadro de poliangeítis microscópica e enfermedad renal crónica estadio 5D en hemodiálisis tri-semanal, en buen estado general, al momento asintomática con evolución favorable de complicaciones de cuadro de base, no síntomas respiratorios, razón por lo que se ha disminuido dosis de esteroides de forma periódica. Al momento hemodinámicamente compensada.

Nota: Durante todo el seguimiento de dicha paciente no se evidencia nueva valoración de exámenes de autoinmunidad (ANCA), los cuales son esenciales para el seguimiento de la misma.

Se programa nueva valoración en 2 meses con las siguientes indicaciones:

- Continuar con hemodiálisis tri-semanal.
- Prednisona 7,5 mg VOQD.
- Omeprazol 20 mg VOQD
- Cotrimoxazol 400/80 VOQD
- Ácido fólico 1mg VOQD
- Complejo B 1 TABVOQD.
- Control en consulta externa en 2 meses.

4.2.DESCRIPCIÓN DE FACTORES DE RIESGO

En cuanto a los factores de riesgo relacionados con la paciente se encuentran:

- Nivel socioeconómico bajo-medio: ya que no cuenta con una fuente fija de ingresos económicos y la paciente se dedica a la agricultura y quehaceres domésticos. Esto determina que la paciente no tenga interés en controlar su estado de salud, debido a que si necesita realizarse exámenes o alguna medicación, no cuenta con los recursos económicos necesarios.
- Carencia de controles periódicos de salud: el paciente vive en una zona urbana, pero el centro de salud más cercano, en este caso, la unidad de salud de Izamba, realiza agendamiento tardío de las citas, con poca o casi nula atención de emergencia, con pocos instrumentos para el diagnóstico oportuno, sin disponer de laboratorio para exámenes complementarios, es necesario una mayor dotación de instrumentos a las unidades de salud
- Ausencia de reactivos para exámenes complementarios en la unidad de salud: durante la estancia hospitalaria de la paciente, el Hospital General Docente Ambato no dispone de reactivos para pruebas de autoinmunidad, por la cual la paciente y familiar tuvo que realizarse estos exámenes complementarios en unidades particulares de convenio.

4.3.ANÁLISIS DEL CASO CLÍNICO

La poliangeítis microscópica como ya se hablado es una enfermedad poco frecuente y en ocasiones de difícil diagnóstico por parte de personal de salud. Esta patología se encuentra englobada dentro de las vasculitis que son un grupo heterogéneo de enfermedades que se caracterizan por una inflamación y destrucción de la pared de los vasos sanguíneos.

Pueden afectar a uno o varios órganos o sistemas dependiendo del tamaño y de la localización del vaso afectado.⁽¹³⁾

Las vasculitis pueden ser divididas en formas primarias, para lo cual la etiología es desconocida, y formas secundarias que resultan de una u otra forma de condiciones sistémicas tales como una enfermedad autoinmune o una infección conocida.⁽⁴⁾

Históricamente las vasculitis se han clasificado en función de su histopatología. En la conferencia de Chapel Hill se propuso una nomenclatura y una definición para las vasculitis sistémicas (tabla 1).⁽¹¹⁻¹³⁾

Tabla 1. Clasificación de las vasculitis sistémicas. Adaptado de la conferencia consenso de Chapel Hill.

Vasculitis primarias
Vasculitis comprometiendo grandes vasos Arteritis de Takayasu Arteritis de células gigantes Síndrome de Cogan Enfermedad de Behcet
Vasculitis comprometiendo medianos vasos Poliarteritis nodosa Poliarteritis nodosa cutánea Enfermedad de Buerger Enfermedad de Kawasaki Angeitis primaria de sistema nervioso central
Vasculitis comprometiendo pequeños vasos Mediadas por inmunocomplejos <ul style="list-style-type: none"> - Enfermedad de Goodpasture (para reevaluar en la clasificación) - Angeitis cutánea leucocitoclástica - Púrpura de Henoch Schonlein - Vasculitis urticariana hipocomplementémica - Crioglobulinémica esencial - Eritema elevado diutinum Asociados a ANCA <ul style="list-style-type: none"> - Granulomatosis de Wegener (Granulomatosis con poliangieitis) - Poliangieitis microscópica - Síndrome de Churg Strauss - Vasculitis limitada renal
Vasculitis secundarias
Enfermedades del tejido conectivo (artritis reumatoide, lupus, síndrome de Sjogren, miopatías inflamatorias) Enfermedad inflamatoria intestinal Paraneoplásicos Infección Vasculitis inducidas por medicamentos

Las alteraciones sistémicas que se producen en las vasculitis de vasos pequeños son diferentes de las que se observan en las de los vasos de mediano calibre. En las vasculitis de vasos pequeños son típicas la glomerulonefritis y las hemorragias pulmonares, mientras que en las segundas se observan generalmente aneurismas arteriales, hipertensión arterial, mononeuritis múltiples e isquemia intestinal. ⁽¹⁾

Dentro de esta clasificación encontramos a las vasculitis de pequeños vasos donde se destacan: la poliangieitis con granulomatosis o granulomatosis de Wegener (GPA), poliangieitis microscópica (PAM) y la poliangieitis granulomatosa eosinofílica o síndrome de Churg Strauss (EGPA).

La poliangieitis microscópica es una enfermedad idiopática autoinmunitaria caracterizada por una vasculitis sistémica necrosante, no granulomatosa, de pequeños o medianos vasos, asociada a la presencia de anticuerpos citoplasmáticos antineutrófilos (Anti-Neutrophil Cytoplasmic Antibodies, ANCA) ⁽¹⁾ con afectación de forma característica del capilar renal y pulmonar.

Fue descrita por Davson, Ball y Platt en 1948, quienes sugirieron que la glomerulonefritis necrotizante segmentaria observada en la panarteritis nodosa, era debida a una forma microscópica de la enfermedad ⁽¹⁰⁾, en quienes el compromiso renal estaba representado por una glomerulonefritis segmentaria necrosante.

La incidencia anual es de 3.6 casos por millón de habitantes, con una prevalencia de 1-3 casos por 100.000 habitantes. ⁽⁴⁾ Y la edad media de aparición es de 50-60 años, es poco frecuente su apareamiento en la infancia, antes de los 10 años.

Es ligeramente más frecuente en el varón (1,5- 1,8 varón/1 mujer) ⁽⁴⁾, aunque en estudios actuales no han observado diferencia significativa.

La incidencia y la prevalencia de GPA son significativamente mayores en los informes del norte de Europa (Noruega y Alemania), mientras PAM es predominante en los informes del sur de Europa (España), mientras que la incidencia de GPA y PAM eran iguales en un informe de Suecia. ⁽¹¹⁾

Dentro de los datos disponibles en Latinoamérica es más frecuente la PAM en Perú seguida de Chile, no se observa con frecuencia en México, Brasil y Colombia, con poca o escasa información de estudios epidemiológicos en países como Argentina, Uruguay, Venezuela, Ecuador y los países centroamericanos. ⁽⁹⁾

Patogénesis

Las vasculitis asociadas a ANCA (**AAV**) son multifactoriales, con la contribución de factores genéticos, la exposición ambiental, las infecciones, las características de la innata y sistema inmune adaptativo, y la intensidad y duración de la lesión.

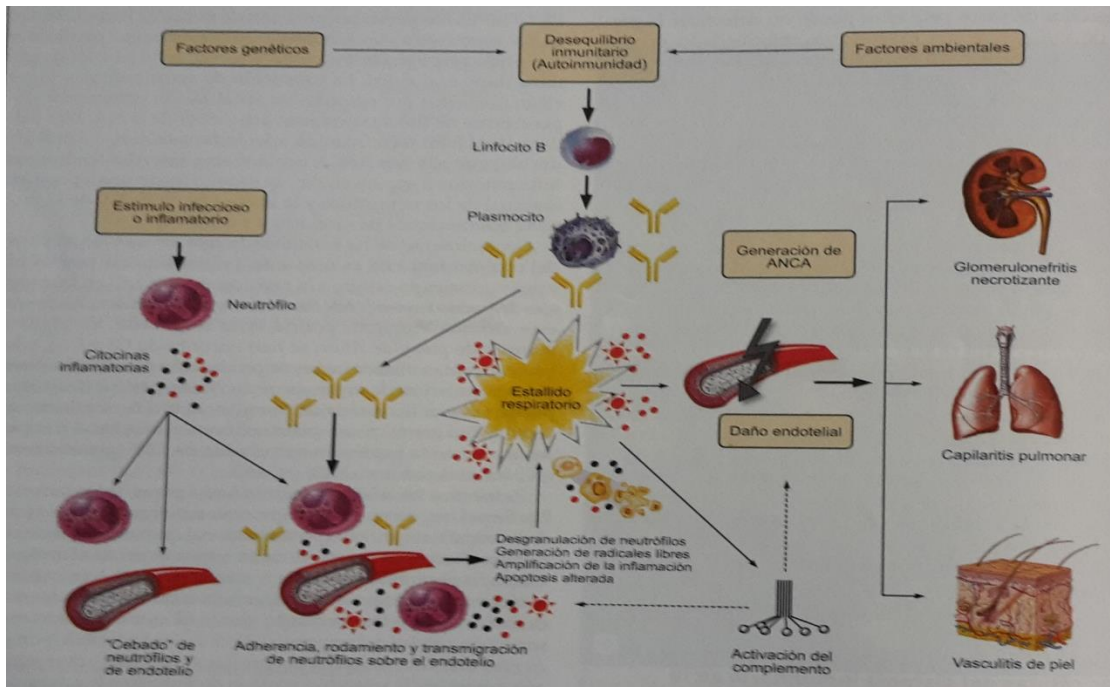
Un evento inicial, para desencadenar todo el proceso que se pone en marcha puede ser una infección, fármaco, trastorno inmunitario, esto favorece a la liberación de citosinas inflamatorias, como TNF- α , lo que favorece que los neutrófilos liberen de sus gránulos los PR3 y MPO y lo expresen en la superficie. A su vez también producen a que el endotelio exprese las selectinas E y P. Los ANCA circulantes presentes interactúan con los PR3 y MPO expresados en los neutrófilos favorece al cambio a la vía de las integrinas la liberación de enzimas como la elastasa, favoreciendo a la formación de radicales libres como el anión superóxido y enzimas destructivas que provocan la apoptosis y la necrosis de los neutrófilos, así como de las células de la pared vascular adyacente y matriz. ⁽¹⁶⁾

La epigenética se define como aquellos mecanismos que causan cambios estables de expresión de genes, sin influir en la secuencia de nucleótidos primaria. Los mecanismos epigenéticos son particularmente importantes para la autoinmunidad, ya que la expresión de los genes pro-inflamatorios (como el TNF- α) está regulada a nivel de la cromatina.

En el 2010 se investigó el papel de la epigenética en AAV, esto se basa en el concepto de que el desarrollo de AAV básicamente necesita dos cosas: que exista una desregulación en la respuesta inmune capaz de producir autoanticuerpos dirigidos a PR3 y MPO y alta expresión de estos ANCA importante autoantígenos en los neutrófilos maduros. Cuando los autoanticuerpos encuentran los autoantígenos presentados de forma aberrante en los neutrófilos que pueden estimular la activación de los neutrófilos que causan la inflamación vascular. Los datos sugirieron que las modificaciones

epigenéticas (principalmente la metilación del ADN y la modificación de histonas) asociados con el silenciamiento de genes son capaces de influir ANCA autoantígeno que codifica genes, potencialmente influir en la expresión de PR3 y MPO en los pacientes de AAV, y sugiere que los eventos epigenéticos pueden ser importantes en el desarrollo de la autoinmunidad. ⁽²⁾

Este estudio y otras investigaciones en enfermedades autoinmunes sugieren epigenética global afecta a estos trastornos y que la persistencia de los cambios epigenómicos podrían conducir a una expresión aberrante de genes, lo que contribuye a la perpetuación de los mecanismos de la enfermedad. ⁽²⁾



Fuente: vasculitis ANCA Positivo ⁽³⁾

La poliangeitis microscópica puede distinguirse de la vasculitis asociada a inmunocomplejos y de la poliarteritis nudosa por los siguientes signos:

- La poliangeitis microscópica afecta sobre todo a los pequeños vasos, a diferencia de la poliarteritis nudosa, que afecta a las arterias musculares medianas.
- La poliangeitis microscópica, a diferencia de la poliarteritis nudosa, puede causar glomerulonefritis y afectar los pulmones, y causar así hemorragia alveolar.
- Los depósitos de inmunocomplejos son escasos o están ausentes (pauciinmunitaria), a diferencia de lo que ocurre en vasculitis asociada a inmunocomplejos. ⁽⁸⁾

Dentro de cuadro clínico más relevante de esta patología destaca un periodo prodrómico que suele iniciar con un síndrome general caracterizado por fiebre, astenia, pérdida de peso (61%), seguidos de mialgias (43%) y artralgias (29%).

Puede haber otros síntomas, que dependen de los órganos y sistemas afectados:

- **Renales:** los riñones se ven afectados en hasta un 90% de los pacientes, la nefropatía oscila desde microhematuria leve hasta glomerulonefritis (GMN) rápidamente progresiva. La GMN crescéntica idiopática pauciinmune.
- **Cutáneos:** Las lesiones cutáneas (44-58%), la púrpura palpable es la manifestación cutánea más frecuente, cerca de un tercio de los pacientes tienen erupción purpúrica en el momento del diagnóstico, Puede haber infarto del lecho ungueal y hemorragias en astilla; rara vez, hay isquemia digital.
- **Respiratorios:** La afectación pulmonar (15-30%), puede haber hemorragia alveolar, seguida de fibrosis pulmonar. Una hemorragia alveolar puede causar disnea y anemia de comienzo rápido, que puede acompañarse o no de hemoptisis. La hemoptisis, consecuencia de la capilaritis hemorrágica pulmonar, aparece entre el 12 a 29%, esta es una emergencia médica que requiere tratamiento inmediato.

La evolución de la hemorragia alveolar difusa es rápidamente progresiva en la mayoría de los pacientes, aunque una minoría pueda tener un comienzo más insidioso.

La hemorragia alveolar es la complicación pulmonar más grave y se caracteriza por disnea, hemoptisis y crepitantes.

- **Digestivos:** Las manifestaciones digestivas (32-58%), los síntomas digestivos incluyen dolor abdominal, náuseas, vómitos, diarrea y heces sanguinolentas.
- **Neurológicos:** La neuropatía periférica (14-35%), la afectación del sistema nervioso produce mononeuritis múltiple que afecta a los nervios periféricos o craneales. Rara vez, puede haber hemorragia cerebral, infarto, convulsiones o cefalea por vasculitis cerebral.
- **Musculo esqueléticas:** La afectación musculo esqueléticas (65-72%), se presentan como: artralgias, mialgias.
- **Cardíacas:** rara vez, afecta al corazón.
- **Oculares:** la afectación ocular produce epiescleritis, vasculitis retinal, uveítis. (8-17)

- No es rara la presentación inicial cuando ya existe una insuficiencia renal avanzada.⁽⁶⁾
- Es muy frecuente la afectación renal en forma de glomerulonefritis necrosante, así como la afectación respiratoria, de presentación ya sea simultánea o aislada.

En el diagnóstico lo que se debe tener en consideración para esta patología es lo siguiente:

- Signos clínicos
- Serológica: Pruebas para ANCA y proteína C reactiva y estudios de laboratorio de rutina
- Histológica: Biopsia.⁽¹⁷⁾

La poliangeítis microscópica puede simular muchas otras enfermedades, pues sus manifestaciones son variadas. Debe sospecharse en pacientes con una combinación inexplicable de signos o síntomas renales, digestivos, hemorragia alveolar, epiescleritis y neuropatía periférica.⁽⁸⁾

Los estudios incluyen hemograma completo, eritrosedimentación, proteína C reactiva, análisis de orina, creatinina en suero y pruebas para ANCA.

La eritrosedimentación, el nivel de proteína C reactiva y el recuento leucocitario y plaquetario están elevados, lo que refleja una inflamación sistémica y medirse la concentración de creatinina en suero periódicamente para controlar la afectación renal.⁽⁶⁾

Es frecuente la anemia de enfermedad crónica, una disminución aguda del hematocrito sugiere hemorragia alveolar o digestiva.

Debe realizarse análisis de orina (en busca de hematuria, proteinuria y cilindros celulares). En pacientes con síntomas respiratorios, se hace radiografía de tórax en busca de infiltrados. Un infiltrado bilateral en placas sugiere hemorragia alveolar, incluso en pacientes sin hemoptisis.⁽⁶⁾

Si el paciente tiene disnea e infiltrado bilateral, debe realizarse una broncoscopia en forma inmediata para buscar hemorragia alveolar. La realización de una fibrobroncoscopia con lavado broncoalveolar es obligada, si la situación clínica del enfermo lo permite, ya que ayuda a establecer el diagnóstico y a descartar otras entidades. La presencia de más de un 20% de hemosiderófagos en el lavado broncoalveolar es diagnóstica de hemorragia alveolar pulmonar incluso en los casos con presentación subclínica⁽¹³⁾.

La presencia de sangre proveniente de ambos pulmones y de todos los bronquios, que aumenta a medida que el broncoscopio penetra en las vías aéreas, indica hemorragia

alveolar activa. Dentro de las 24 a 72 horas del comienzo de la hemorragia, aparecen macrófagos cargados con hemosiderina, que pueden persistir hasta 2 meses.

La tinción con inmunofluorescencia permite detectar ANCA; este estudio se complementa con inmunoanálisis ligado a enzimas (ELISA) en busca de anticuerpos específicos. Por lo menos el 60% de los pacientes tienen ANCA, generalmente ANCA perinucleares (p-ANCA) con anticuerpos contra mieloperoxidasa.

Por ELISA, pueden subespecificarse en PR 3-ANCA, cuando son anticuerpos contra proteinasa 3, que son principalmente los cANCA y son propios de la poliangeítis con granulomatosis (GPA), y MPO-ANCA, que son antimieloperoxidasa, se corresponden con los pANCA, y son más característicos de la poliangeítis microscópica.

Debe hacerse biopsia de los tejidos afectados más accesibles para confirmar la vasculitis. La biopsia renal permite detectar glomerulonefritis necrosante focal segmentaria paucimunitaria con necrosis fibrinoide de la pared de los capilares glomerulares, que lleva a la formación de semilunas celulares.⁽²²⁾

Además la a biopsia renal es una herramienta de gran valor en el diagnóstico, pronóstico y tratamiento de los pacientes con enfermedad renal. La primera comunicación de una biopsia renal percutánea data de 1950, fue realizada por el médico cubano Antonio Pérez Ara y publicada en una revista local.

Por tanto, es indispensable que para hacer una biopsia renal se cumplan las siguientes condiciones: 1) agotar todos los procedimientos no invasivos para el diagnóstico de enfermedades renales cuyos signos y síntomas son compatibles con enfermedades parenquimatosas; 2) considerar que la información suministrada por la biopsia va a proporcionar un diagnóstico de certeza; 3) asegurar que se puede hacer estudio por un patólogo experto, con microscopio óptico, inmunofluorescencia y electrónico; 4) prever que este diagnóstico influirá en el tratamiento y el pronóstico.

Entre las situaciones en las que se reconoce el beneficio absoluto de realizar la biopsia renal se encuentran las nefropatías de origen incierto, la proteinuria y la hematuria de origen glomerular, las anomalías del sedimento urinario, las enfermedades intersticiales y la patología de los pacientes sometidos a trasplante.

Dentro de los requisitos mínimos para hacer una biopsia renal. Es imprescindible que la coagulación sea normal o esté controlada en el momento de la biopsia. Los antiagregantes plaquetarios y los AINE se deben suprimir al menos una semana antes de la biopsia y reiniciarlos una semana después si no han aparecido complicaciones. Si el paciente está anticoagulado con acenocumarol (Sintrom[®]), hay que programar su paso a heparina y hacer controles de hemostasia antes de la punción. Además, la tensión debe ser inferior a 140/90 mmHg y el cultivo de orina negativo. Hay que tener constancia en la ecografía de la presencia y características de los dos riñones.

La biopsia renal percutánea se ha establecido como una técnica segura y eficaz de obtener muestras del parénquima renal. Con la aparición de nuevas tecnologías, el uso de la ultrasonografía (US) en tiempo real para guiar el procedimiento y el empleo de agujas de biopsia automáticas, ha mejorado la tasa de éxito hasta un 95% de los casos.

La biopsia renal percutánea guiada por tomografía computarizada (TC) es una alternativa cuando los riñones no pueden ser bien visualizados como, por ejemplo, en casos de obesidad o de riñones pequeños y ecogénicos.

Las complicaciones, aunque raras, pueden ocurrir y en la mayoría de los casos están relacionadas con hemorragias. Sin embargo, existen contraindicaciones absolutas y relativas a la vía percutánea como son: el riñón único, la hipertensión arterial no controlada, los trastornos de la hemostasia, los aneurismas de la arteria renal, los testigos de Jehová, el fallo de la biopsia percutánea con aguja, la obesidad mórbida y los pacientes no colaboradores.

En el caso de situaciones complejas que requieran la realización de una biopsia renal (p. ej., riñones con quistes múltiples), la vía laparoscópica permite la selección directa del área de tejido que debe someterse a biopsia, así como vigilar la posible lesión de cualquier estructura durante el procedimiento, asegurando la hemostasia.

La biopsia renal por retroperitoneoscopia es actualmente el procedimiento de elección en los pacientes pediátricos.⁽¹⁴⁾

Al ser la histología inespecífica, deben valorarse los datos clínicos, de laboratorio e imagen.

En cuanto al diagnóstico diferencial de esta patología se debe tener en cuenta lo siguiente:

En el síndrome renopulmonar, deben descartarse la poliangeítis con granulomatosis, el síndrome de Goodpasture o el LES. En la poliangeítis con granulomatosis es más característica la clínica de vías respiratorias altas tales como: una rinitis, otitis, úlceras bucales, los nódulos pulmonares y los cANCA/antiproteinasa 3, y en la biopsia pueden verse granulomas; aun así, en ocasiones es difícil el diagnóstico diferencial. En el Goodpasture es rara la afectación no renopulmonar, su dato más característico son los anticuerpos antimembrana basal glomerular, y en la IF renal se observan depósitos inmunes. El LES es característico de mujeres jóvenes, es rara la hemorragia pulmonar y es prácticamente obligatoria la presencia de ANA.

Y la púrpura de Henoch-Schoenlein y la vasculitis crioglobulinémica (que se distinguen de la PAM por los depósitos predominantes de IgA y crioglobulinas, respectivamente).⁽²¹⁾

Poliangeítis microscópica	82% compromiso glomerular Piel, Articulaciones y pulmonar
Poliangeítis granulomatosa	80% compromiso glomerular 90% compromiso pulmonar (Alto o bajo)
Poliangeítis granulomatosa eosinofílica	50% frecuente compromiso glomerular 100% Asma 72% Sistema nervioso periférico

Fuente: vasculitis ANCA Positivo ⁽³⁾

Tabla 1. Ciertas características de orden práctico presentes en las VSP que permiten orientar cuál entidad es la presente

Entidad	Edad	Grupo poblacional	Manifestaciones clínicas más orientadoras	Estudios paraclínicos útiles
Granulomatosis con poliangeítis	Adultos	Ninguno predominante. Raro en orientales	Sinusitis de repetición, estenosis subglótica, afectación de las vías aéreas superiores y ótica. Afección ocular en más del 30%	C-ANCA con especificidad para PR-3
Poliangeítis microscópica	Adultos	Ninguno predominante	Afectación renal, neurológica, cutánea	P-ANCA con especificidad para MPO
Síndrome de Churg-Strauss	Adultos	Ninguno predominante	Asma, afección pulmonar, gastrointestinal, cutánea. Afectación cardíaca (la más mortal)	Eosinofilia periférica. ANCA con patrón perinuclear y especificidad para MPO entre 30-70% de los casos
Púrpura de Schönlein-Henoch	Predomina en población pediátrica (escolares). Segundo pico en adultos mayores de 50 años	Ninguno predominante	Afectación cutánea, articular, gastrointestinal, renal	IgA sérica elevada, biopsias con depósito de IgA en IFI
Enfermedad de Behçet	Predomina en adultos	Pacientes de Oriente Medio. Más grave en hombres	Úlceras recurrentes en las mucosas oral y genital. Enfermedad ocular. Fenómenos trombóticos. Afección neuropática en SNC	Prueba de patergia positiva en 4-50%. Ninguna otra prueba específica
Vasculitis crioglobulinémica	Adultos	Ninguno predominante	Afectación cutánea, renal, neurológica	Crioglobulinas en suero; frecuente asociación con hepatitis C

PR-3: proteinasa 3; MPO: mieloperoxidasa; VSG: velocidad de sedimentación globular; VSP: vasculitis sistémica primaria.

Fuente: Beatriz Zazueta Montiel, Ruta y retos diagnósticos en vasculitis primarias ⁽²¹⁾

Tratamiento

En cuanto al tratamiento, el objetivo final es restablecer la tolerancia inmunológica anormal a autoantígenos asociada a ANCA, este objetivo es realista en la actualidad. Se Necesita entender mejor lo que lleva a los puestos de control defectuoso inmunológico en diferentes etapas de desarrollo linfoide. ⁽⁷⁾

Desde su descripción original de PAM y hasta principios de 1970, el pronóstico de PAM era muy pobre, con una tasa de supervivencia muy baja en pacientes críticamente enfermos.

La Ciclofosfamida combinada y el tratamiento con corticosteroides, junto con la hemodiálisis y la asistencia respiratoria, fue la primera terapia prometedora para esta enfermedad mortal, introducido por primera vez en los Institutos Nacionales de Salud a principios de 1970. A partir de entonces, los regímenes basados en la ciclofosfamida se convirtieron en el estándar de cuidado para la remisión la inducción en el GPA, PAM, y los casos graves de EGPA. Sin embargo, la dosis acumulada máxima de ciclofosfamida se ha asociado con efectos secundarios graves, incluyendo infecciones, toxicidad para la médula ósea, infertilidad y cáncer (especialmente cáncer de vejiga, leucemia mieloide aguda y cáncer de piel no melanoma). Debido a esto, un reciente estudio, sorprendentemente, mostró que la mortalidad temprana en PAM fue más comúnmente asociado con infecciones secundarias debido a la inmunosupresión más que con vasculitis activa. La mortalidad temprana durante el primer año de tratamiento por lo tanto sigue siendo un problema clínico significativo, y por lo tanto se necesitan desesperadamente nuevos tratamientos. ⁽¹⁴⁾

Recientemente, un grupo de expertos en el tratamiento de enfermedades glomerulares y autoinmunitarias renales han publicado, con una metodología de la medicina basada en evidencia (MBE), las guías KDIGO para la glomerulonefritis necrosante focales y segmentarias, pauciinmunitarias.

Dentro del tratamiento inicial se destaca la utilización:

- Ciclofosfamida y corticosteroides (1A).
- Rituximab y corticosteroides pueden utilizarse como una alternativa al tratamiento inicial en pacientes sin enfermedad grave o en quienes la ciclofosfamida está contraindicada (1B).
- Se recomienda añadir plasmaféresis en pacientes que requieran diálisis al momento del diagnóstico o con un incremento rápidamente progresivo de la creatinina sérica (1C).
- También se sugiere la plasmaféresis en casos hemorragia pulmonar difusa (2C).

- Se sugiere interrumpir el tratamiento con ciclofosfamida en los pacientes que después de 3 meses de tratamiento continúan dependientes de diálisis sin tener ninguna manifestación extrarrenal de la enfermedad (2C).⁽²⁰⁾

Table 30 | Recommended treatment regimens for ANCA vasculitis with GN

Agent	Route	Initial dose
Cyclophosphamide ^a	i.v.	0.75 g/m ² q 3–4 weeks. Decrease initial dose to 0.5 g/m ² if age >60 years or GFR <20 ml/min per 1.73 m ² . Adjust subsequent doses to achieve a 2-week nadir leukocyte count >3000/mm ³ .
Cyclophosphamide ^b	p.o.	1.5–2 mg/kg/d, reduce if age >60 years or GFR <20 ml/min per 1.73 m ² . Adjust the daily dose to keep leukocyte count >3000/mm ³ .
Corticosteroids	i.v.	Pulse methylprednisolone: 500 mg i.v. daily × 3 days.
Corticosteroids	p.o.	Prednisone 1 mg/kg/d for 4 weeks, not exceeding 60 mg daily. Taper down over 3–4 months.
Rituximab ^c	i.v.	375 mg/m ² weekly × 4.
Plasmapheresis ^d		60 ml/kg volume replacement. <i>Vasculitis</i> : Seven treatments over 14 days If diffuse pulmonary hemorrhage, daily until the bleeding stops, then every other day, total 7–10 treatments. <i>Vasculitis in association with anti-GBM antibodies</i> : Daily for 14 days or until anti-GBM antibodies are undetectable.

ANCA, antineutrophil cytoplasmic antibody; GBM, glomerular basement membrane; GFR, glomerular filtration rate; GN, glomerulonephritis; i.v., intravenous; p.o., orally.
^aGiven with pulse and oral steroids. An alternative i.v. cyclophosphamide dosing schema is 15 mg/kg given every 2 weeks for three pulses, followed by 15 mg/kg given every 3 weeks for 3 months beyond remission, with reductions for age and estimated GFR.⁷⁰⁵
^bGiven with pulse and oral steroids.
^cGiven with pulse and oral steroids.
^dNot given with pulse methylprednisolone. Replacement fluid is 5% albumin. Add 150–300 ml fresh frozen plasma at the end of each pheresis session if patients have pulmonary hemorrhage, or have had recent surgery, including kidney biopsy.

Fuente: KDIGO Clinical Practice Guideline for Glomerulonephritis, International Society of Nephrology⁽²⁰⁾

El tratamiento de AAV (tanto GPA y PAM) se puede dividir en dos fases: inducción de la remisión y mantenimiento. En la primera fase, ciclofosfamida oral (dosifica 2 mg / kg / día hasta 150 mg / día y se ajusta para la insuficiencia renal) y la por vía intravenosa a una dosis de 0,6-0,7 g/m² de superficie corporal y altas dosis de corticosteroides (pulso IV metilprednisolona seguido de prednisona 1 mg / kg / día) se emplean para rápidamente reducir la inflamación y prevenir el daño a los órganos permanentes. En la fase de mantenimiento de la remisión, el uso de inmunosupresión menos tóxico está dirigido a reducir la incidencia de recaídas. La toxicidad es especialmente grave en los pacientes de edad avanzada y aquellos que presentan afectación renal grave. Los estudios han demostrado que la toxicidad ciclofosfamida puede ser reducida por el cambio de ciclofosfamida oral a la azatioprina una vez que se logra la remisión, por lo general en el plazo de 3-6 meses. El uso de ciclofosfamida IV se asocia con la dosis acumulada más baja y menor toxicidad. Sin embargo, mientras que se observó una tasa de inducción de la remisión similar, la tasa de recaída fue por desgracia mayor en los tratados con ciclofosfamida IV.⁽¹²⁾

El metotrexate también ha sido utilizado en la fase de inducción temprana, pero es menos eficaz que la ciclofosfamida y está reservado para aquellos con enfermedad localizada / o de aquellos sin la participación de los órganos principales.

La plasmaféresis se utiliza con frecuencia en los pacientes de AAV, en particular en los que presentan con afectación renal grave resultante de la función renal se deteriora rápidamente. La razón para el intercambio de plasma es para eliminar rápidamente ANCA y otros mediadores de la inflamación, antes de que el efecto de el o los agentes anti-inflamatorios inmunosupresores entra en juego. PEXIVAS, un ensayo clínico internacional, multicéntrico, está evaluando los beneficios de la plasmaféresis en la recuperación renal y en pacientes con hemorragia pulmonar.

Se considera remisión cuando:

- La función renal mejora y/o se mantiene estable.
- No hay evidencia de manifestaciones extrarrenales.
- Y se presenta mejoría de la proteína C reactiva (PCR).⁽²⁰⁾

Un avance importante en la gestión de la fase de inducción de AAV, como una alternativa a la ciclofosfamida, vino de Rituximab en las vasculitis asociada a ANCA (RAVE) y RITUXVAS (un ensayo, aleatorizado y abierto internacional que compara un régimen basado en el rituximab con una régimen de ciclofosfamida / azatioprina estándar en el tratamiento de los estudios activos, "generalizado" AAV) que emplean un agente de rituximab de células B de ozono. El rituximab (quimérico humano / de ratón anti-CD20 de anticuerpos) en combinación con corticosteroides no era inferior a la ciclofosfamida y corticosteroides para la inducción de la remisión en AAV (GPA y MPA). El estudio RAVE inscribió 197 pacientes con AAV (GPA recién diagnosticada o recidivante o MPA) que se destinan al tratamiento de inducción con rituximab o a la ciclofosfamida oral diaria (2 mg / kg / día) además de los corticosteroides. Después de la remisión, ciclofosfamida fue reemplazado con azatioprina. Rituximab dosis fue 375 mg / m² y se administró una vez por semana durante un período de 4 semanas. El criterio de valoración principal fue la remisión completa de la enfermedad y una disminución completa de prednisona a los 6 meses. Sesenta y cuatro por ciento de los pacientes en el grupo de rituximab frente al 53% en el grupo de ciclofosfamida ($P < 0,0001$ para la no inferioridad) logró una remisión completa y eran esteroides libre a los 6 meses. Además, rituximab apareció más eficaz en la inducción de la remisión en un subgrupo de pacientes con enfermedad recurrente (67% vs 42%, $P = 0,01$). Sin embargo, no está claro si rituximab es tan eficaz en los casos de AAV grave, porque los pacientes con insuficiencia renal severa (creatinina > 4 mg / dl) y afectación respiratoria grave que requiere ventilación mecánica fueron excluidos del estudio. Por lo tanto, los expertos en vasculitis actuales prefieren el uso de ciclofosfamida oral para casos con enfermedad multisistémica severa en la presentación.

En la terapia de mantenimiento la guía KDIGO hace las siguientes recomendaciones:

- Se recomienda la terapia de mantenimiento en pacientes que alcanzan la remisión (1C) y se sugiere al menos 18 meses de tratamiento para los casos de remisión completa (2D).
- Para los pacientes dependientes de diálisis y sin manifestaciones extrarrenales, no se recomienda terapia de mantenimiento (1C).

En cuanto a la elección del fármaco para la terapia de mantenimiento:

- Se recomienda la azatioprina 1-2 mg/kg/día vía oral como terapia de mantenimiento (1B).
- Se sugiere el trimetoprima-sulfametoxazol como tratamiento adyuvante en la terapia de mantenimiento en aquellos pacientes con enfermedad del tracto respiratorio superior (2B).
- Se sugiere el metotrexato, inicialmente en dosis de 0,3 mg/kg/semana, hasta un máximo de 25 mg/semana, para la terapia de mantenimiento en pacientes con intolerancia a la azatioprina y al mofetilmicofenolato, excepto en los casos de pacientes con un filtrado glomerular <60 ml/min/1,73 m² (1C).
- No se recomienda etanercept como terapia coadyuvante (1A).⁽²⁰⁾

En cuanto a la terapia de mantenimiento para el GPA y PAM, los estudios han sugerido que la azatioprina y metotrexato son equivalentes en el mantenimiento de la remisión, con la salvedad de que el metotrexato no puede usarse en pacientes con disfunción renal significativa. Leflunomida (dosis alta de 30 mg / día) se podría considerar como otro agente alternativo al metotrexato, mientras que, sorprendentemente, el micofenolatomofetilo fue menos eficaz en el mantenimiento de la remisión en comparación con azatioprina. La duración óptima de la terapia de mantenimiento para GPA y PAM es desconocida y es actualmente en fase de evaluación clínica.⁽²¹⁾

Dos ensayos controlados aleatorios han demostrado que rituximab no es inferior a la ciclofosfamida para la inducción de la remisión en AAV severa, sin diferencias significativas en la incidencia de eventos adversos en general en el rituximab frente a los pacientes tratados con ciclofosfamida. Los datos de ensayos clínicos en curso determinarán el papel de rituximab en el mantenimiento de la remisión.⁽¹²⁾

Las recomendaciones proporcionadas por la guía KDIGO a tener consideración se destacan:

- Tratamiento de la recaída o brote:
 - La recaída se asocia con un mayor riesgo de progresión a ERCT y con un daño extrarrenal grave o con peligro de vida.
 - La evidencia sobre la respuesta de las recaídas a un nuevo ciclo de inmunosupresión o a un aumento de la dosis es de baja calidad y no se ha definido el régimen de elección para estos casos.
- Tratamiento de la enfermedad resistente o refractaria:

- Para los casos de glomerulonefritis-vasculitis con ANCA, resistentes a la terapia de inducción con ciclofosfamida y corticosteroides, se recomienda la adición de rituximab (1C), y se sugiere inmunoglobulina intravenosa (2C), o plamaféresis (2D) como alternativas de tratamiento.
- Remisión
 - Ausencia de manifestaciones de vasculitis y de glomerulonefritis activa; en este último caso, ausencia de microhematuria, proteinuria y función renal (filtrado glomerular) estables.
- Monitorización
 - Se sugiere no cambiar la dosis de los inmunosupresores, basados únicamente en los títulos circulantes de ANCA (2D).⁽²⁰⁾

En el presente caso para llegar al diagnóstico se tuvo en cuenta varios puntos a considerar los cuales fueron analizados de una forma muy específica como por ejemplo la edad de nuestra paciente es de 61 años, el cual constituye un factor predisponente para esta patología, como ya se revisó en el presente estudio en cuanto al sexo, dos estudios actuales señalan que no existe una predilección por este factor. En este caso, la clínica que la paciente presentaba en el momento del diagnóstico se aproximaba a la descrita en la poliangeítis: el síndrome general caracterizado por astenia, anorexia y pérdida de peso sumado a esto un artropatía de larga evolución, asociado a una enfermedad renal crónica estadio 5D de 6 meses de evolución para lo cual se encuentra al momento en hemodiálisis. Dentro del cuadro característico de esta patología también se constata la presencia de afectación pulmonar en forma de hemorragia alveolar que cursa con tos y hemoptisis, la cual está presente en nuestra paciente. Por la misma razón se presume que nos encontramos frente a un síndrome renopulmonar.

Además, de la clínica se ha hecho mención de unos datos analíticos importantes: como la presencia de los anticuerpos anticitoplasmáticos de neutrófilo (ANCA). Dichos anticuerpos actúan como marcadores, en primer lugar de glomerulonefritis necrosante con semilunas aisladas, y, en segundo de enfermedad renal asociada a vasculitis sistémica, donde se sitúa la poliangeítis, pero también otras patologías, como la poliangeítis granulomatosa y la poliangeítis granulomatosa eosinofílica. Se realizó la determinación de los anticuerpos donde se encontró la presencia de un patrón perinuclear (p ANCA) que por ELISA son compatibles con los antimieloperoxidasa (MPO-ANCA), característicos de la poliangeítis microscópica.

También se encontró en la Rx de Tórax la presencia de un infiltrado alveolar bilateral, razón por lo que se solicita una TAC PULMONAR donde se constata una hemorragia pulmonar bilateral que son datos compatibles con poliangeítis. Además de la presencia en la biometría hemática de una leucocitosis asociado a anemia severa.

Otra entidad a diferenciar de la poliangeítis microscópica es la poliangeítis granulomatosa (GPA), ya que ambas forman parte del síndrome renovascular las cuales cursan fiebre, artralgias, mialgias y afectación cutánea; en ambas existe un compromiso renal caracterizado por una glomerulonefritis necrosante paucimmune, y, en ambas

puede haber una afectación del tracto respiratorio sobre todo superior. Por lo tanto se descartó la GPA por no reunir criterios diagnósticos de úlceras orales, rinorreapurulente o hemática. También se encuentra diferencias en el distinto patrón de ANCA el cual es un patrón citoplasmático, fino y granular (cANCA), los cuales se pueden subespecificarse en PR 3-ANCA, cuando son anticuerpos contra proteinasa 3, que son principalmente los cANCA y son propios de la poliangeítis granulomatosa.

Es descartable la poliangeítis granulomatosa eosinofílica porque se caracteriza por una inflamación granulomatosa rica en eosinófilos que afecta al tracto respiratorio, con vasculitis necrotizante de vasos de tamaño pequeño o mediano y que se asocia a asma y eosinofilia con toma de dos o más órganos extrapulmonares. Esta enfermedad es más rara que la anterior y solo una pequeña parte de los pacientes afectos desarrolla enfermedad renal, predomina en la edad media de la vida y es más común en el varón que en la mujer. La determinación de ANCA puede ser positiva hasta en un 75% de los casos, generalmente, con patrón perinuclear.⁽¹⁴⁾

Por todos los datos anteriormente mencionados se concluye que se trata de un cuadro de una poliangeítis microscópica.

En este contexto, la paciente recibió una terapia de inducción de remisión (primeros tres meses) con base en glucocorticoides y ciclofosfamida (CFM). Alcanzando la remisión de complicaciones de dicha patología sin recuperación de la función renal ya que está presenta compromiso de larga evolución; posteriormente se inició una fase de mantenimiento con glucocorticoides.

En vista de la considerable toxicidad de la CFM, estrategias para limitar su exposición han sido evaluadas recientemente. El reemplazo de CFM por AZT después de exitosa inducción de la remisión ha sido demostrado que no incrementa la tasa de recaídas comparado con la continuación de la CFM (estudio Cicazarem). Dada la alta toxicidad acumulativa de la CFM, el tratamiento debe ser cambiado a agentes menos tóxicos como lo es la AZT principalmente, una vez que la remisión es alcanzada.

También se debe tener en cuenta la utilización del rituximab, que es un medicamento que actualmente está siendo utilizado ya que cuenta con el aval de la FDA, para lo cual hay numerosos estudios los cuales ha sido analizados en el presente artículo donde se señala que el rituximab en combinación con corticosteroides no es inferior a la ciclofosfamida y corticosteroides para la inducción de la remisión. Además debemos tener presente que para la fase de mantenimiento es mandatorio la utilización de la azatioprina o metotrexate antes que utilizar el micofenolato de mofetilo (MMF) ya este presenta en la mayor parte de estudios poca utilidad.

4.4. ANÁLISIS DE LOS FACTORES RELACIONADOS CON LOS SERVICIOS DE SALUD

- Acceso: es un factor de riesgo importante ya que nuestra paciente habita en una zona Urbana, en donde el único Centro de Salud más cercano se encuentra a 20 minutos de caminata desde su vivienda; es por ello que nuestra paciente refiere que al tener la edad de 61 años y tener que caminar por 20 minutos para tener una atención de salud es muy dificultoso, por esta razón no se realiza chequeos periódicos, dejando avanzar su enfermedad.
- Características de la atención: Refiere que la atención en el Centro de Salud del lugar de donde habita es muy deficiente, ya se realiza agendamiento tardío de las citas, con poca o casi nula atención de emergencia, con pocos instrumentos para el diagnóstico oportuno, sin disponer de laboratorio para exámenes complementarios. Además, existe un tiempo muy prolongado desde el momento que se acude a solicitar un turno hasta la fecha de la cita médica, por lo cual existe un retraso significado en el diagnóstico oportuno de patologías poco frecuentes y con compromiso de la vida del paciente.
- El aumento de la demanda de pacientes a Hospitales de segundo nivel saturan los servicios a consulta externa separando citas en fechas no prudentes, con lo cual no se logra dar una oportuna atención para evitar posibles complicaciones de determinadas patologías.

4.5. IDENTIFICACIÓN DE LOS PUNTOS CRÍTICOS

- Falta de controles periódicos de salud, ya sea por la dificultad en el acceso a los establecimientos de salud o la desconfianza de la población en los mismos.
- Tiempo de espera prolongado desde el momento en el que se solicita un turno para valoración del paciente por consulta externa y el momento de acudir a la respectiva cita médica en Centros de Salud cercanos a su residencia
- Falta de interés y preocupación por parte de la paciente para realizarse chequeo médicos periódicos a tiempo.
- Falta de recursos económicos que dificultaron la realización de varios exámenes complementarios como es la TAC y determinación de autoinmunidad (Anticuerpos).

- Déficit de implementos hospitalarios como reactivos de laboratorio ya que de cierta manera retrasa el diagnóstico paraclínico.
- Además falta de medicamentos como lo es el agente alquilante en el segundo nivel de atención.

4.6. CARACTERIZACIÓN DE LAS OPORTUNIDADES DE MEJORA

OPORTUNIDAD DE MEJORA	ACCIONES DE MEJORA	FECHA DE CUMPLIMIENTO	RESPONSABLE	FORMA DE ACOMPAÑAMIENTO
Concientizar al personal de salud sobre la importancia de realizar una historia clínica completa y detallada	Charlas de actualización	Mediano plazo	Docencia intrahospitalaria	Personal de salud
Manejo integral de una adulta mayor con vasculitis (poliangeítis microscópica).	Agilizar los trámites de referencia a segundo y tercer nivel	A corto plazo	MSP	Profesionales de primer nivel de atención de salud
Manejo integral de las vasculitis.	Permitir a los tratantes capacitarse sobre las mejores opciones de diagnóstico, tratamiento y toma de decisiones en pacientes con vasculitis sobre todo poliangeítis microscópica con complicaciones	A corto plazo	MSP	Médicos tratantes, postgradistas o Médicos residente de Medicina Interna.

Diagnóstico y tratamiento oportuno de la poliangéitis microscópica.	Identificación de factores de riesgo, cuadro clínico, diagnóstico, tratamiento mediante conferencia acerca de tema.	Mediano plazo	Personal médico de experiencia: Médicos tratantes.	Evaluación posterior al personal que recibió la capacitación
Fortalecer la guías clínicas con evidencias recientes y realizadas de maneras interdisciplinarias	Realizar juntas medicas de opinión interdisciplinarias para el fortalecimiento de las guías clínicas	Corto y mediano plazo	Director de HPDA, Jefe médico de servicio de Medicina Interna	Guías clínicas acompañados de algoritmos de atención
Garantizar seguimiento	Facilitar turno	A corto plazo	MSP Personal de estadística	Profesionales de segundo o tercer nivel de atención
Alta Médica oportuna	Descentralizar los servicios de Salud	A largo plazo	MSP	Todos los niveles de atención de Salud

5. CONCLUSIONES

- La poliangeítis microscópica cursa con un cuadro clínico caracterizado por un síndrome general con fiebre, astenia, pérdida de peso, seguidos de mialgias y artralgias. Conforme progresa la enfermedad, el 90% de los pacientes muestra afectación renal, la afectación pulmonar es frecuente y se manifiesta con disnea, tos o hemoptisis. La forma más grave es una combinación de enfermedad pulmonar y renal, de los cuales nuestra paciente presentó la mayoría de manifestaciones de esta patología, pero a tiempos diferentes.
- En el caso presentado se realizó todas las técnicas complementarias útiles a excepción de la biopsia tanto renal como pulmonar las cuales en los diversos estudios sugieren que esta es importante para el diagnóstico, pero cuando se cuenta tanto con la clínica y estudios serológicos (inmunológicos) que señalan un cuadro de poliangeítis microscópica son suficientes para poder realizar dicho diagnóstico de la patología.
- En cuanto al tratamiento de la poliangeítis microscópica este cuenta de 2 fases: inducción de la remisión y mantenimiento. En la primera etapa se destaca la utilización de Ciclofosfamida y corticosteroides con una evidencia 1A, según la guía KDIGO la cual fue aplicada en nuestra paciente mostrando una evolución favorable a esta terapia, pero además también se debe tener en consideración la utilización del rituximad ya que es una alternativa efectiva en vez de la ciclofosfamida para disminuir los efectos tóxicos de la misma. Y en la fase de mantenimiento siempre tener presente la utilización de 2 fármacos a la cabeza como lo es la azatioprina como principal fármaco y el metotrexate, ya que los diversos estudios analizados proporcionan una fuerte evidencia para la utilización de estos en esta fase antes que micofenolato de mofetilo el cual se ha visto implicado con un efecto de rebote y no control de la fase.
- Además no se pudo obtener la historia clínica anterior para corroborar datos del inicio de esta patología expuesta en el presente análisis de caso.

6. REFERENCIAS BIBLIOGRÁFICAS

LINKOGRAFÍA

1. Argote A. Poliangeítis microscópica, Revista de la Asociación Colombiana Dermatol, [Online]; 2014, acceso el 15 Julio del 2016. Disponible en: <http://revistasocolderma.org/files/Poliangeitits%20microscopica.pdf>
2. Bonatti F, Reina M, Tauro Mi, Martorana D, La susceptibilidad genética a la asociada a ANCA vasculitis, Frontiers in Immunology, [Online]; 2014, acceso el 22 Julio del 2016. Disponible en: <http://www.ncbi.nlm.nih.gov/pubmed/25452756>
3. Bueno C, Vasculitis ANCA Positivo, Hospital universitario del valle (Chile), [Online]; 2015, acceso el 24 Julio del 2016. Disponible en: <http://pt.slideshare.net/cristhianbuenolara/vasculitis-anca-positivo-2015?nomobile=true>
4. Camargo J, Cantillo J, Poliangeítis Microscópica: Trece años de su reconocimiento y 91 años a la sombra de la Poliarteritis Nodosa, Acta Medica Colombiana, Vol. 33 N° 2 [Online]; Abril-Junio 2008, acceso el 20 Julio del 2016. Disponible en: <http://www.scielo.org.co/pdf/amc/v33n2/v33n2a8.pdf>
5. Cantillo J; Andrade R, El lado renal de la poliangeítis microscópica, Asociación Colombiana de Medicina Interna Colombia, vol. 33, núm. 2, pp. 84-89 [Online]; 2008, acceso el 15 Julio del 2016. Disponible en: <http://www.redalyc.org/pdf/1631/163113350007.pdf>
6. Charles J. Poliangeítis microscópica, portal orphanet, [Online]; junio 2011, acceso el 18 Julio del 2016. Disponible en: http://www.orpha.net/consor/cgi-bin/OC_Exp.php?Lng=ES&Expert=727
7. Gita D, Kallenberg C, Stone J, Salama A, Appel G, Duna G, Brunetta P, Jayne D, La terapia actual de Granulomatosis de Wegener y poliangeitis microscópico: el papel de rituximab, Journal of NephrologySpringer, [Online]; 2015, acceso el 24 Julio del 2016. Disponible en: <https://www.ncbi.nlm.nih.gov/pmc/articles/PMC4322237/#>
8. Gota C, Polianguitis Microscópica, Manual MSD, 2016 Merck Sharp &DohmeCorp, [Online]; 2016, acceso el 24 Julio del 2016. Disponible en: <http://www.msdmanuals.com/es-ec/professional/trastornos-de-los-tejidos-musculo-esquel%C3%A9tico-y-conectivo/vasculitis/polianguitis-microsc%C3%B3pica>

9. Iglesias A, Coral P, Quintana G, Toro C, Álvarez F, Castillo J, Quintana M, Rondón F, Reyes P, Luis Felipe Flórez, Eric Matteson, Juan Angulo, José Félix Restrep, Historia de las vasculitis primarias en Latinoamérica, Revista Colombiana de Reumatología VOL. 14 No. 4, Asociación Colombiana de Reumatología, pp. 261-286 [Online]; Diciembre 2007, acceso el 22 Julio del 2016. Disponible en: <http://www.scielo.org.co/pdf/rcrc/v14n4/v14n4a03.pdf>
10. Justa M.L, Heras M, Loris C, Plaza L, Tomás A, Poliangeítis microscópica: Descripción de un caso, AnEspPediatr, Pags: 165-167, [Online]; 1998, acceso el 18 Julio del 2016. Disponible en: <https://www.aeped.es/sites/default/files/anales/49-2-12.pdf>
11. Katsuyama T, Sada K, Makino H, Concepto y epidemiología de las vasculitis sistémicas, [Online]; 2014, acceso el 20 Julio del 2016. Disponible en: <http://www.ncbi.nlm.nih.gov/pubmed/25339434>.
12. Lenert A, Lenert P, Las opciones terapéuticas actuales y emergentes para la vasculitis asociada a ANCA: papel potencial de belimumab y otros agentes de focalización / ABRIL BAFF, Drug Des Devel, PubMed - indexed for MEDLINE, [Online]; 2015, acceso el 28 Julio del 2016. Disponible en: <http://www.ncbi.nlm.nih.gov/pubmed/25609919>
13. Martín N, Ríos J. Afectación pulmonar de las vasculitis, Pags: 410–418, [Online]; 2012, acceso el 18 Julio del 2016. Disponible en: <http://www.archbronconeumol.org>
14. Nóbregas I, Cruz R, García M, Hernández R, Pedraza N, Poliangeítis microscópica, Hospital Provincial Universitario “Arnaldo Milián Castro”, Reunión Clínico-Patológica. Servicios Médicos, [Online]; 2012, acceso el 30 Julio del 2016. Disponible en: http://www.actamedica.sld.cu/r3_12/pdf/clinico_patologica.pdf
15. Peces R, Sousa E, Peces C, La biopsia renal en situaciones especiales, Revista Nefrología, Sociedad Española de Nefrología, [Online]; 2011, acceso el 12 octubre del 2016. Disponible en: <http://scielo.isciii.es/pdf/nefrologia/v31n6/editorial.pdf>
16. Peiqi H, Falk R, Charles J, Información general sobre la patogénesis de la vasculitis asociada a ANCA, Vasculitis: Review, Kidney Diseases, Pags: 205–215, [Online]; 2015, acceso el 22 Julio del 2016. Disponible en: <http://www.ncbi.nlm.nih.gov/pubmed/27536680>

17. Romero M, Poliangeítis Microscópica, Sociedad Española de Reumatología, [Online]; 2012, acceso el 24 Julio del 2016. Disponible en: <http://www.reumatologomanuelromero.com/index.php/enfermedades-reumaticas/poliangeitis-microscopica>
18. Sotomayor P, Ética Médica, [Online]; 2008, acceso el 7 Octubre del 2016. Disponible en: <http://www.monografias.com/trabajos53/medicos-eticos/medicos-eticos2.shtml>
19. Trénor P. Vasculitis sistémicas asociadas a ANCA: Granulomatosis de Wegener y Poliangeítis Microscópica, Sección de Reumatología, Servicio de Radiodiagnostico, Hospital de la Riera, Valencia, [Online]; 2008, acceso el 18 Julio del 2016. Disponible en: <http://www.svreumatologia.com/wp-content/uploads/2008/04/Cap-14-Vasculitis-sistemicas-asociadas-a-ANCA.pdf>
20. Willis K, Cheung M, Slifer S, KDIGO Clinical Practice Guideline for Glomerulonephritis, International Society of Nephrology, Kidney International Supplements, Pags: 102-108, [Online]; 2012, acceso el 13 octubre del 2016. Disponible en: http://www.kdigo.org/clinical_practice_guidelines/pdf/KDIGO-GN-Guideline.pdf
21. Zazueta B, Ruta y retos diagnósticos en vasculitis primarias, Reumatología Clínica, [Online]; 2011, acceso el 28 Julio del 2016. Disponible en: <http://www.reumatologiaclinica.org/es/ruta-retos-diagnosticos-vasculitis-primarias/articulo/S1699258X11002634/>

CITAS BIBLIOGRÁFICAS UTA

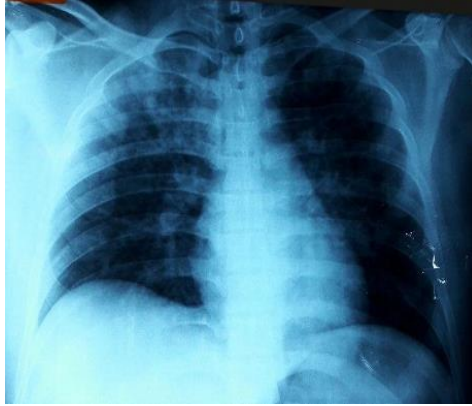
22. **PROQUEST:** Grajales P, Muñoz C, Granulomatosis con poliangeítis en pediatría: a propósito de un caso con síndrome pulmón-riñón, [Online]; Abril-Junio 2013, acceso el 19 Septiembre del 2016. 207-214. Disponible en: http://lp6gx8vf7z.search.serialssolutions.com/?ctx_ver=Z39.88-2004&ctx_enc=info%3Aofi%2Fenc%3AUTF-8&rft_id=info%3Asid%2Fsummon.serialssolutions.com&rft_val_fmt=info%3Aofi%2Ffmt%3Akev%3Amtx%3Ajournal&rft.genre=article&rft.atitle=Granulomatosis+con+poliangitis+en+pediatria%3A+a+proposito+de+un+caso+con+síndrome+pulmon-riñon&rft.jtitle=Iatreia&rft.au=Munoz+Grajales%2C+Carolina&rft.au=Munoz+Martinez%2C+Laura+Carolina&rft.au=Eraso+Garnica%2C+Ruth+Maria&rft.date=2013-04-01&rft.pub=Universidad+de+Antioquia%2C+Facultad+de+Medicina&rft.issn=0121-

0793&rft.volume=26&rft.issue=2&rft.spage=207&rft.externalDBID=n%2Fa&rft.externalDocID=A346140680¶mdict=es-ES

23. **SCOPUS:** Koninck, J, Diot E, Hazouard E, Machet M, Valentin J, Lemarie E, Diot P, Bronchiectasia and microscopic polyangiitis, *Revue de Pneumologie Clinique*, Volume 58, Pages 290-295, [Online]; Noviembre 2002, acceso el 19 Septiembre del 2016. Disponible en: <https://www.scopus.com/record/display.uri?eid=2-s2.0-0036834639&origin=resultslist&sort=plf-f&src=s&st1=polyangiitis&st2=&sid=630B757C0CD2BE7ADDC36453B70A6B30.I0QkgbIjGqqLQ4Nw7dqZ4A%3a10&sot=b&sdt=b&sl=27&s=TITLE-ABS-KEY%28polyangiitis%29&relpos=13&citeCnt=4&searchTerm=>
24. **SCOPUS:** Reynaud Q, Palaghu D, Barral F, Camdessanche J, Cathebras P, An ANCA negativelimitedform of granulomatosiswith polyangiitis (Wegener'sgranulomatosis) affectingthecavernoussinus, *Revue de Medecine Interne*, Volume 34, Pages 237-241, [Online]; Abril 2013, acceso el 19 Septiembre del 2016. Disponible en: <https://www.scopus.com/record/display.uri?eid=2-s2.0-84875806407&origin=resultslist&sort=plf-f&src=s&st1=polyangiitis&st2=&sid=630B757C0CD2BE7ADDC36453B70A6B30.I0QkgbIjGqqLQ4Nw7dqZ4A%3a10&sot=b&sdt=b&sl=27&s=TITLE-ABS-KEY%28polyangiitis%29&relpos=7&citeCnt=1&searchTerm=>
25. **SCOPUS:** Serra A, Martinez-Ocana J, Cardus A, Vasculitis, With predominant renal involvement in patients older > 65 years, *Service of Nephrology, Hosp. Univ. Germans, Barcelona, Spain*, Volume 17, SUPPL. 3, Pages 51-59, [Online]; 1997, acceso el 19 Septiembre del 2016. Disponible en: <https://www.scopus.com/record/display.uri?eid=2-s2.0-0031414041&origin=resultslist&sort=plf-f&src=s&st1=polyangiitis&nlo=&nlr=&nls=&sid=630B757C0CD2BE7ADDC36453B70A6B30.I0QkgbIjGqqLQ4Nw7dqZ4A%3a10&sot=b&sdt=b&sl=27&s=TITLE-ABS-KEY%28polyangiitis%29&relpos=20&citeCnt=3&searchTerm=>
26. **PROQUEST:** Terrier B, Guillevin L, Mouthon L, *Attitudestherapeutiquesaucours des vascularites/Management of systemic vasculitis*, [Online]; Junio 2014, acceso el 19 Septiembre del 2016. Disponible en: <http://search.proquest.com/results?accountid=36765>

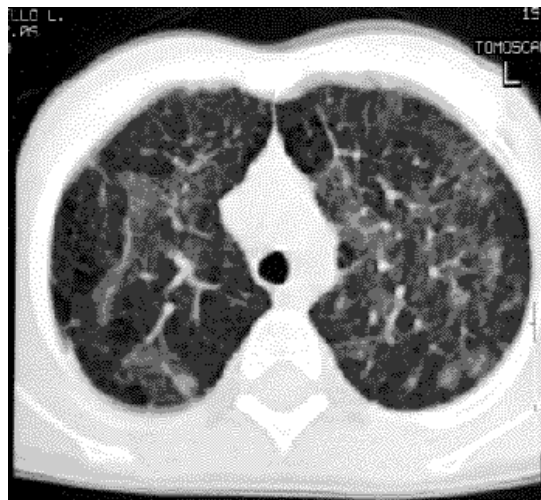
7. ANEXOS:

Anexo N. 1 - Rx de tórax 30/03/2016.



Fuente: Imagenología HPDA. Elaborado por: Israel Velasco

Anexo N. 2 - TAC Pulmonar



Fuente: Velasco I. Hospital Provincial Docente Ambato. Servicio de Imagenología.

2016

Anexo N. 3 - CONSENTIMIENTO INFORMADO

CONSENTIMIENTO INFORMADO

Yo, Chango María autorizo hacer uso de la información contenida en mi historia clínica con el numero: 407828, para el trabajo: Análisis de caso clínico que lo está realizando el estudiante Israel Velasco para la obtención de título de Médico General, una vez que me ha explicado para lo cual está solicitando dicha información, a la vez que he colaborado proporcionando información adicional para dicho fin.

Atentamente:

Chango Usulia Luz Magdalena.

CI: 1801083751