



**UNIVERSIDAD TÉCNICA DE AMBATO**  
**FACULTAD DE CIENCIAS DE LA SALUD**  
**CARRERA DE MEDICINA**

**ANÁLISIS DE CASO CLÍNICO SOBRE:**

**“PLACENTA PREVIA INCRETA COMO CAUSA DE HEMORRAGIA  
OBSTÉTRICA.”**

Requisito previo para optar por el Título Médico

**Autora:** Cupueran Limachi, Carolina Estefanía

**Tutor:** Dr. Especialista Remache Cevallos, Héctor Rodrigo

Ambato – Ecuador

Octubre 2016

## **APROBACIÓN DEL TUTOR**

En mi calidad de Tutor del Análisis de Caso Clínico sobre “**PLACENTA PREVIA INCRETA COMO CAUSA DE HEMORRAGIA OBSTÉTRICA**”, de Cupueran Limachi Carolina Estefania estudiante de la Carrera de Medicina, considero que reúne los requisitos y méritos suficientes para ser sometido a la evaluación del jurado examinador, designado por el Consejo Directivo de la Facultad de Ciencias de la Salud.

Ambato, Septiembre del 2016

EL TUTOR

.....  
Dr. Esp. Remache Cevallos, Héctor Rodrigo

## **AUTORÍA DEL TRABAJO DE GRADO**

Los criterios emitidos en el Análisis de Caso Clínico sobre “PLACENTA PREVIA INCRETA COMO CAUSA DE HEMORRAGIA OBSTÉTRICA” como también los contenidos, ideas, análisis y conclusiones son de exclusiva responsabilidad de mi persona, como autora de este trabajo de grado.

Ambato, Septiembre del 2016

LA AUTORA

.....  
Cupueran Limachi, Carolina Estefanía

## **DERECHOS DE AUTOR**

Autorizo a la Universidad Técnica de Ambato, para que haga de este Análisis de Caso Clínico o parte de él, un documento disponible para su lectura, consulta y procesos de investigación.

Cedo los derechos en línea patrimonial de mi Análisis del Caso Clínico dentro de las regulaciones de la Universidad, siempre y cuando esta reproducción no suponga una ganancia económica y se realice respetando mis derechos de autora.

Ambato, Septiembre del 2016

LA AUTORA

.....  
Cupueran Limachi, Carolina Estefania

## **APROBACIÓN DEL JURADO EXAMINADOR**

Los miembros del Tribunal Examinador aprueban el Análisis del Caso Clínico sobre: “PLACENTA PREVIA INCRETA COMO CAUSA DE HEMORRAGIA OBSTÉTRICA” de Cupueran Limachi Carolina Estefania, estudiante de la Carrera de Medicina.

Ambato, Octubre del 2016

Para constancia firman:

.....

PRESIDENTE/A

.....

1er VOCAL

.....

2do VOCAL

## **DEDICATORIA**

El presente Trabajo de Investigación está dedicado a Dios por guiarme siempre en cada paso que doy, siendo mi luz en la oscuridad, dándome fuerza para seguir adelante y no desmayar ante las adversidades.

A mi madre, por ser el pilar fundamental en mi vida, brindándome su apoyo incondicional, por siempre demostrarme su amor e inculcarme valores para ser una mejor persona, sin importar nuestras diferencias de opiniones.

A mi hermana por apoyarme en cada momento de alegría y tristeza, ha sabido darme su mano para poder salir adelante.

Ellos me han dado todo lo que soy como persona, mis valores, principios, perseverancia y mi coraje para conseguir mis objetivos.

Cupueran Limachi, Carolina Estefania

## **AGRADECIMIENTO**

Le agradezco a Dios por haberme dado la existencia, haberme acompañado y guiado durante mi Carrera, por darme fuerza en momentos de debilidad, por darme una vida llena de experiencias y aprendizajes.

A mi madre Carmen Limachi por ser mi apoyo en todo momento, por haberme dado la oportunidad de tener una excelente educación, por su paciencia y sus consejos , por ser siempre una mujer luchadora y un ejemplo a seguir.

A mi hijo, por siempre confiar y creer en mí, por ser mi fuerza y mi razón para seguir luchando para alcanzar mis objetivos.

A mi Tutor Dr. Héctor Remache, por ser mi guía durante el desarrollo de este proyecto, por compartirme experiencias y vivencias para la culminación de mis estudios.

¡Gracias a ustedes!

Cupueran Limachi, Carolina Estefania

## **ABREVIATURAS UTILIZADAS DENTRO DEL CASO CLÍNICO**

AP: Acretismo placentario

DPPNI: desprendimiento prematuro de placenta normalmente insertada

EMO: elemental y microscópico de orina

FCF: Frecuencia cardiaca fetal

FUM: Fecha de ultima menstruación

HPGDA: Hospital Provincial General Docente Ambato

IDG: impresión diagnóstica

IV: intravenoso

MEF: monitoreo electrónico fetal

MTX: Metotrexato

NPO: nada por vía oral

OCI: Orificio cervical interno

OCE: Orificio cervical externo

PP: Placenta Previa

QD: cada día

RM: resonancia magnética

RCOG: El Royal College of Obstetricians and Gynaecologist

STAT: inmediato

TVS: ecografía transvaginal

UCI: unidad de cuidados intensivos

VO: vía oral



## ÍNDICE

AUTORÍA DEL TRABAJO DE GRADO .....	iii
DERECHOS DE AUTOR.....	iv
APROBACIÓN DEL JURADO EXAMINADOR .....	v
DEDICATORIA .....	vi
AGRADECIMIENTO.....	vii
ABREVIATURAS UTILIZADAS DENTRO DEL CASO CLÍNICO .....	viii
RESUMEN.....	xi
INTRODUCCIÓN .....	1
TEMA: .....	3
OBJETIVOS .....	3
OBJETIVO GENERAL .....	3
OBJETIVOS ESPECÍFICOS .....	3
JUSTIFICACIÓN .....	4
DESCRIPCIÓN DE LAS FUENTES DE INFORMACIÓN: .....	5
DESARROLLO .....	7
DESCRIPCIÓN DEL CASO CLÍNICO .....	7
PRESENTACIÓN DEL CASO CLÍNICO .....	26
DESCRIPCIÓN DE LOS FACTORES DE RIESGO: .....	31
REVISIÓN BIBLIOGRÁFICA .....	32
PLACENTA PREVIA.....	32
DEFINICIÓN .....	32
ANTECEDENTES .....	32
EPIDEMIOLOGÍA.....	33
ETIOLOGÍA: .....	34
FACTORES DE RIESGO .....	34
CLASIFICACIÓN.....	35
FISIOPATOLOGÍA: .....	35
CLÍNICA:.....	36
DIAGNÓSTICO:.....	37
DIAGNÓSTICO DIFERENCIAL.....	40
MANEJO .....	41

ACRETISMO PLACENTARIO .....	44
DEFINICIÓN .....	44
FACTORES DE RIESGO .....	45
CLÍNICA:.....	45
DIAGNÓSTICO:.....	46
ULTRASONOGRAFÍA .....	46
RESONANCIA MAGNÉTICA NUCLEAR: .....	48
MARCADORES BIOQUÍMICOS.....	49
TRATAMIENTO .....	49
TRATAMIENTO CONSERVADOR .....	51
ANÁLISIS DE LOS FACTORES RELACIONADOS CON LOS SERVICIOS DE SALUD TENIENDO EN CUENTA LOS SIGUIENTES ELEMENTOS .....	53
OPORTUNIDAD EN LA SOLICITUD DE LA CONSULTA .....	53
ACCESO A LA ATENCION MÉDICA.....	53
CARACTERÍSTICAS DE LA ATENCIÓN.....	53
OPORTUNIDADES DE REMISIÓN .....	54
TRÁMITES ADMINISTRATIVOS .....	54
IDENTIFICACIÓN DE LOS PUNTOS CRÍTICOS .....	55
CARACTERIZACIÓN DE LAS OPORTUNIDADES DE MEJORA: .....	57
CONCLUSIONES .....	59
RECOMENDACIONES:.....	60
REFERENCIAS BIBLIOGRÁFICAS.....	61
CITAS BIBLIOGRÁFICAS-BASE DE DATOS UTA.....	64
ANEXOS.....	66

**UNIVERSIDAD TÉCNICA DE AMBATO**

**FACULTAD DE CIENCIAS DE LA SALUD**

**CARRERA DE MEDICINA**

**“PLACENTA PREVIA INCRETA COMO CAUSA DE HEMORRAGIA  
OBSTÉTRICA.”**

**Autora:** Cupueran Limachi, Carolina Estefania

**Tutor:** Esp. Remache Cevallos, Héctor Rodrigo

**Fecha:** Septiembre 2016

**RESUMEN**

La placenta previa se define como la inserción total o parcial de la placenta en el segmento inferior del útero. La incidencia se estima que es de 1 en cada 200 embarazos a término y varía en todo el mundo. Parece haber aumentado en relación con el creciente índice de partos por cesárea.

Se clasifica como completa, parcial y marginal, dependiendo de cuánto cubre la placenta el orificio endocervical.

Según el grado de penetración, se reconocen 3 tipos de placentación anormal: acreta, increta, percreta.

Presentamos el caso de una paciente femenina de 33 años de edad que cursa con embarazo de 22 semanas 5 días, con antecedentes ginecoobstétricos de legrado uterino instrumental hace 3 años. Acude al servicio de emergencia por presentar sangrado vaginal en moderada cantidad, rojo rutilante con coágulos, acompañado de dolor abdominal tipo cólico localizado en hipogastrio. Ingresa hemodinámicamente estable. Se realiza un rastreo ecográfico reporta placenta previa oclusiva total.

Permanece hospitalizada por aproximadamente 3 meses en el HPDA, a las 35.3 semanas paciente refiere salida de líquido claro cristalino en poca cantidad, cristalografía positiva. Paciente con actividad uterina esporádica se decide su transferencia por falta de espacio físico a IESS de Ambato con un embarazo de 35.3 semanas por FUM+ ruptura prematura de membranas de 48 horas de evolución+ placenta previa de implantación baja + sufrimiento fetal, se valora y deciden su intervención quirúrgica realizando una cesárea segmentaria + histerectomía abdominal + anexectomía bilateral.

Paciente permanece en recuperación post quirúrgica por embarazo de 35.3 semanas + placenta previa increta, paciente es dada de alta en buenas condiciones generales. Histopatológico confirma placenta increta.

El abordaje prenatal precoz a través de las imágenes diagnósticas no invasivas brinda información de utilidad sobre el compromiso y la extensión en la evaluación de pacientes con factores de riesgo para acretismo placentario. La ultrasonografía es el método de elección, dejando a la resonancia nuclear magnética como imagen confirmatoria y al estudio de histopatología como diagnóstico definitivo y estándar de oro.

El único método seguro y apropiado de parto para placenta previa es el parto por cesárea. Es fundamental en todos los hospitales que atienden pacientes obstétricas

evaluar e implementar estrategias para lograr una reducción significativa en la morbilidad y mortalidad materna. Lo ideal es tener un plan de contingencia sobre la conducta terapéutica a seguir, por lo que cada caso se debe individualizar. Sin embargo, hay condiciones propias de estos embarazos de alto riesgo que obligan a una toma rápida de decisiones, que deben idealmente llevarse a cabo en centros de alta complejidad con profesionales de la salud altamente entrenados para optimizar los resultados finales disminuyendo así los riesgos materno-fetales.

**PALABRAS CLAVES:** PLACENTA\_PREVIA, ACRETISMO\_PLACENTARIO, HISTERECTOMÍA, HEMORRAGIA\_OBSTETRICA

**TECHNICAL UNIVERSITY OF AMBATO**

**FACULTY OF HEALTH SCIENCES**

**CAREER OF MEDICINE**

**“PLACENTA PREVIA INCRETA AS A CAUSE OF OBSTETRIC  
HEMORRHAGE”**

**Author:** Cupueran Limachi, Carolina Estefania.

**Tutor:** Dr. Remache Cevallos, Héctor Rodrigo

**Date:** September 2016.

**SUMMARY**

Placenta previa is defined as the total or partial insertion of the placenta in the lower segment of útero. La incidence is estimated to be 1 in every 200 pregnancies to term and varies throughout the world. It seems to have increased relative to the increasing rate of births cesárea.

It is classified as complete, partial and marginal, depending on how the placenta covers the opening endocervical.

According to the degree of penetration of abnormal placentation three types are recognized: accreta, increta, percreta.

We present the case of female patient of 33 years old that causes pregnancy 22 weeks 5 days with reproductive background of sharp curettage 3 years ago. Go to the emergency room to present in moderate vaginal bleeding, bright red, with clots, accompanied by crampy abdominal pain located in lower abdomen. Enter hemodynamically stable. An ultrasound trace is reported total occlusive placenta previa.

It remains hospitalized for about 3 months in the HPDA, at 35.3 weeks outpatient reports crystal clear liquid in small quantities, positive crystallography. Patient with uterine activity sporadic transfer is decided by lack of physical space to IESS in Ambato with a pregnancy of 35.3 weeks LMP + premature rupture of membranes 48 hours of evolution + previa low set + fetal distress, is valued and decide their intervention performing a caesarean surgical segmental abdominal hysterectomy + bilateral + adnexectomy.

Post-surgical patient remains in recovery of 35.3 weeks + increta placenta previa, pregnancy patient is discharged in good general condition. Histopathological confirms increta placenta.

Early prenatal approach through non-invasive diagnostic imaging provides useful information on the commitment and extension in the evaluation of patients with risk factors for placenta accreta. Ultrasonography is the method of choice, leaving magnetic resonance imaging and the study as a confirmatory histopathology as the gold standard definitive diagnosis and image.

The only safe and proper method of delivery for placenta previa is a cesarean delivery. It is essential in all hospitals that treat obstetric patients evaluate and implement strategies to achieve a significant reduction in maternal morbidity and mortality. The ideal is to have a contingency plan on therapeutic conduct to follow, so that each case must be individualized. However, there are specific conditions of these high-risk pregnancies that require rapid decision-making, which should ideally be carried out in highly complex centers with highly trained professionals' health to optimize final results thus reducing the maternal risks fetal.

**KEYWORDS:** PLACENTA\_PREVIA, PLACENTA\_ACCRETA,  
HYSTERECTOMY, OBSTETRIC\_HEMORRHAGE



## INTRODUCCIÓN

La placenta previa se define como la inserción total o parcial de la placenta en el segmento inferior del útero. Representa el 20% de las hemorragias del tercer trimestre de la gestación y conlleva una elevada morbilidad materno-fetal. Actualmente se considera que son la tercera causa de transfusión durante la gestación, parto y puerperio y la segunda causa de histerectomía obstétrica.<sup>1</sup>

La incidencia se estima que es de 1 en cada 200 embarazos a término y varía en todo el mundo. Parece haber aumentado en relación con el creciente índice de partos por cesárea.<sup>32</sup>

Se clasifica como completa, parcial y marginal, dependiendo de cuánto cubre la placenta el orificio endocervical.<sup>32</sup>

Según el grado de penetración, se reconocen 3 tipos de placentación anormal:

- Acreta: la placenta se encuentra adherida al miometrio sin invadirlo (78% de los casos).
- Increta: la placenta penetra la profundidad del miometrio(17% de los casos).
- Percreta: la placenta atraviesa el miometrio hasta la serosa, pudiendo invadir órganos vecinos (5% de los casos).

Mientras que, dependiendo de su extensión, se clasifica en:

- Focal: cuando involucra sólo pequeñas áreas placentarias.
- Parcial: cuando uno o más cotiledones se ven involucrados.
- Total: cuando la superficie completa de la placenta se encuentra anormalmente adherida.<sup>3</sup>

La fisiopatología de la placenta previa sigue siendo incierta, parece haber una asociación entre daño endometrial y cicatrización del útero y la subsiguiente placenta previa.<sup>32</sup>

Si bien un importante factor de riesgo para el desarrollo de placenta acreta es el antecedente de cesárea se han documentado otra serie de factores de riesgo relacionados con esta alteración entre ellos: mayor gravidez (> 5), niveles de alfa fetoproteína y beta gonadotropina coriónica humana en segundo trimestre, placenta previa anterior, curetajes uterinos previos (> 2), ablación endometrial, edad materna mayor de 35 años, entre otros tabaquismo, uso de cocaína, gestaciones múltiples.<sup>32-4</sup>

En la actualidad, la mayoría de las placentas previas se detectan por ultrasonido prenatal, que se considera diagnóstico. El uso de doppler transvaginal ha demostrado ser particularmente útil en casos de sospecha de enfermedad del segmento uterino inferior. La RMN es más útil en aquellos casos de placenta de localización posterior y cuando el diagnóstico ecográfico no es concluyente<sup>5-32</sup>

El único método seguro y apropiado de parto para placenta previa es el parto por cesárea. En ausencia de ácreta éste se puede lograr por lo general utilizando una incisión uterina baja del segmento. En el caso de placenta ácreta se puede utilizar el método quirúrgico y el método conservador.<sup>32</sup>

**TEMA:**

“PLACENTA PREVIA INCRETA COMO CAUSA DE HEMORRAGIA OBSTÉTRICA”

**OBJETIVOS**

**OBJETIVO GENERAL**

- Establecer los factores de riesgo, causas, complicaciones, métodos diagnósticos y tratamientos en pacientes con placenta previa e incretismo placentario

**OBJETIVOS ESPECÍFICOS**

- Identificar las principales factores de riesgo de hemorragia obstétrica por placenta previa e incretismo placentario
- Determinar las complicaciones materno-fetales.
- Describir los procedimientos diagnósticos Gold estándar en el manejo del paciente con placenta previa e incretismo placentario
- Conocer los métodos de tratamiento electivos por medio de guías y consensos actuales.

## JUSTIFICACIÓN

Es importante el abordaje de este tema debido a que la placenta previa, está asociada con sangrado vaginal en la segunda mitad del embarazo y constituye una causa de morbi-mortalidad materno fetal. Por otra parte, los índices de placenta previa y ácreta están aumentando, probablemente como resultado del aumento de los índices de parto por cesárea, edad materna y aún hoy sigue siendo una entidad clínica causante de hemorragia postparto masiva y de práctica de histerectomía urgente. Es por eso que durante el embarazo se deben identificar los factores de riesgo que nos permitan anticiparnos en el diagnóstico de forma que se pueda llegar al parto en las mejores condiciones. Además ocasiona un impacto bio-psico-social en el ser humano desencadenándose crisis a nivel personal y familiar por el impacto y repercusiones clínicas de la hospitalización por ser un embarazo de alto riesgo; así como también genera importantes costos a nivel hospitalario. Cabe recalcar que el manejo adecuado es muy importante ya que con ello se puede salvar la vida de la madre e incluso tratar de disminuir los riesgos para el neonato. Por las razones expuestas es un caso factible de realizar debido a que se cuenta con información recopilada de la historia clínica y de los médicos tratantes, además de la colaboración de la paciente.

## **DESCRIPCIÓN DE LAS FUENTES DE INFORMACIÓN:**

- **CAMPO:**

- ✓ Médico – Hospital Provincial Docente Ambato, Hospital IESS Ambato

- **FUENTES DE RECOLECCIÓN:**

- ✓ Historia clínica de la paciente Hospital Provincial Docente Ambato.
- ✓ Sistema AS400 del Hospital IESS Ambato para acceder al historial médico de paciente.
- ✓ Revisiones bibliográficas y linkografías, Artículos basados en evidencia.
- ✓ Revistas Médicas, Guías clínicas, de diagnóstico y tratamiento de placenta previa, acretismo placentario, hemorragia obstétrica, ruptura prematura de membranas.

- **DOCUMENTOS A REVISAR:**

- ✓ Historia clínica.
- ✓ Reportes de exámenes complementarios.

- **PERSONAS CLAVE A CONTACTAR:**

- ✓ Conocedores del Tema (Doctores tratantes del área de Ginecología y Obstetricia )
- ✓ Paciente y familiares.

- **INSTRUMENTOS:**

- ✓ Entrevista directa a paciente, Entrevista directa a conocedores del tema, computador, Internet, materiales de oficina.

## **DESARROLLO**

### **DESCRIPCIÓN DEL CASO CLÍNICO**

#### **VALORACIÓN EN EMERGENCIA**

Paciente es referida del hospital Básico de Pillaro al servicio de Emergencia con un diagnóstico de Embarazo de 22.5 semanas por FUM más placenta previa, es valorada por Obstetra de turno, quien solicita exámenes complementarios e ingresa a centro obstétrico con un diagnóstico de embarazo de 22.5 semanas por FUM, descartar placenta previa.

#### **CENTRO OBSTÉTRICO**

#### **DATOS DE FILIACIÓN**

Paciente femenina de 33 años de edad nacida Ambato y residente en Pillaro (Colon y Rodríguez), religión católica, estado civil soltera, instrucción superior, ocupación Maestra, lateralidad diestra. Grupo sanguíneo AB Rh positivo.

- **ANTECEDENTES PATOLÓGICOS PERSONALES:**

- ✓ Varices en miembros inferiores

- ✓ **ANTECEDENTES QUIRÚRGICOS:**

- ✓ Safenectomía hace 2 años

- ✓ Rinoseptoplastia hace 4 años

- **ALERGIAS:** no refiere

- **ANTECEDENTES PATOLÓGICOS FAMILIARES:**

- ✓ Madre con Cáncer de colon.

- **ANTECEDENTES GINECOLÓGICOS**

- ✓ Menarquia: 15 años
- ✓ Ciclos menstruales: irregulares por 4 días, sangrado moderado
- ✓ Telarquía: 13 años
- ✓ Pubarquia: 14 años
- ✓ Inicio de vida sexual activa: 20 años
- ✓ Parejas sexuales: 2
- ✓ Enfermedades de transmisión sexual: no refiere
- ✓ Pap test: hace un 8 meses reporte normal
- ✓ Método de planificación familiar: Mesigyna hasta hace un año.

- **ANTECEDENTES OBSTÉTRICOS:**

- ✓ Gestas: 1    Abortos: 1    Partos: 0    Cesáreas: 0    Hijos vivos: 0
- ✓ Gesta 1: aborto hace 3 años a las 12 semanas de gestación. Se realizó un legrado uterino instrumental.
- ✓ Gesta 2: actual                      Fecha de ultima menstruación: 2 julio del 2015
- ✓ Fecha probable del parto: 9 abril del 2009
- ✓ Edad gestacional: 22.5 semanas por Fecha de ultima menstruación.
- ✓ Controles prenatales: 3
- ✓ Ecos: uno con reporte de placenta previa
- ✓ Vacuna antitetánica: 1 dosis



- **HÁBITOS:**

- ✓ Alimentación: 3 veces al día.

- ✓ Micción: 5 veces al día.

- ✓ Deposición: 2 veces al día.

- ✓ Alcohol: no

- ✓ Tabaco: no

- **MOTIVO DE CONSULTA:** sangrado vaginal

- **ENFERMEDAD ACTUAL:** paciente refiere que hace aproximadamente 24 horas presenta sangrado vaginal en moderada cantidad, rojo rutilante con coágulos, acompañado de dolor abdominal tipo cólico localizado en hipogastrio e irradiado a región lumbar razón por la cual acude a médico particular donde administra medicación que no recuerda, dicha sintomatología no cede después de dos horas presentando abundante sangrado por lo que acude a hospital Básico de Pillaro y es referida al servicio de Emergencia del Hospital Provincial Docente Ambato, donde es valorada estabilizada e ingresada al Servicio de Ginecología.

- **EXAMEN FÍSICO:**

- **Signos vitales:** Tensión arterial 110/70 mm de Hg, frecuencia cardiaca 88 por minuto, frecuencia respiratoria 20 por minuto, temperatura 36.5C, saturación de oxígeno 96%

- Paciente consciente, orientada, afebril, biotipo normosómico.

- Boca: mucosas orales húmedas, piezas dentales completas en regular estado de conservación e higiene.

- Orofaringe no congestiva.

- Tórax: simétrico, expansibilidad conservado.
- Pulmones: murmullo vesicular conservado, no ruidos sobreañadidos.
- Corazón: ruidos cardiacos rítmicos, normofonéticos, no se auscultan soplos.
- Abdomen: suave, depresible, no doloroso a la palpación. Altura uterina acorde a edad gestacional.
- Región inguinogenital: genitales externos de nulípara, presencia de sangrado trasvaginal rojo rutilante en poca cantidad
- Región lumbar: puño percusión negativa
- Extremidades: Simétricas, no edemas.

**IDG:** embarazo de 22.5 semanas por FUM, descartar placenta previa

**Plan:** Rastreo ecográfico

**Rastreo ecográfico:**

- ✓ Feto único pelviano
- ✓ Diámetro biparietal 51cm a 21.4 semanas.
- ✓ Circunferencia cefálica: 14.5cm a 21.5 semanas.
- ✓ Circunferencia abdominal: 17.2 cm a 22.1 semanas.
- ✓ Longitud del fémur: 34cm a 20.5 semanas.
- ✓ Líquido amniótico en cantidad normal
- ✓ Placenta previa oclusiva total, grado cero, Frecuencia cardiaca fetal 147 latidos por minuto, movimientos activos presentes.
- ✓ Peso 434gr

**IDG:**

- Embarazo 21.3 semanas.

- Placenta previa oclusiva total

Se realiza **examen especular**: cérvix posterior OCE entre abierto, se evidencia salida de coagulo negrozco por canal vaginal, posteriormente se realiza limpieza del mismo y no se observa sangrado activo.

**IDG:** embarazo de 22.5 semanas por FUM+ placenta previa

**Indicaciones:**

- NPO
- Control de signos vitales , actividad uterina cada hora
- Control de sangrado estricto
- Restricción de tactos
- Reposo absoluto
- Progesterona 200mg VO c/8 h
- Hidratación

**EXÁMENES COMPLEMENTARIOS**

**BIOMETRÍA HEMÁTICA (9/12/2015)**

- Leucocitos 10.22
- Linfocitos 19.9%
- Neutrófilos 71%
- Hematocrito 33.9
- Hemoglobina 11.1
- Plaquetas 263.000
- Eritrocitos 3.64
- VCM 93.2

- HCM 30.5
- TP 9
- TTP 32
- Grupo sanguíneo AB positivo

#### **QUÍMICA SANGUÍNEA: (9/12/2015)**

- Urea 10.6 mg/dl
- Glucosa 86.3 mg/dl
- Creatinina 0.67 mg/dl
- Ácido úrico 3.3 mg/dl

#### **UROANÁLISIS: (9/12/2015)**

- Densidad 1025
- Ph 6
- Proteínas 30mg
- Cetonas +
- Píocitos por campo 4-6
- Eritrocitos por campo 1-3
- Celulas altas 25-30
- Bacterias +
- Color Amarillo turbio

### **SEROLOGÍA: (09/12/2015)**

- VDRL No reactivo
- HIV No reactivo

**ANALISIS:** Se reciben exámenes complementarios que se encuentran dentro de parámetros normales. Paciente asintomática, hemodinámicamente estable, sin actividad uterina, sangrado en escasa cantidad.

✓ Plan: hospitalización

### **VALORACIÓN EN HOSPITALIZACIÓN**

Paciente permanece hospitalizada desde el 9 de diciembre del 2015 al 3 de marzo del 2016 con evolución favorable a tratamiento recibido e interconsultas realizadas con vigilancia estricta y monitorización continua materno-fetal, con ecografías que corroboran el diagnóstico de placenta previa oclusiva total.

#### **Fecha: 11/12/2015 (Ver Anexo 1)**

- Se realiza eco obstétrico que reporta placenta previa centro total lateral izquierda con embarazo de 20 semanas 4 días. FPP: 25 de abril del 2016

#### **Fecha: 18/12/2015**

### **INFORMACIÓN AL PACIENTE**

1. Alto riesgo obstétrico: cesárea, histerectomía.
2. Recién nacido con alto riesgo de prematuro.
3. En caso de hemorragia referencia a hospital de tercer nivel por alto riesgo obstétrico y neonatal

#### **Fecha: 21/12/2015**

- Control ecográfico reporta placenta oclusiva total, recomienda seguimiento.  
(Ver Anexo 2)

**Fecha: 7/01/2016**

Paciente de 33 años con IDG: embarazo de 26.5 semanas+ placenta previa oclusiva total.

Paciente hemodinámicamente estable, al momento no presenta sangrado genital. Se inicia esquema de maduración pulmonar.

**Fecha: 11/01/2016**

Eco de control reporta: embarazo de 26.2 semanas por Ultra Sonido. Producto en el límite normal inferior. **(Ver Anexo 4)**

**Fecha: 12/01/2016 Hora: 8:00**

Se realiza eco obstétrico en el que se realiza la siguiente aclaración y corrección. **(Ver Anexo 5)**

**Impresión radiológica:** embarazo de segundo trimestre con producto único vivo

Placenta corpore total que ocluye en su totalidad al OCI en relación con PLACENTA PREVIA OCLUSIVA TOTAL

**Plan:** monitoreo electrónico fetal QD.

**MEF:** CATEGORIA I

- Aceleraciones presentes, desaceleraciones ausentes, frecuencia cardiaca fetal 148 lpm, actividad uterina negativa, movimientos fetales presentes.

**14/01/2016 VALORACIÓN POR HEMATOLOGÍA**

Paciente que cursa embarazo de 27.5 semanas+ placenta previa oclusiva total. Interconsulta para incremento de concentración de hemoglobina, ultimo control de biometría hemática, Hemoglobina 9.3 mg/dl HCT 30.1 %. Paciente con ligera palidez, buen estado general, con tipificación ABRh positivo.

Favor comunicar procedimiento a realizar y tiempo de terminación de su embarazo para que servicio de medicina transfusional se aprovisione de Concentrados de glóbulos rojos (CGR) AB por ser muy escaso.

Por el momento no amerita transfusión de CGR.

**IDG:**

- ✓ Embarazo de 27.5 semanas+ placenta previa oclusiva total
- ✓ Anemia dilusional

**23/01/2016**

Paciente de 33 años con embarazo de 29.2 semanas + placenta previa oclusiva total+ anemia moderada.

Asintomática. Al examen físico abdomen útero gestante, feto único vivo, longitudinal, actividad uterina negativa, MF positivos, FCF 145 latidos por minuto. RIG no se evidencia salida de líquido ni sangre transvaginal. Extremidades no edemas.

**Indicaciones**

- Hierro sacarosa 200mg IV diluido lento en solución salina al 0.9 % 250 cc STAT.

**VALORACIÓN POR PSICOLOGÍA**

Paciente refiere abandono de la pareja desde el inicio del embarazo, se muestra colaboradora, triste, inquieta, preocupada por su embarazo, con tendencia a labilidad emocional, angustia por permanecer largo tiempo hospitalizada. Paciente presenta trastorno de adaptación con alteración en su estado emocional, aparentemente por el abandono de la pareja.

**IDG:** trastorno de adaptación

**Plan:**

- Psicoterapia de apoyo

- Seguimiento

## **26/01/2016 VALORACIÓN POR DERMATOLOGÍA**

Se interconsulta por lesiones en glúteo izquierdo, dichas lesiones aparecen por lo menos 2 veces al año, las cuales fueron diagnosticadas como herpes simple.

Al examen dermatológico se observa en cuadrante superior externo de glúteo izquierdo lesiones eritematosas en placa de +/- 2.5 cm con bordes definidos, con ligero prurito.

### **IDG:**

- Herpes simple

### **Indicaciones:**

- Medidas generales
- Aciclovir crema aplicar 5 veces al día en lesión de glúteo izquierdo
- Compresas con solución salina TID por 10 minutos solo si aparecieran vesículas

## **16/02/2016**

Se realiza eco obstétrico (**Ver Anexo 6**)

Reporta embarazo de 32 semanas 1 día por ultrasonido.

- Estudio morfológico sin alteraciones.
- Placenta previa corpórea total.

## **VALORACIÓN EN CENTRO OBSTÉTRICO**

Paciente refiere que desde hace 13 horas presenta salida de líquido tras vaginal de moderada cantidad. Al examen especular se observa salida de líquido claro en moderada cantidad.



### **Rastreo ecográfico**

- Feto único cefálico longitudinal derecho
- DBP 88 para 35.6 semanas
- CC: 30.2 para 33.4 semanas
- CA: 30.3 para 34.2 semanas
- Líquido amniótico: ILA 12
- Eco transvaginal: placenta de inserción baja

**Plan:** Cristalografía

### **Indicaciones:**

- Monitoreo fetal electrónico
- Biometría hemática, química sanguínea, PCR

Se recibe exámenes que reportan:

- Cristalografía positiva
- Biometría hemática: leucocitos 6.94, neutrófilos 70.7%, Hemoglobina 11.4, Hematocrito 36.3%, Plaquetas 290.000.

**IDG:** embarazo de 34.6 semanas+ placenta de implantación baja+ RPM

### **Indicaciones:**

- Control de signos vitales, actividad uterina, frecuencia cardiaca fetal.
- Curva térmica
- Exámenes de control
- Monitoreo electrónico fetal BID
- Hidratación

- Antibióticoterapia
- Restricción de tactos
- Interconsulta a Neonatología
- Dexametasona 6mg IM c/6h por 4 dosis

**Monitoreo electrónico fetal:**

- Frecuencia cardiaca fetal: 148 lpm, movimientos fetales: presentes, actividad uterina: 2/10/30

**Rastreo ecográfico:**

- Feto único vivo, peso 1900 gr, Líquido amniótico normal, placenta previa oclusiva.
- DBP 8.12 para 32 semanas, HC 29.29 para 32semanas, AC 28.28 para 32 semanas, FL6.02 para 31 semanas.
- RCIU simétrico.
- Embarazo 32 semanas

**Nota:** Se recibe llamada de la red pública de salud e indican que paciente va a ser recibida en IESS Ambato

**Fecha: 3/3/2016 HOSPITAL IESS AMBATO**

Paciente femenina de 34 años transferida por falta de espacio físico + RPM de 38 horas de evolución.

Paciente refiere que se encontraba hospitalizada por aproximadamente 3 meses en HPGDA y que hace 38 horas presenta hidrorrea sin causa aparente.

- Al examen físico TA: 116/80 FC: 87lpm FR: 17rpm T: 36.5 C

- Paciente consciente, orientada, afebril. Mucosas orales húmedas. Corazón: ruidos cardiacos rítmicos. Pulmones: murmullo vesicular conservado.
- Abdomen: gestante, feto único vivo, movimientos fetales presentes, altura uterina acorde con edad gestacional, cefálico, dorso derecho, FCF 145 latidos por minuto
- RIG: se evidencia salida franca de líquido amniótico.

**IDG:** embarazo de 35.2 semanas, placenta de implantación baja, RPM de 38 horas+ APP

**Fecha: 4 de marzo del 2016**

Paciente al momento refiere presentar leve sangrado vaginal de características achocolatadas. Al examen físico: Tensión arterial 115/60, frecuencia cardiaca 77 latidos por minuto, frecuencia respiratoria 17 rpm, saturación de oxígeno: 94%.

Paciente consciente, orientado, afebril, hidratada, mucosas orales húmedas, orofaringe no congestiva, tórax expansibilidad conservada. Pulmones murmullo vesicular conservado. Corazón ruidos cardiacos rítmicos no soplos. Abdomen útero gestante, feto único vivo, cefálico, longitudinal izquierdo, altura uterina acorde a edad gestacional. FCF 145 lpm, movimientos fetales presentes, actividad uterina negativa. Región inguinogenital se evidencia pañal manchado de restos hemáticos achocolatados. Tacto vaginal cérvix salida macroscópica de tinte meconial. Extremidades simétricas no edemas.

**Análisis:** paciente femenina de 34 años que se encuentra cursando su segunda gesta con un diagnóstico de embarazo de 35.3 semanas por FUM+ placenta de implantación baja+ RPM de 48 horas de evolución. En espera de resolución quirúrgica.

**Diagnóstico:** embarazo de 35.3 semanas+ placenta de implantación baja, RPM de 48 horas de evolución+ sufrimiento fetal

**Indicaciones:**

- NPO

- Control de signos vitales cada 6 horas
- Frecuencia cardiaca fetal, actividad uterina, movimientos fetales cada 3 horas
- Curva térmica
- Monitoreo electrónico fetal STAT
- Hidratación
- Betametasona 12 mg IM dosis de rescate
- Preparar campo operatorio
- Preparar 2 paquetes de glóbulos rojos

## **CIRUGÍA**

### **Protocolo operatorio:**

- **Dg. Pre quirúrgico:** embarazo de 35.3 semanas por fecha de última menstruación + placenta de inserción baja+ hidrorrea de 48 horas de evolución+ sufrimiento fetal.
- **Dg. Post quirúrgico:** embarazo de 35.3 semanas por fecha de última menstruación+ placenta previa increta+ hidrorrea de 48 horas de evolución+ sufrimiento fetal.
- **Procedimiento:** cesárea segmentaria+ histerectomía abdominal+ anexectomía bilateral.
- Anestesia: raquídea
- Diéresis: Pfannestiel

### **HALLAZGOS:**

- Útero gestante
- Líquido amniótico meconial

- RN vivo, femenino, Apgar 8-9, peso de 1805 gramos, talla 45 cm, Pc 31cm (ingreso a Neonatología)
- Placenta fúndica oclusiva total con infiltración en segmento anterior uterino a vejiga y sigma.
- Difícil visualización de planos anatómicos
- Anexos insitu de características normales
- Sangrado 1000cc

Orina: clara

- Complicaciones: Sangrado 1000cc por lo que se transfunden 2 paquetes globulares

#### **PROCEDIMIENTO:**

1. Asepsia y antisepsia
2. Diéresis descrita
3. Divulsión de pared por planos hasta cavidad
4. Histerotomía segmentaria
5. Amniotomía
6. Extracción de RN de características descritas
7. Doble pinzamiento y sección del cordón umbilical
8. Histerorrafia en un solo plano, no extracción de placenta
9. Pinzamiento sección y ligadura de ligamentos redondos bilaterales.
10. Pinzamiento sección y ligadura de ligamentos infundíbulo pélvicos bilaterales
11. Divulsión sección y ligadura de ligamento ancho
12. Control de hemostasia

13. Divulsión de cara anterior de vejiga
14. Identificación, sección y ligadura de ligamentos uterosacros
15. Histerectomía+ anexectomia propiamente dicha
16. Anclaje de muñón vaginal
17. Periodización
18. Síntesis por planos hasta piel

**Indicaciones:**

- Control de signos vitales
- Control del sangrado genital+ altura del fondo uterino
- Pasar 2 paquetes globulares STAT
- Hidratación
- Analgesia
- Antibióticoterapia
- Antiemético
- Antagonistas H2
- Ácido tranexámico 1 ampolla IV cada 8 horas
- Hemoglobina y hematocrito después de 6 horas pos transfusión
- Valoración por terapia intensiva

**Nota:** Paciente intervenida de urgencia por Sufrimiento fetal agudo con placenta increta, fue manejada con líquidos en amplia cantidad hasta que llego la sangre. Al momento presencia de edema 2/4, diuresis entre 0.75 a 1cc/kg/hora. Favor evaluación y manejo en su unidad.

## **VALORACIÓN POR TERAPIA INTENSIVA**

**Diagnostico post quirúrgico:** embarazo de 35.3 semanas por fecha de última menstruación+ placenta previa increta+ hidrorrea de 48 horas de evolución+ sufrimiento fetal.

**Procedimiento:** cesárea segmentaria+ histerectomía abdominal+ anexectomía y como complicación sangrado de 1000cc, por lo que se transfunde 2 concentrados de glóbulos rojos.

Paciente es valorada consciente, orientada Glasgow 15/15, conjuntivas pálidas, recibiendo oxígeno por cánula nasal a 2 litros por minuto con lo que mantiene oximetrías de pulsos sobre 90%. Pulmones ventilados. Hemodinámicamente estable con tensión arterial de 123/75mmHg. Abdomen suave, depresible, ruidos hidroaéreos escasos. Presencia de apósito seco en herida quirúrgica. Región inguinogenital presencia de sonda vesical con diuresis clara en volumen adecuado. Paraclínicos: PCR 6, procalcitonina 0.06, recuento leucocitario: 10.300, hemoglobina 11.3, plaquetas 284.000, neutrófilos 40.1%, TP 8.5, creatinina 0.6.

### **Indicaciones**

- Ingreso a ginecología
- Control de signos vitales cada 6 horas
- Control de sangrados
- Continuar indicaciones de piso
- Electrolitos, Biometría, TP, TTP, glucosa, urea, creatinina, PCR

## **HOSPITALIZACIÓN**

Paciente que curso puerperio mediato por embarazo de 35.3 semanas por FUM + placenta de inserción baja+ hidrorrea de 48 horas de evolución+ sufrimiento fetal, se realiza cesárea segmentaria+ histerectomía abdominal+ anexectomía bilateral., permanece hospitalizada por 7 días con evolución favorable.

### **UROTAC de 8 de marzo del 2016**

Se observan riñones de forma y tamaño normales, sin calcificaciones densas en senos renales, no hay signos de ectasia pielocalicial ni imágenes de cálculos densos en los trayectos ureterales ni a nivel de la vejiga. Vejiga distendida de pared delgada. Segmentos visibles del hígado sin alteraciones en su densidad. Vesícula biliar normal. Páncreas y bazo sin alteraciones en retroperitoneo no se observan adenopatías.

### **Ecografía abdominal 08/3/2016**

Hígado de textura homogénea, contornos regulares y dimensiones conservadas, venas porta y supra hepáticas de calibre y trayecto normal. No existe dilatación de vías biliares intra hepáticas, el colédoco mide 3mm. Páncreas de forma, tamaño y ecogenicidad normal. Vesícula biliar alitiasica de pared delgada. Riñón derecho mide de largo 10.3 cm por 4.1 cm y un grosor de la corteza de 15mm, de características normales. Bazo de características normales. Vejiga vacía. Fondo de saco de Douglas libre. En pared de hipogastrio en sitio quirúrgico no se observan colecciones.

IDG: abdomen superior sin datos patológicos.

**Análisis:** Paciente de 34 años de edad, al momento en puerperio quirúrgico mediato por embarazo de 35,3 semanas por FUM+ histerectomía+ placenta previa increta, intervención realizada el 4 de marzo. Se realiza UROTAC simple y contrastada en la cual no se observa patología, Eco abdominal sin evidencia de colecciones. Al momento en buenas condiciones generales

### **Fecha: 11/03/2016**

Paciente de 34 años de edad, al momento en puerperio quirúrgico mediato por embarazo de 35,3 semanas por FUM+ histerectomía+ placenta previa increta. Permanece hospitalizada 8 días. Al momento asintomática, hemodinámicamente estable con evolución favorable

**Plan:** Alta



Indicaciones:

- Antibioticoterapia completar 10 días
- Analgesia
- Sales de hierro 1 tableta VO QD por 30 días
- Control por consulta externa de ginecología en 8 días.
- Retiro de puntos

**ESTUDIO HISTOPATOLÓGICO:** (Ver Anexo 7)

## **PRESENTACIÓN DEL CASO CLÍNICO**

Paciente femenino de 33 años de edad nacida Ambato y residente en Pillaro , católica, estado civil soltera, instrucción superior, ocupación Maestra, lateralidad diestra, tipo de sangre AB Rh positivo. Con antecedentes ginecoobstétricos de aborto hace 3 años por lo que se le realiza un legrado uterino instrumental. Con antecedentes quirúrgicos de Safenectomía hace 2 años y Rinoseptoplastia hace 4 años. Con antecedentes familiares de madre con Cáncer de colon.

Acudió al servicio de emergencia por presentar sangrado vaginal en moderada cantidad, rojo rutilante con coágulos, acompañado de dolor abdominal tipo cólico localizado en hipogastrio e irradiado a región lumbar. Al examen físico ingresa con signos vitales de TA: 110/70 mm de Hg, FC: 88 por minuto, FR: 20 por minuto, saturación de oxígeno: de 96%, Temperatura: 35.5 grados centígrados axilar. Paciente consciente, orientado, afebril, hidratado. Abdomen: útero gestante, altura de fondo uterino acorde a edad gestacional. FCF: 153. Actividad uterina negativa. Al examen especular: cérvix posterior OCE entre abierto, se evidencia salida de coagulo negruzco por canal vaginal, posteriormente se realiza limpieza del mismo y no se observa sangrado activo. Se realiza un rastreo ecográfico con feto único pelviano, placenta previa oclusiva total, movimientos activos presentes, peso 434 gramos. Se diagnostica un embarazo 22.5 semanas por FUM+ placenta previa. Se solicita biometría hemática, química sanguínea, uroanálisis, VIH y VDRL dentro de parámetros normales. Paciente se encuentra hemodinámicamente estable con sangrado escaso por lo que se decide su hospitalización para su observación y monitorización.

Paciente permanece hospitalizada desde el 9 de diciembre del 2015 al 3 de marzo del 2016 en HPGDA con evolución favorable a tratamiento recibido e interconsultas realizadas con vigilancia estricta y monitorización continua materno-fetal, con ecografías que corroboran el diagnóstico de placenta previa oclusiva total, a las 34.6 semanas de gestación presenta ruptura prematura de membranas, se realiza eco que

reporta placenta previa de inserción baja; por lo que es referida al hospital del Seguro Social de Ambato para resolución quirúrgica.

Paciente ingresa a Hospital IESS Ambato con diagnóstico de embarazo de 35.2 semanas, placenta de implantación baja, RPM de 38 horas+ APP. Paciente refiere presentar leve sangrado vaginal de características achocolatadas. Hemodinámicamente estable, movimientos fetales presentes, actividad uterina negativa. Se evidencia pañal manchado de restos hemáticos achocolatados. Tacto vaginal cérvix salida macroscópica de tinte meconial. Diagnóstico de embarazo de 35.3 semanas por FUM+ placenta de implantación baja+ RPM de 48 horas de evolución. Se realiza cirugía

- **Dg. Pre quirúrgico:** embarazo de 35.3 semanas por FUM + placenta de inserción baja+ hidrorrea de 48 horas de evolución+ sufrimiento fetal.
- **Procedimiento:** cesárea segmentaria+ histerectomía abdominal+ anexectomía bilateral.
- **Dg. Post quirúrgico:** embarazo de 35.3 semanas por fecha de última menstruación+ placenta previa increta+ hidrorrea de 48 horas de evolución+ sufrimiento fetal.

#### **HALLAZGOS:**

- Útero gestante
- Líquido amniótico meconial
- RN vivo, femenino, Apgar 8-9, peso de 1805 gramos, talla 45 cm, Pc 31cm (ingreso a Neonatología)
- Placenta fúndica oclusiva total con infiltración en segmento anterior uterino a vejiga y sigma.
- Difícil visualización de planos anatómicos
- Anexos insitu de características normales
- Sangrado 1000cc
- Orina: clara

- Complicaciones: Sangrado 1000cc por lo que se transfunden 2 paquetes globulares

Paciente en recuperación post quirúrgica, valorada por UCI hemodinámicamente estable con Tensión arterial de 123/75mmHg. Abdomen suave, depresible, ruidos hidroaéreos escasos. Presencia de apósito seco en herida quirúrgica. Región inguinogenital presencia de sonda vesical con diuresis clara en volumen adecuado. Paraclínicos: en parámetros normales. Se Indica ingreso a ginecología.

Paciente al momento en puerperio quirúrgico mediato por embarazo de 35,3 semanas por FUM+ histerectomía+ anexectomía bilateral+ placenta previa increta, intervención realizada el 4 de marzo, permanece hospitalizada por 8 días, en UROTAC simple y contrastada no se observa patología, Eco abdominal sin evidencia de colecciones. En buenas condiciones, es dada de alta con antibióticoterapia, analgesia, suplementos de hierro, retiro de puntos.

### **Análisis:**

Las medidas que se tomaron para el control y seguimiento del embarazo fueron adecuadas. Las pacientes con placenta previa sintomática deben ser hospitalizadas y una vez haya cedido la hemorragia, si el estado materno-fetal es adecuado, se puede plantear el manejo ambulatorio tras 48-72 horas de ausencia de hemorragia.<sup>1</sup>Por ello es importante que la paciente este adecuadamente informada de todos estos aspectos, y que comprenda y acepte los beneficios y riesgos del alta hospitalaria. Sin embargo nuestra paciente permaneció hospitalizada por aproximadamente 3 meses con diagnóstico de placenta previa oclusiva total, permaneció sin evidencia de nuevo sangrado genital. En cuanto al método empleado para el diagnóstico fue la ecografía abdominal, se realizó un seguimiento ecográfico para valorar la migración placentaria sin embargo un eco reporte que se encontraba en el límite inferior normal, sea hizo la debida aclaración y se concluyó que se trataba de una placenta oclusiva total, no se observaron signos de acretismo placentario. Hay que recordar

que este método diagnóstico es operador dependiente. A la semana 35.2 de gestación presento ruptura prematura pretérmino de membranas por lo que se descartó una placenta oclusiva total, se realizó una valoración con rastreo ecográfico transvaginal que reporto un placenta de inserción baja. El diagnóstico de acretismo placentario se lo realizo intraparto, pese a presentar la gestante factores de riesgo para desarrollarlo (legrado y placenta previa).

La ecografía transvaginal es el estándar de oro para el diagnóstico de placenta previa y se ha demostrado su inocuidad y es más preciso que la ecografía transabdominal.

El Colegio Americano de Ginecología y Obstetricia recomienda que si existe sospecha de acretismo placentario se tomen medidas para optimizar el nacimiento y el tratamiento, para así disminuir el riesgo de morbilidad y mortalidad materna.<sup>8</sup> Además estas pacientes deben ser atendidas en una institución que cuente con la infraestructura necesaria para su atención. Se deberá contar con valoración preoperatoria por Anestesiología y notificación a Banco de Sangre, así como a otros servicios quirúrgicos tales como Ginecología Oncológica, Urología, Cirugía General y/o Cirugía Vascular.<sup>8</sup>

En nuestro caso el tratamiento quirúrgico fue la primera opción terapéutica debido a que la paciente presentaba diferentes factores como:

- Ruptura prematura pretérmino de membranas de 48 horas con riesgo de corioamnionitis
- Amenaza de parto pretérmino
- Sufrimiento fetal
- Placenta previa de inserción baja con un alto riesgo de hemorragia.

En el post quirúrgico se diagnostica placenta previa increta por los hallazgos encontrados. La complicación que se presentó durante el procedimiento fue un

sangrado de 1000 ml por lo que fue manejada con líquidos en amplia cantidad hasta que llegó la sangre. Además la condición que presentaba la paciente representaba un peligro latente para la vida tanto de la madre como del feto, lo que demandaba una intervención de urgencia, con poco tiempo de planeación. Debido a que la paciente tenía un tipo de sangre AB Rh Positivo no se pudo conseguir inmediatamente los paquetes globulares. Luego del procedimiento los signos vitales de la paciente se mantuvieron dentro de parámetros normales. Se realizó la valoración por UCI. El neonato fue ingresado a neonatología por prematuridad, bajo peso al nacer. La paciente con evolución post operatoria favorable, se realizó un eco y uro tac con reporte normal, es dada de alta a los 8 días. El diagnóstico histopatológico reportó placenta increta confirmando el diagnóstico.

Según la literatura se considera hemorragia postparto (HPP) cuando se produce una pérdida de sangre mayor a 500 ml en un parto por vía vaginal y mayor a 1.000 ml en partos por cesárea. Dado que es difícil la medición exacta del volumen de sangre perdida en dichos procedimientos y a que en general se tiende a subestimar<sup>4</sup>, se define de mejor manera como aquella hemorragia de una cuantía tal, que produce compromiso hemodinámico de la paciente.<sup>20</sup>

Ante la presencia de sangrado, es fundamental incluir los cuatro componentes básicos recomendados por el RCOG (Royal Collage de Ginecología y Obstetricia), los cuales se deben aplicar simultáneamente. Ellos son: comunicación, resucitación, monitorización e investigación.<sup>20</sup>

## **DESCRIPCIÓN DE LOS FACTORES DE RIESGO:**

Los factores de riesgo son circunstancias o situaciones que condicionan la probabilidad de presentar una patología. La identificación de los mismos es imprescindible para la prevención primaria de salud.

La placenta puede tener diferentes tipos de anomalías o producir alteraciones que complican el embarazo, el parto y el puerperio. Pueden existir alteraciones en:

- El sitio de implantación.
- El grado de penetración.
- La forma de la placenta.
- Puede ocurrir un desprendimiento prematuro de la placenta o por el contrario dificultades para su expulsión o alumbramiento.
- Dentro del factor de riesgo para desarrollar esta patología y en el caso de esta paciente es el antecedente de legrado uterino y la placenta previa.

## **FACTORES DE RIESGO OBSTÉTRICO**

- Hemorragia obstétrica masiva, puede tener consecuencia alteraciones de la coagulación por pérdida, y por coagulación intravascular diseminada.
- Histerectomía obstétrica de urgencia y emergencia.
- Lesiones urológicas y/o intestinales.

## **FACTORES DE RIESGO AMBIENTALES**

- Paciente activa económicamente, la misma que es restringida por su hospitalización.

## **REVISIÓN BIBLIOGRÁFICA**

### **PLACENTA PREVIA**

La placenta desempeña diversas funciones como es el intercambio de gases y metabolitos, el desarrollo de esta se inicia con la implantación, cuando el blastocisto entra en contacto con el endometrio, siendo la parte externa del blastocisto llamada trofoblasto la que da lugar al sincitiotrofoblasto que es el que se inserta en las células endometriales y al final de la tercera semana forma ya una placenta rudimentaria. Al final de un embarazo a término una placenta mide de 15 a 20cm de diámetro y tiene un grosor de 3cm, con un peso aproximado de 500grs.<sup>28</sup>

### **DEFINICIÓN**

La placenta previa se define como una placenta que recubre el orificio endocervical. La incidencia se estima que es de 1 en cada 200 embarazos a término y varía en todo el mundo.<sup>32</sup>

PP es la segunda causa más común de sangrado genital en el segundo trimestre inmediatamente después del desprendimiento de la placenta normalmente insertada.<sup>15</sup> Supone el 20% de las hemorragias del tercer trimestre.<sup>12</sup>

### **ANTECEDENTES**

La primera descripción de la placenta previa fue la de Guillermeau en 1685, el cual aconsejó a los cirujanos que en los partos, definieran qué se presentaba primero, si el feto o la placenta; en 1730 Giffart describió que la hemorragia en el parto se debía a la separación entre el orificio cervical interno y la placenta inserta en él, sin embargo fueron Levret (1750) en Francia, y Smellie (1751) en Londres, quienes establecieron



el concepto de placenta previa. Desde entonces, su manejo clínico es controvertido. La primera cesárea abdominal por placenta previa se realizó en 1892, extendiéndose rápidamente su uso; el tratamiento conservador hasta la viabilidad fetal fue introducido por Johnson en 1945, y el uso de los ultrasonidos para el diagnóstico de la localización de la placenta en 1966, por Gottesfeld.<sup>29</sup>

## **EPIDEMIOLOGÍA**

Su incidencia es del 0,4% a nivel mundial y supone el 20% de las metrorragias del 3<sup>er</sup> trimestre <sup>6</sup>. Se estima que es 1 de cada 200 embarazos a término el que se ve afectado con placenta previa, existiendo una variabilidad en todo el mundo, dicha frecuencia es en las multíparas mayor que en las nulíparas, y en las mujeres de más de 35 años mayor que en las de menor de 25 años.; además parece haber aumentado en relación con el creciente índice de partos por cesárea. En efecto, existe una relación de dosis respuesta entre el número de cesáreas anteriores y las placentas previas subsiguientes; observándose así que de acuerdo a la cantidad de cesáreas el riesgo aumenta en 0.65, 1.5, 2.3, y 10% en caso de 1, 2, 3, 4 cesáreas previas, respectivamente. Al igual que con el parto por cesárea, el riesgo de placenta previa aumenta con el número creciente de pérdidas de embarazos anteriores, así aunque la fisiopatología de la placenta previa sigue siendo incierta, parece haber una asociación entre daño endometrial y cicatrización del útero y la subsiguiente placenta previa. <sup>29-</sup>

32-31

Es importante recordar que la placenta previa puede asociarse hasta en un 60% de los casos con Placenta Ácreta, siendo esta última la que ha incrementado su incidencia notablemente en los últimos años, razón por la cual se debe tomar en cuenta la clasificación histológica y anatómica basada en la profundidad de penetración de las vellosidades trofoblásticas al miometrio. <sup>30-31</sup>

## **ETIOLOGÍA:**

La presencia de alteraciones endometriales y/o miometriales podría condicionar que la zona de implantación placentaria no sea en el fondo uterino, sino más bien cercana al orificio cervical interno.<sup>22</sup>

El trastorno puede deberse a razones multifactoriales siendo la principal la cesárea anterior, sin embargo hasta la actualidad no se ha encontrado aún una causa específica para la placenta previa, pero hasta el momento la principal hipótesis está relacionada con una vascularización anormal del endometrio, la capa interna del útero, por razón de una cicatrización o atrofia causada por traumatismos previos, cirugía o cuadros infecciosos.<sup>29</sup>

## **FACTORES DE RIESGO**

Los factores de riesgo asociados con placenta previa son la edad materna avanzada, multiparidad, cesárea previa o cicatrices uterinas previas, abortos, tabaquismo materno, tratamientos de infertilidad y placenta previa anterior; la multiparidad y el número de cesáreas previas crean un efecto de sinergia que incrementa el riesgo de presentar placenta previa, de aquí que la incidencia en aumento de las cesáreas en conjunto con el aumento de la edad materna incrementan el número de casos de placenta previa y sus respectivas complicaciones; por consiguiente al reducir la tasa de cesáreas también se reducirá la prevalencia de placenta previa.<sup>9-28-31</sup>

Según un metanálisis de Ananth y cols, el riesgo de padecer placenta previa también se ve incrementado sustancialmente a medida que aumentan el número de cesáreas; las cicatrices en el segmento uterino inferior impedirán el crecimiento de éste a lo largo del embarazo y dificultarán la llamada “migración placentaria” que tiene lugar durante el 2do y 3er trimestre de la gestación.<sup>1</sup>

Con respecto a la raza, se explica en la literatura que las mujeres de raza negra y asiáticas tienen mayor incidencia de placenta previa en comparación con las mujeres de raza blanca.<sup>1</sup>

## **CLASIFICACIÓN**

La placenta previa se puede clasificar durante el embarazo en:

- Placenta de inserción baja: el borde placentario se encuentra a menos de 2cm del orificio cervical interno (OCI).
- Placenta marginal: la placenta llega justo al borde del OCI, pero no lo sobrepasa.
- Placenta oclusiva parcial: el OCI está cubierto de manera parcial por la placenta.
- Placenta oclusiva total: la placenta cubre completamente el OCI.<sup>1</sup>

Cuando el embarazo se encuentra a término la clasificación puede ser simplificada en<sup>1</sup>:

- Oclusiva: No permite el parto vaginal; incluye la placenta oclusiva total y placenta oclusiva parcial.
- No Oclusiva: Puede permitir el intento de parto vaginal; incluye la placenta marginal y la placenta de inserción baja.

## **FISIOPATOLOGÍA:**

La presentación de placenta previa se encuentra asociada con cicatrices uterinas previas y alteraciones endometriales producidas por instrumentación uterina como en el curetaje, la placenta previa anterior y las cesáreas previas. A pesar de esto, por razones aún no conocidas la presencia de cicatrices o alteraciones en el segmento uterino bajo predisponen a la implantación placentaria en esa área. Generalmente los embarazos que presentan placenta previa suelen acompañarse de sangrado durante el

2do trimestre de gestación, cuya etiología se debe a la dinámica del desarrollo del segmento uterino bajo, o de la misma manera ser provocado por la actividad uterina.

28

La migración placentaria "aparente", debido al desarrollo del segmento uterino inferior, se produce durante el segundo y tercer trimestre, pero es menos probable que ocurra si la placenta es posterior o si se ha producido una cesárea previa.<sup>13</sup>

Se piensa que la placenta pasa por un proceso denominado trofotropismo, creciendo hacia el área del útero con el mejor suministro sanguíneo (generalmente el fondo). A su vez, la porción de la placenta más cercana al cuello uterino experimenta una remisión y se atrofia. El resultado es que sólo una pequeña proporción de previas observadas al principio del embarazo se mantienen hasta el término. Mientras más temprano en la gestación se detecta una placenta previa, mayor será la probabilidad de que se "resuelva" hacia el final del tercer trimestre.<sup>32</sup>

### **CLÍNICA:**

La manifestación clínica más frecuente de la PP es la metrorragia aislada de sangre roja rutilante abundante de origen materno, se caracteriza por ser indolora que aparece en forma brusca e inesperada, la mayoría de las veces en reposo e incluso durante el sueño. Inicialmente suele ser de leve intensidad e incluso puede cesar espontáneamente.<sup>9-12-14</sup>

El 35% de las pacientes con placenta previa presentan el primer episodio de hemorragia genital antes de la semana 30, 33% entre las semanas 30 y 35, y 32% después de la semana 36.<sup>14</sup>

La sospecha clínica debe elevarse en todas las mujeres con sangrado vaginal después de 20 semanas de gestación.<sup>13</sup>

## DIAGNÓSTICO:

La ecografía transvaginal es el estándar de oro para el diagnóstico de placenta previa y se ha demostrado su inocuidad y es más preciso que la ecografía transabdominal. La ecografía transvaginal puede ser particularmente útil en la detección de placenta previa posterior y previa en las mujeres obesas. Algunos autores han promovido la ecografía transabdominal para la localización rutinaria de la placenta, reservando la ecografía transvaginal para los casos en los que la placenta aparece cerca del cuello del útero o en imágenes transabdominales subóptimas.<sup>11-33</sup>

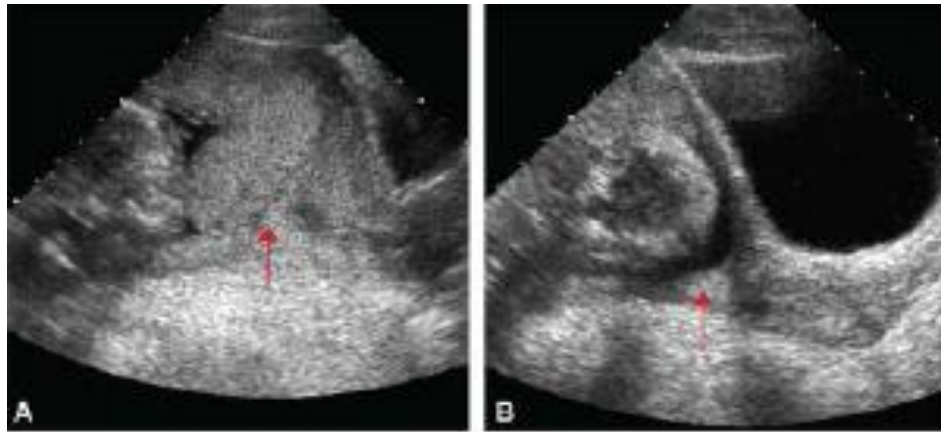
En el segundo trimestre la ecografía transvaginal (TVS) reclasifica el 26-60% de los casos en los que la exploración abdominal diagnostica una placenta baja, lo que significa que menos mujeres necesitarán seguimiento. En el tercer trimestre, TVS cambió el diagnóstico de exploración transabdominal de placenta previa en el 12,5% de 32 mujeres. Leerentveld et al. demostraron altos niveles de precisión de TVS en la predicción de placenta previa en 100 mujeres con sospecha de tener una placenta baja en el segundo y tercer trimestre del embarazo (sensibilidad 87,5%, especificidad del 98,8%, valor predictivo positivo 93,3%, valor predictivo negativo del 97,6% y falso tasa negativa de 2.33%). **Evidencia nivel 2+**<sup>13</sup>

Numerosos ensayos observacionales prospectivos han utilizado TVS para diagnosticar la placenta previa y ninguno ha experimentado ningún tipo de complicaciones hemorrágicas, lo que confirma la seguridad de esta técnica. Todavía hay sólo un ensayo controlado aleatorio pequeño (n = 38) comparando exploración transabdominal y TVS para la placenta previa, que apoya este perfil de seguridad, especialmente para las placentas situados posteriormente. **Evidencia nivel 1**<sup>13</sup>

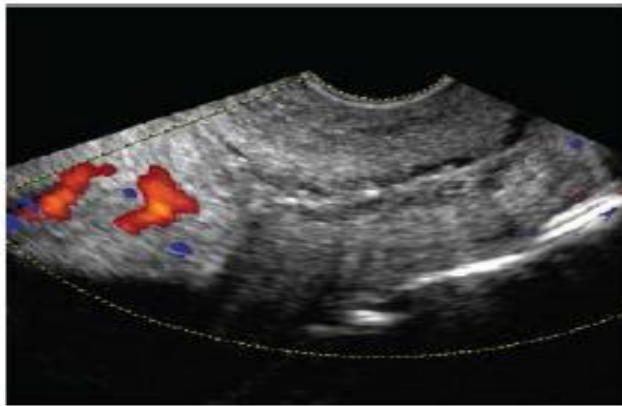
La superioridad de la ecografía transvaginal sobre la transabdominal puede atribuirse a varios factores:<sup>2</sup>

1. El abordaje transabdominal requiere la vejiga llena, esto provoca una aproximación de las paredes anteriores y posterior del segmento uterino inferior, con el resultado de que una placenta normalmente inserta puede aparentar ser una placenta previa.

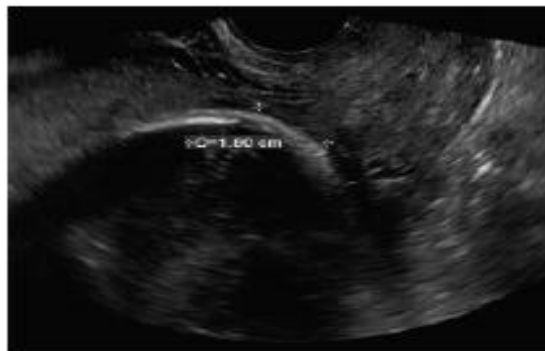2. El transductor vaginal alcanza sitios más cercanos a la región de interés, por lo tanto, mediante esta técnica se obtienen imágenes con mayor resolución.
3. En el abordaje abdominal, no siempre es posible valorar adecuadamente la relación entre el orificio cervical interno con la placenta, dado que la posición placentaria y cervical es variable.
4. La cabeza fetal puede ocultar la parte más inferior del borde placentario; cuando se utiliza el abordaje transabdominal, una placenta previa en la cara posterior uterina no es valorada de forma precisa.
5. La proporción de embarazos en los que se realiza el diagnóstico de placenta previa es significativamente menor cuando se utiliza ecografía transvaginal en comparación con realizarla mediante un abordaje abdominal.



**Fig.1.** A. Aparente placenta previa en el ultrasonido transabdominal. La flecha muestra la placenta aparentemente recubriendo el orificio endocervical. B. La misma paciente sin previa en el ultrasonido transabdominal después de resolución de contracción uterina focal. La flecha muestra el orificio endocervical sin placenta. Silver. Placenta Previa, Vasa Previa, and Placenta Accreta. Obstet Gynecol 2015.



**Fig. 2.** Placenta previa verdadera en el ultrasonido transvaginal. Silver. Placenta Previa, Vasa Previa, and Placenta Accreta. Obstet Gynecol 2015.



**Fig. 3.** Placenta de “inserción baja” en el ultrasonido transvaginal. La distancia entre el borde placentario y el cuello uterino se visualiza con claridad a pesar de que la cabeza fetal cubre el cuello uterino. D, distancia. Silver. Placenta Previa, Vasa Previa, and Placenta Accreta. Obstet Gynecol 2015.

La ubicación placentaria por ecografía experimenta cambios hasta aproximadamente las 34 semanas debido al fenómeno conocido como migración placentaria.

El Royal College of Obstetricians and Gynaecologist (RCOG) propone una revisión de todos los casos de PP en el tercer trimestre, lo que refuerza la importancia de la vigilancia en las mujeres con antecedentes de cesárea, dado el aumento del riesgo de la existencia de acretismo placentaria.<sup>15</sup>

Así que para los casos asintomáticos con sospecha de PP menor, el RCOG propone una re-evaluación a las 36 semanas gestación, ya que en esa etapa es muy poco probable que la resolución espontánea, también es importante planificar la vía del parto más adecuada. **Evidencia nivel IV-C.**<sup>1-15</sup>

Por otro lado, para mayor PP placenta adherida asintomática o se sospecha propone sea alrededor de 32 semanas. Para todas mujeres con diagnóstico de PP y cesárea, la RCOG recomienda búsqueda de señales de acretismo placentarios alrededor de 32 semanas.<sup>15</sup>

## DIAGNÓSTICO DIFERENCIAL

El diagnóstico diferencial se ha realiza principalmente con el desprendimiento prematuro de placenta normalmente insertada.

Diagnóstico diferencial entre Placenta previa y DPPNI

	Placenta previa	DPPNI
Inicio	Insidioso	Brusco
Hemorragia	Externa	Interna o mixta
Sangrado	Rojo brillante	Rojo oscuro
Hipertensión	No	Frecuente
Shock	Ocasional	Frecuente
Dolor	No	Sí
Útero	Relajado	Hipertónico (útero leñoso)
Palpación fetal	Normal	Difícil
Cicatriz uterina	Eventualmente	No
Ecografía	Placenta previa	Placenta normoinserta En ocasiones se aprecia un hematoma retroplacentario
Contracciones	Generalmente no	Sí (o hipertonia uterina)
Bienestar fetal	Normal	Alterado

**Tomado de:** Protocolos asistenciales en obstetricia. Placenta previa. Sociedad Española de Ginecología y Obstetricia. 2012



También se deben considerar todas aquellas causas de hemorragia durante la segunda mitad de la gestación: lesiones vaginales o cervicales (pólipos, neoplasias, lesiones traumáticas) o la rotura de vasos previos, que se caracteriza por la aparición de la hemorragia justo tras la rotura de las membranas y que afecta rápidamente al feto.<sup>1</sup>

## **MANEJO**

El único método seguro y apropiado de parto para placenta previa es el parto por cesárea si la placenta recubre el orificio endocervical, si la placenta está a 2 cm o más del orificio, es apropiada una prueba de trabajo de parto y el riesgo de hemorragia es aceptable. A la inversa, si hay menos de 1 cm entre el borde de la placenta y el orificio cervical las posibilidades de hemorragia son tan altas como para justificar un parto por cesárea programado.<sup>15-32</sup>

En ausencia de ácreta éste se puede lograr por lo general utilizando una incisión uterina baja del segmento. Es importante que el cirujano se desempeñe rápidamente pero con cuidado, porque cortar la placenta a menudo se asocia con incremento del sangrado materno. Cuando la placenta se corta transversalmente, el cordón umbilical debe pinzarse rápidamente después del parto para evitar una pérdida excesiva de sangre. Las incisiones verticales altas están justificadas en algunos casos para evitar la placenta, especialmente si la maternidad ya está satisfecha o en casos de gestaciones pretérmino o situación transversa. A menudo es útil el ultrasonido preoperatorio para determinar con precisión la ubicación placentaria y el sitio óptimo para la incisión uterina.<sup>32</sup>

Los médicos que operan deben ser experimentados debido al aumento de los riesgos y a la dificultad del procedimiento.<sup>32</sup>

Existe un mayor riesgo de hemorragia posparto en el contexto de placenta previa, incluso sin ácreta. A menudo, esto es atribuible a sangrado difuso en el sitio de implantación de la placenta en el segmento uterino inferior. Además de los uterotónicos, pueden ser útiles otras medidas como "sobresuturar" el lecho

placentario, taponamiento con balón intrauterino, y sutura de B-Lynch u otras suturas de compresión. El parto por cesárea debido a placenta previa generalmente se puede realizar de forma segura usando anestesia regional, y reservando la anestesia general para pacientes inestables, la necesidad de una histerectomía, y otras indicaciones no obstétricas. De hecho, la anestesia general puede incrementar la pérdida de sangre sin mejorar la seguridad en casos de placenta previa.<sup>32</sup>

El momento óptimo para el parto en los casos "estables" de placenta previa también es controvertido. Los beneficios de un parto programado en circunstancias óptimas y antes del trabajo de parto o de un sangrado deben sopesarse frente a los riesgos de la prematuridad. No existen datos de calidad para utilizar como guía para el manejo, y es difícil analizar cohortes retrospectivas porque muchos estudios no diferencian entre parto electivo y parto de emergencia. El riesgo de sangrado, trabajo de parto, o sangrado y trabajo de parto que llevan a la necesidad de un parto de emergencia se incrementa con una mayor edad gestacional, y los riesgos de morbilidad asociados con prematuridad disminuyen al avanzar la edad gestacional. Un análisis de decisión concluyó que la estrategia óptima era el parto programado a las 36 semanas de gestación.<sup>17</sup>

Este problema está bien resumido en una revisión realizada por Blackwell, quien llegó a la conclusión de que las mujeres con placenta previa no complicada deben someterse a un parto por cesárea pretérmino tardía programada entre las 36 0/7 y 37 0/7 semanas de gestación.<sup>16</sup>

No hay necesidad de evaluar la madurez fetal con amniocentesis. Un parto en fechas más tempranas puede estar justificado para aquellas pacientes con hemorragia vaginal significativa, trabajo de parto u otras comorbilidades como la obesidad o múltiples cesáreas previas.<sup>32</sup>

El fundamento de la atención médica antes del parto es el "manejo expectante." La mayoría de las mujeres con placenta previa asintomática (sin sangrado ni contracciones) se manejan de forma ambulatoria. Varios, pero no todos los estudios retrospectivos muestran resultados similares con manejo ambulatorio, a un costo

menor. Por el contrario, se recomienda la hospitalización en la mayoría de los casos de sangrado vaginal o de contracciones uterinas. Un ensayo controlado al azar pequeño no observó diferencia en los resultados entre pacientes con atención externa comparados con las hospitalizadas después de un período inicial de hospitalización y estabilización luego de un episodio único de sangrado. Es difícil estandarizar un manejo hospitalario para placentas previas sintomáticas, dada la naturaleza potencialmente episódica del sangrado vaginal. No obstante, la mayoría de los expertos aconsejan hospitalización para mujeres con múltiples episodios de sangrado o en los casos en los que la paciente tiene acceso limitado a atención médica adecuada.<sup>1</sup>

La actuación más lógica ante una placenta previa sintomática, es el ingreso y control hospitalario, planteándose el alta una vez que el cuadro se ha estabilizado. El manejo hospitalario de la placenta previa se basa en<sup>1</sup>:

- Reposo, pero permitiendo el aseo de la paciente.
- Evitar tactos vaginales
- Control de constantes maternas
- Control de pérdidas hemáticas
- Controles analíticos
- Control periódico del bienestar fetal
- Tratamiento de la amenaza de parto pretérmino si fuera preciso.
- Aceleración de la maduración pulmonar.
- Sulfato de magnesio para la neuroprotección fetal si fuera preciso según las pautas y protocolos habituales.

En el primer episodio de sangrado en gestantes RH- se deberá realizar profilaxis de la isoimmunización con gammaglobulina anti D. la readministración no sería necesaria si se produce el parto o acontece un nuevo sangrado en las siguientes tres semanas, a menos que se detecte una hemorragia feto materna importante.<sup>1</sup>

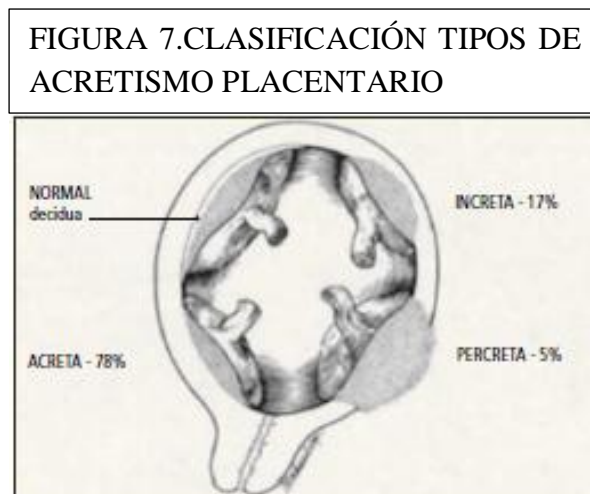Una vez haya cedido la hemorragia, si el estado materno-fetal es adecuado, se puede plantear el manejo ambulatorio tras 48-72 horas de ausencia de hemorragia.<sup>1</sup>

Por ello es importante que la paciente este adecuadamente informada de todos estos aspectos, y que comprenda y acepte los beneficios y riesgos del alta hospitalaria.<sup>1</sup>

## ACRETISMO PLACENTARIO

### DEFINICIÓN

La placenta ácreta se define como una adhesión trofoblástica al miometrio sin intervenir la decidua. Si el trofoblasto invade el miometrio se denomina placenta íncreta, y si invade el miometrio más allá de la serosa y hacia las estructuras circundantes tales como la vejiga, se denomina pércreta. El termino acreta incluye el espectro de placenta acreta, íncreta y pércreta.<sup>1-34</sup>



Extraída de FIGO Safe Motherhood and Newborn Health (SMNH) Committee: Prevention and treatment of postpartum hemorrhage in low-resource settings .International Journal of Gynecology and Obstetrics; Vol: 11, 2012. 108-118.

En circunstancias normales, el trofoblasto deja de invadir el útero cuando alcanza la capa de Nitabuch (esponjosa) en la decidua. En los casos de ácreta, esto no sucede, posiblemente como resultado de una capa de Nitabuch dañada o deficiente.<sup>34</sup>

La incidencia se ha incrementado de 0.8 a 3 por cada 1,000 embarazos.<sup>8</sup>La mortalidad materna ha disminuido en las últimas décadas, sin embargo la morbilidad continua siendo alta y se mantiene como la primera causa de histerectomía obstétrica debido a sus complicaciones en forma de hemorragia, infección o coagulación intravascular diseminada. La morbilidad fetal se debe principalmente a la prematuridad.<sup>34</sup>

## **FACTORES DE RIESGO**

Los principales factores de riesgo son cirugías uterinas, placenta previa y multiparidad<sup>8</sup>:

- Riesgo moderado:
  - Edad materna avanzada
  - Multiparidad
- Riesgo alto:
  - Cicatriz de cesárea anterior
  - Placenta previa
- Riesgo muy alto:
  - Coexistencia de cesárea previa y placenta previa anterior<sup>20</sup>

## **CLÍNICA:**

Con respecto a la forma de presentación, no existe un síndrome clínico para el acretismo placentario. Gran parte de los casos son asintomáticos, por lo que el AP se debe sospechar siempre que existan factores de riesgo. La sintomatología depende fundamentalmente de las características de la placenta previa y de la invasión a otros

órganos y sus complicaciones.<sup>3</sup> La primera manifestación clínica del acretismo placentario suele aparecer en el periodo de alumbramiento, en el que se detectara la falta de cotiledones durante la revisión placentaria (acretismo parcial) o la ausencia de desprendimiento de la placenta (acretismo total).<sup>21</sup>

## **DIAGNÓSTICO:**

Las imágenes diagnósticas son importantes en la evaluación prenatal de pacientes con factores de riesgo y brindan al ginecólogo obstetra información relevante sobre la extensión, además tiene la posibilidad de planear con tiempo el manejo más adecuado para cada paciente de acuerdo a las necesidades y características personales, minimizando el riesgo de morbilidad fetal y materna.<sup>18-4</sup>

Este diagnóstico raramente se efectúa durante la gestación, siendo muchas veces efectuado intraparto (intraoperatorio en cesáreas) por la imposibilidad del alumbramiento, acompañado frecuentemente de hemorragia masiva que causa una gran morbilidad, desde la transfusión sanguínea o la coagulopatía al ingreso en una unidad de cuidados intensivos (UCI) o la histerectomía periparto. Siendo el estándar de oro el diagnóstico anatomopatológico, que es aplicable únicamente a los casos en que se ha realizado una histerectomía.<sup>8-10</sup>

Actualmente, en pacientes con sospecha de AP se recomienda realizar primero el ultrasonido (US) transabdominal en escala de grises y con Doppler color, y ocasionalmente se complementa con imágenes por resonancia magnética (RM) de pelvis en los casos en los que el ultrasonido no es concluyente o la evaluación de la placenta es limitada.<sup>18-23</sup>

## **ULTRASONOGRAFÍA**

La valoración de la morfología y localización placentaria es parte de la evaluación ultrasonografica obstétrica de rutina, lo cual permite el diagnostico antenatal de

localización anormal de la placenta. El ultrasonido generalmente es útil en el segundo y tercer trimestres.<sup>22</sup>

Finberg y Williams fueron los primeros que evaluaron con ultrasonografía la inserción placentaria de pacientes embarazadas con placenta previa e historia de una o más cesáreas anteriores y determinaron que ciertos hallazgos ecográficos se asociaban con acretismo placentario, determinaron los criterios ultrasonograficos de placenta acreta.<sup>27</sup>

Criterios para el diagnóstico de ultrasonido fueron los siguientes:

**En escala de grises:**

- Pérdida o adelgazamiento de la zona hipoecogenica miometrial retroplacentaria normal menor a 2 mm de espesor. Si esta esta conservada, el riesgo de presentar acretismo disminuye a menos del 10%.<sup>23</sup>
- Adelgazamiento o la interrupción de la vejiga hiperecoico serosa-interface.<sup>13</sup>
- Presencia de masas exofiticas o extensión de la placenta a través de la serosa, fuera del cuerpo uterino. Esto es patognomónico de la placenta percreta.<sup>23</sup>
- Lagunas anormal de la placenta.<sup>13</sup>

**Doppler Color:**

- Flujo difuso o focal lacunar
- Lagos vasculares con flujo turbulento (velocidad sistólica pico de más de 15 cm / s), como criterio de riesgo adicional para placenta ácreta. Es el signo más sensible (presente en el 87% de las pacientes con placenta ácreta), incrementa el riesgo de histerectomía y triplica el riesgo de perdidas hemáticas en quienes la tienen.<sup>22</sup>
- Hipervascularidad de interfaz serosa-vejiga
- Vasos dilatados marcadamente más subplacentar zona periférica.

**Tridimensional Doppler de potencia:**

- Numerosos vasos coherente que incluya toda la serosa uterina unión biliar (vista basal)

- Hipervascularidad (vista lateral)
- Cotiledones y circulaciones intervillosos inseparables, caótica ramificación, vasos de desvío (vista lateral).<sup>13</sup>

En general, la ecografía en escala de grises es suficiente para diagnosticar la placenta acreta, con una sensibilidad del 77-87%, una especificidad del 96-98%, un valor predictivo positivo del 65-93%, y un valor predictivo negativo del 98%<sup>3</sup>. El uso de Doppler, Doppler color o imágenes tridimensionales no mejora significativamente la sensibilidad diagnóstica en comparación con la alcanzada por ecografía en escala de solo grises.<sup>22</sup>

Se recomienda el seguimiento con una revisión ecográfica cada 3-4 semanas para valorar la localización placentaria, la profundidad de la invasión y el crecimiento fetal. El estudio de imagen en torno a la semana 32-34, debe permitirnos un diagnóstico más certero, para hacer posible la planificación de cuidados que incluyan el seguimiento ecográfico de la placenta, el asesoramiento sobre el parto y la planificación del mismo. **Nivel Evidencia: IV-C**<sup>21</sup>

El Colegio Americano de Ginecología y Obstetricia recomienda realizar una ultrasonografía para detectar placenta adherida a las mujeres con una cicatriz uterina y placenta previa.<sup>35</sup>

### **RESONANCIA MAGNÉTICA NUCLEAR:**

El papel de la resonancia magnética en el diagnóstico de placenta adherida sigue siendo debatido. Dos estudios compararon la ecografía y resonancia magnética: en el primer estudio de 15 a 32 mujeres acabaron teniendo ácreta (sensibilidad del 93% frente al 80% y una especificidad del 71% frente al 65% para la ecografía frente RM); En el segundo estudio de 12 a 50 mujeres acabaron teniendo ácreta y la RM y



Doppler no mostró diferencias en la detección ( $p = 0,74$ ), aunque la RM es mejor para detectar la profundidad de la infiltración de casos de placenta adherida ( $P < 0,001$ ). Muchos autores han recomendado tanto la RM para mujeres en las que los hallazgos ecográficos no son concluyentes. **Evidencia nivel 2+** <sup>24</sup>

Otras ventajas de la RM respecto a la ultrasonografía serían que proporciona una visión global y completa de la inserción placentaria y de sus relaciones con órganos adyacentes, facilitando la descripción topográfica del grado de invasión y su extensión, además de haber demostrado buenos resultados interobservador.<sup>24</sup>

Las principales características de MRI de placenta adherida incluyen:

- Abultamiento uterino<sup>13</sup>
- Abombamiento de la vejiga es específico para placenta percreta.<sup>25</sup>
- Señal de intensidad heterogénea intraplacentaria.<sup>13</sup>
- Placenta de localización previa.<sup>24</sup>
- Invasión de órganos adyacentes.<sup>24</sup>
- Bandas intraplacentales oscuras en las imágenes ponderadas en T2.<sup>13</sup>

## **MARCADORES BIOQUÍMICOS**

También han sido publicados algunos marcadores bioquímicos que podrían ser útiles para la identificación de la placenta acreta y su posterior monitorización, como la alfafetoproteína y la creatinina.<sup>34</sup>

Recientemente se han descrito 3 marcadores biológicos como posible herramienta diagnóstica y para el seguimiento después de un tratamiento conservador: las células libres de ADN fetal, el ARNm placentario y los microarray ADN<sup>34</sup>

## **TRATAMIENTO**

Las pacientes en quienes se sospecha placenta acreta deben ser atendidas en una institución que cuente con la infraestructura necesaria para su atención. Se deberá

contar con valoración preoperatoria por Anestesiología y notificación a Banco de Sangre, así como a otros servicios quirúrgicos tales como Ginecología Oncológica, Urología, Cirugía General y/o Cirugía Vascular<sup>8</sup>

El Colegio Americano de Ginecología y Obstetricia recomienda que si existe sospecha de acretismo placentario se tomen medidas para optimizar el nacimiento y el tratamiento, para así disminuir el riesgo de morbilidad y mortalidad materna.<sup>8</sup>

### **TRATAMIENTO QUIRÚRGICO:**

El manejo convencional siempre se ha basado en la cirugía en forma de histerectomía subtotal o total en función de la localización de la invasión.<sup>7</sup> Suele realizarse por la aparición de hemorragia severa o recurrente, aunque a veces se puede planificar de forma programada.<sup>34</sup>

Con la intención de reducir la hemorragia intraoperatoria ante la sospecha diagnóstica de acretismo placentario, se han propuesto varias técnicas.<sup>34</sup>

Preoperatoriamente, se ha descrito la colocación de catéteres, con balones intraarteriales (en las arterias ilíacas internas, la división anterior de la íliaca interna o en las arterias uterinas) ha demostrado utilidad en el tratamiento de la hemorragia obstétrica. Se considera una técnica segura y efectiva.<sup>26</sup>

En el intraoperatorio, se ha descrito la ligadura y la embolización de las arterias hipogástricas de forma profiláctica para reducir la pérdida hemática con resultados contradictorios. Además, según estudios publicados, la morbilidad puede reducirse de forma significativa dejando la placenta en situ en comparación con la extracción de la misma después de la extracción fetal.

Dado que la histerectomía presenta una elevada morbilidad y un riesgo potencial de muerte, además de finalizar la vida reproductiva de la mujer y para minimizar estas complicaciones, existe la posibilidad de realizar un tratamiento conservador.<sup>34</sup>

## **TRATAMIENTO CONSERVADOR**

En los últimos años surgen abordajes conservadores que persiguen la conservación uterina. El uso del metotrexato (MTX) y la embolización selectiva de los vasos nutricios de la placenta retenida ha conseguido resultados favorables en este sentido<sup>7</sup>

La embolización selectiva del vaso nutricio cuando este puede ser identificado surge como una terapia prometedora que ha demostrado ser altamente eficaz en otros causas de hemorragia posparto, como la atonía uterina, en la cual se embolizan las arterias uterinas<sup>8</sup>. Sin embargo, esta técnica no está exenta de potenciales complicaciones, como la isquemia, y en caso de hemorragia habrá que recurrir a la embolización de troncos vasculares mayores (uterinos o hipogástricos). Asimismo requiere la existencia de un radiólogo intervencionista experto, por lo que no estaría disponible en muchos centros. Al igual que ocurre con el uso de MTX, no existe evidencia de la utilidad de su uso, aunque lo que sí parece claro es que no debe utilizarse como terapia única, sino conjuntamente con MTX.<sup>7</sup>

A pesar de que existen casos publicados de tratamiento conservador del año 1933, uno de los más antiguos fue publicado en 1986 por Arulkumaran et al., que consiguieron la expulsión placentaria en solo 11 días utilizando un mayor número de dosis de MTX y mediante el seguimiento con niveles de BHCG.

Crespo et al. publicaron en 2005 un caso similar tratado con 4 dosis de 50 mg/día de MTX, pero la placenta no fue expulsada hasta 7 meses después.<sup>7</sup>

Además, aunque no suelen aparecer con dosis bajas, debemos considerar las complicaciones derivadas de la administración de metotrexato en estas pacientes, como mielosupresión, alopecia, diarrea, náuseas y vómitos, dermatitis, hepatitis, insuficiencia renal y fibrosis pulmonar.<sup>34</sup>

El MTX persigue conseguir la necrosis de la masa placentaria, y por ende su reabsorción y/o expulsión. Requiere la utilización de suplementos de ácido fólico y control del hemograma y de la función renal, ya que puede ser causa de aplasias medulares. Palacios-Jaraquemada, en su revisión del año 2008 acerca del diagnóstico y el tratamiento de la placenta acreta, concluye que actualmente no existen suficientes evidencias científicas para poder recomendar el uso del MTX.<sup>6-7</sup>

La posición del Colegio Americano de Obstetras y Ginecólogos (ACOG) es que el tratamiento conservador es apropiado sólo cuando la pérdida de sangre es mínima, el paciente tiene un fuerte deseo de preservación de la fertilidad, se entiende que el resultado es impredecible y no hay garantía de un embarazo posterior, el soporte técnico adecuado está disponible, y se proporciona una vigilancia rigurosa.<sup>18</sup>

## **ANÁLISIS DE LOS FACTORES RELACIONADOS CON LOS SERVICIOS DE SALUD TENIENDO EN CUENTA LOS SIGUIENTES ELEMENTOS**

### **OPORTUNIDAD EN LA SOLICITUD DE LA CONSULTA**

Paciente que en su primera instancia acudió a medico particular por presentar sangrado vaginal. A las 24 horas acude al Hospital básico de Pillaro donde fue valorada y transferida al Hospital Provincial General Docente Ambato donde recibió una atención oportuna y fue hospitalizada para su seguimiento y control por médicos especialistas.

### **ACCESO A LA ATENCION MÉDICA**

La paciente accedió al servicio médico desde un inicio en el Hospital Básico de Pillaro que demográficamente se encontraban accesible ya que la paciente vivía en este cantón, posteriormente fue transferida al Hospital Provincial General Docente Ambato donde permaneció hospitalizada aproximadamente por 3 meses.

### **CARACTERÍSTICAS DE LA ATENCIÓN**

El manejo en el área de emergencias del HPGDA fue oportuno y consiste en la estabilización de la paciente, realización de exámenes complementarios para su posterior ingreso al servicio de centro obstétrico para su evaluación y seguimiento del caso por parte de especialistas. Debido a que este fue un embarazo de alto riesgo de presentar hemorragia obstétrica la paciente fue hospitalizada. Se informó a la paciente sobre el alto riesgo obstétrico de cesárea, histerectomía, así como del recién nacido con alto riesgo de prematurez. Se realizó un seguimiento ecográfico los cuales reportaban placenta previa oclusiva total, no se evidencio nuevamente sangrado vaginal. Se inicia esquema de maduración pulmonar a las 26.5 semana de gestación.

Recibió una respuesta inmediata de la interconsulta que se solicitó al servicio de Dermatología, Hematología, Neonatología y Psicología.

### **OPORTUNIDADES DE REMISIÓN**

Paciente que se encontraba en HPGDA hospitaliza en buenas condiciones generales. A las 33 semanas de gestación presenta Ruptura prematura de membranas, es trasladada a centro obstétrico para su valoración. Debido a la condición de la paciente y el riesgo elevado de morbilidad fetal por prematurez se realiza interconsulta al servicio de neonatología quienes indican que no cuentan con espacio físico para recibir a neonato por lo que se decide su transferencia a hospital de tercer nivel.

### **TRÁMITES ADMINISTRATIVOS**

Los trámites administrativos que se realizaron fueron oportunos mediante la acción de la red pública de salud ya que se realizó los trámites necesarios para obtener la referencia a una casa de salud de tercer nivel que contara con espacio físico en el área de Neonatología.

## IDENTIFICACIÓN DE LOS PUNTOS CRÍTICOS

1. Acude a las 24 horas a Hospital Básico de Pillaro y es transferida al HPGDA
2. Falla en el diagnóstico temprano del acretismo placentario al no solicitar una Resonancia magnética nuclear para descartar dicha patología, debido a que la paciente tiene como factor de riesgo un legrado uterino y placenta previa, impidiendo así un manejo obstétrico óptimo.
3. Debido a que los métodos diagnósticos empleados son operador dependiente los ecos reportaban una placenta oclusiva total, sin embargo a las 35.3 semanas de gestación se produce una ruptura prematura de membranas convirtiéndose en una emergencia obstétrica por alto riesgo materno-fetal.
4. Se transfiere a la paciente por falta de espacio físico para recibir a neonato en el área de neonatología debido a que hospital se encuentra en plan de contingencia.
5. Paciente intervenida de urgencia por sufrimiento fetal agudo. Se realiza una cesárea segmentaria+ histerectomía abdominal+ anexectomía bilateral.

Diéresis: Pfannestiel

Hallazgos: Placenta fúndica oclusiva total con infiltración en segmento anterior uterino a vejiga y sigma. Difícil visualización de planos anatómicos. El diagnóstico postquirúrgico fue de placenta previa increta. Presentando como complicación sangrado 1000cc, fue manejada con líquidos en amplia cantidad hasta que llego la sangre.

Al realizar la anexectomía bilateral la paciente entro en una menopausia quirúrgica, sin recibir una terapia sustitutiva hormonal.

- La preparación de los cuidados para el parto necesario para el tratamiento de una placenta acreta deberían ser aplicados en todos los casos en los que haya una placenta previa en las mujeres con antecedente de cesárea, o bien cuando se identifique una placenta anterior sobre una cicatriz de cesárea. NE: IV-C
- Dado que es frecuente que durante la intervención quirúrgica se produzca un sangrado importante, las mujeres con sospecha de esta patología deben ser

atendidas en centros clínicos con soporte multidisciplinario y capacidad de transfusión de grandes cantidades de sangre y derivados (NE: IV-C).

Un cuidado adecuado en este tipo de gestante debe contar con:

- Planificación de la intervención por un equipo multidisciplinario
  - Obstetra experto presente en la intervención
  - Anestesiista experto presente en la intervención
  - Banco de sangre disponible
  - Disponibilidad de unidad de cuidados intensivos.
- En cuanto a la técnica quirúrgica, aunque es frecuente usar la incisión de Pfannestiel, en ocasiones la laparotomía media resulta recomendable para poder mejorar la visualización del campo quirúrgico y acceder a las partes del útero donde no este insertada la placenta, siendo necesario en ocasiones realizar la incisión uterina en el fondo uterino e incluso en su cara posterior. Es aconsejable evitar la lesión de la placenta durante la entrada a la cavidad uterina, alejando la incisión uterina del lecho de la inserción placentaria. NE: IV-C
6. Falta de apoyo por parte de la pareja, desencadenando en la paciente un trastorno adaptativo, además de su hospitalización prolongada. Generando un mayor gasto económico tanto para su familia como para la institución.



### CARACTERIZACIÓN DE LAS OPORTUNIDADES DE MEJORA:

<b>OPORTUNIDAD DE MEJORA</b>	<b>ACCIONES DE MEJORA</b>
Contar con el apoyo de otras áreas de salud para un manejo óptimo.	Disponer de un equipo multidisciplinario para el tratamiento como ginecólogo, urólogo, anestesiólogo, radiología intervencionista, UCI entre otros para un manejo adecuado y oportuno.
Estandarizar protocolos de manejo en acretismo placentario	Proponer e implementar dentro de las normativas del MSP protocolos estandarizados en donde se describa concepto, tipos, evaluación, derivación y seguimiento de pacientes con acretismo placentario
Contar con un diagnóstico radiológico oportuno y confiable	Capacitar continuamente al personal de radiología sobre patologías obstétricas en especial acretismo placentario, mediante la identificación de signos radiológicos utilizando los diferentes métodos diagnósticos disponibles.

Realizar un seguimiento a toda paciente post histerectomía	El equipo médico debe constatar que las pacientes no presenten complicaciones post quirúrgicas, y complementar el tratamiento con la terapia sustitutiva hormonal a aquellas pacientes que se les ha realizado una anexectomía bilateral.
Contar con un Banco de sangre disponible	Comunicar oportunamente la necesidad de hemoderivados.

## CONCLUSIONES

- Se dispone de múltiples herramientas para el diagnóstico de acretismo placentario, la ultrasonografía es el método de elección, dejando a la resonancia nuclear magnética como imagen confirmatoria y al estudio de histopatología como diagnóstico definitivo y Gold estándar.
- El abordaje prenatal precoz a través de las imágenes diagnósticas no invasivas brinda información de utilidad sobre el compromiso y la extensión en la evaluación de pacientes con factores de riesgo para acretismo placentario. La placenta previa asociada a lagunas placentarias en ultrasonido y en RM a bandas hipointensas placentarias y abombamiento del útero son considerados como los principales signos de acretismo. La RM debe reservarse a casos con hallazgos ecográficos equívocos o para evaluar zonas del útero de difícil acceso en US, como la placenta posterior.
- Lo ideal es tener un plan de contingencia sobre la conducta terapéutica a seguir, por lo que cada caso se debe individualizar para así vigilar el embarazo y tener un plan de manejo preparado. Sin embargo, hay condiciones propias de estos embarazos de alto riesgo que obligan a una toma rápida de decisiones, que deben idealmente llevarse a cabo en centros de alta complejidad con profesionales de la salud altamente entrenados para optimizar los resultados finales disminuyendo así los riesgos materno-fetales.
- Las complicaciones materno-fetales son múltiples. El acretismo placentario se mantiene como la primera causa de histerectomía obstétrica debido a sus complicaciones por hemorragia masiva, infección o coagulopatía intravascular diseminada, necesidad de transfusiones de hemoderivados, así como prematuridad, bajo peso al nacer.
- El acretismo placentario es una causa importante de hemorragia, sus principales factores de riesgo son las cirugías uterinas, placenta previa y multiparidad. Se recomienda un seguimiento ecográfico a las pacientes con factores de riesgo.
- Es fundamental en todos los hospitales que atienden pacientes obstétricas evaluar e implementar estrategias para lograr una reducción significativa en la morbilidad y mortalidad materna. Las guías clínicas de mayor difusión

mundial recomiendan por consenso protocolizar el manejo, adaptarlo al ámbito local y mantenerlo actualizado en función de la experiencia y de las nuevas publicaciones científicas.

- El método seguro y apropiado de parto para placenta previa es el parto por cesárea si la placenta recubre el orificio endocervical, si la placenta está a 2 cm o más del orificio, es apropiada una prueba de trabajo de parto y el riesgo de hemorragia es aceptable.
- El tratamiento convencional ante acretismo placentario es la cirugía en forma de histerectomía subtotal o total en función de la localización de la invasión. La posición del ACOG es que el tratamiento conservador es apropiado sólo cuando la pérdida de sangre es mínima, el paciente tiene un fuerte deseo de preservación de la fertilidad, se entiende que el resultado es impredecible y no hay garantía de un embarazo posterior.

#### **RECOMENDACIONES:**

- Se recomienda realizar una Resonancia Magnética Nuclear a toda paciente con antecedente de legrado uterino, cesárea anterior y placenta previa por ser principales factores de riesgo para desarrollar un acretismo placentario.
- Las pacientes que han sido intervenidas quirúrgicamente y se les ha realizado una anexectomía bilateral deben recibir terapia hormonal sustitutiva con el fin de mejorar su calidad de vida y disminuir el impacto a nivel sistémico.

## REFERENCIAS BIBLIOGRÁFICAS

### BIBLIOGRAFÍA:

1. Bloom K, Cunningham G, Gilstrap L, Hauth J, Leveno K, Wenstrom K. *Obstetricia de Williams*, Vigésimo segunda edición, Editorial McGraw-Hill Interamericana. Capítulo 35: Hemorragias obstétricas. [s.l.] 2006. p.p. 819-883.
2. Finberg HJ, Williams JW. Placenta accreta: prospective sonographic diagnosis in patients with placenta previa and prior cesarean section. *J Ultrasound Med* 1992;11:333-43

### LINKOGRAFÍA:

3. Abehsera D, González C, López S, Sancha M. Placenta percreta, experiencia en 20 años del Hospital Universitario La Paz, Madrid, España. *REV CHIL OBSTET GINECOL* 2011; 76(2): 127-131
4. Andia B, Fuentes C, Pozo O, Rojas M, Vizcarra H, Arancibia F. Placenta Previa. [Online]. 2010. [cited 2010. Available from: [http://www.revistasbolivianas.org.bo/pdf/ucs/n3/n3\\_a11.pdf](http://www.revistasbolivianas.org.bo/pdf/ucs/n3/n3_a11.pdf)
5. Ávila S, Alfaro T, Olmedo J, Generalidades sobre placenta previa y acretismo placentario. [Online].; 2016 [cited 2016 junio 15. Available from: [revistas.ucr.ac.cr/index.php/clinica/article/download/25735/26131](http://revistas.ucr.ac.cr/index.php/clinica/article/download/25735/26131)
6. Bento M, Campos D. Placenta praevia - classification and management. *Placenta prévia - classificação e orientação terapéutica. Acta Obstet Ginecol Port* 2013;7(2):125-130
7. Bertucci S. Departamento y Cátedra de Anestesiología. Facultad de medicina universidad de la República. Uruguay. Manejo anestésico de la hemorragia obstétrica postparto. 2014

8. Blackwell SC. Timing of delivery for women with stable placenta previa. *Semin Perinatol* 2011; 35:249-51.
9. Burgos N, Gredilla E, Guasch E, Gilsanz F. Inserción de balones intraarteriales ilíacos previa a la realización de cesárea ante la sospecha de acretismo placentario. *Rev Esp Anesthesiol Reanim.*2014; 61(2):105-108. Disponible en: [http:// dx .doi. org / 10.1016/j.redar.2012.11.008](http://dx.doi.org/10.1016/j.redar.2012.11.008)
10. Fernández B, Romano E, Díez L. Tratamiento conservador ante el acretismo. Estudio de un caso. *Matronas Prof.* 2015; 16(1): e1-e4.
11. Fitzpatrick K, Sellers S, Spark P, Kurinczuk J, Brocklehurst P, Knight M. Incidence and Risk Factors for Placenta Accreta/Increta/ Percreta in the UK: A National Case-Control Study. *PLOS ONE.* December 2012 | Volume 7 | Issue 12 | e52893 Disponible en: [http://dx.doi. Org/10.1371 /journal.pone. 0052893](http://dx.doi.org/10.1371/journal.pone.0052893)
12. García P, Patiño N, Mariano J, Tizzano E. La ecografía Doppler en la detección de invasión vesical en la placenta percreta: nuestra experiencia. *Rev Argent Radiol.* 2014;78(3):149-155
13. Gómez L, Madriñan H, Morales A, Restrepo V, Beltrán B, Peña L, González A. Percretismo placentario asociado con placenta previa y abruptio: reporte de un caso. *Prog Obstet Ginecol.* 2015; 58(3):136-140. Disponible: <http://dx.doi.org/10.1016/j.pog.2014.10.002>.
14. IMSS. Guía de práctica clínica. Diagnóstico y Manejo de anomalías en la inserción placentaria y vasos sanguíneos fetales. [Online]. 2013. [cited 2013 Agosto. Available from: [http:// www. cenetec. salud.gob. mx/descargas /gpc/CatalogoMaestro/IMSS\\_589\\_13\\_ANOMALIASENINSERCIIONPLAC ENTARIA/589GER.pdf](http://www.cenetec.salud.gob.mx/descargas/gpc/CatalogoMaestro/IMSS_589_13_ANOMALIASENINSERCIIONPLACENTARIA/589GER.pdf)
15. Lago V, Martínez L, López A, Ocaña V, Muñoz T, Ruiz A, Martín A. Rotura uterina espontánea durante el segundo trimestre asociado a placenta percreta. Caso clínico y revisión de la literatura. *Prog Obstet Ginecol.* 2014; 57(9):422-428. Disponible en:<http://dx.doi.org/10.1016/j.pog.2014.05.008>
16. Medically indicated late-preterm and early term deliveries. Committee Opinion No. 560. American College of Obstetricians and Gynecologists. *Obstet Gynecol* 2013; 121:908-10.

17. Perelló M, Mula R, López M. Anomalías placentarias (Placenta previa, placenta accreta y vasa previa) y manejo de la hemorragia de tercer trimestre. *Protocols Medicina fetal, perinatal .Servei de medicina maternofoetal - ICGON - Hospital Clínic Barcelona*. 2012.
18. Pérez C. Hemorragia en la segunda mitad del embarazo. [Online].; 2010 [cited 2010. [cited 2010, Enero. Available from: [http://sisbib.unmsm.edu.pe/bvrevistas/ginecologia/vol56\\_n1/pdf/a04v56n1.pdf](http://sisbib.unmsm.edu.pe/bvrevistas/ginecologia/vol56_n1/pdf/a04v56n1.pdf)
19. Placenta adherida. Comité Opinión N° 529. Colegio Americano de Obstetricia y Ginecología. *Obstet Gynecol*. 2012; 120: 207-11.
20. Protocolos asistenciales en obstetricia. Acretismo placentario. Sociedad Española de Ginecología y Obstetricia. 2012. 334-347.disponible en:<http://www.elsevier.es>
21. Protocolos asistenciales en obstetricia. Placenta previa. Sociedad española de ginecología y obstetricia. 2012. 334-347.Disponible en:<http://www.elsevier.es>
22. Quant S, Friedman M, Wang E, Parry S, Schwartz N. Transabdominal Ultrasonography as a Screening Test for Second-Trimester Placenta Previa. *Obstetrics & Gynecology*. March 2014. Vol.123. NO. 3. P 628-633.
23. Rodríguez J, Mompó B, Gredilla E, López M.A, Gilsanz F. Hemorragia obstétrica masiva en una paciente con placenta Pércreta. *Rev Esp Anestesiol Reanim*. 2012; 59(8):452-455.
24. Royall College of Obstetricians and Gynaecologists. Placenta Praevia, Placenta Praevia.Accreta and Vasa Praevia: Diagnosis and Management.Green-top Guideline No. 27. January 2011.Disponible en: [http://www.rcog.org.uk/files/rcogcorp/GTG27 Placenta Praevia January 2011.pdf](http://www.rcog.org.uk/files/rcogcorp/GTG27%20Placenta%20Praevia%20January%202011.pdf)
25. Solari A, Wash A, Guerrero M, Enríquez O . Hemorragia del postparto. Principales etiologías, su prevención, diagnóstico y tratamiento. [Rev. Med. Clin. Condes - 2014; 25(6) 993-1003].
26. Srisajakul S, Prapaisilp P, Bangchokdee S. MRI of placental adhesive disorder. *Br J Radiol* 2014; 87:20140294. Doi: 10.1259/bjr.20140294
27. Subirá J, Casanova C, Padilla I, Begoña V, Perales A, Perales Marín A. Éxito en el manejo conservador del acretismo placentario mediante embolización y metotrexato. *Prog Obstet Ginecol*. 2012; 55(2):80-84.

28. Sumano E, Veloz M, Vázquez J, Rodríguez, Becerra G, Jiménez C. Histerectomía programada vs. histerectomía de urgencia en pacientes con placenta acreta, en una unidad médica de alta especialidad. *Cirugía y Cirujanos*. 2015;83(4):303---308
29. Vergara G. Protocolo Placenta Previa. Sub Gerencia Científica ESE Clínica Maternidad Rafael Calvo. Diciembre 2012.
30. Wilches A, Palazuelos G, Trujillo S, Romero J. Diagnóstico prenatal de acretismo placentario: hallazgos y utilidad del ultrasonido y la resonancia magnética. Reporte de casos en el Hospital Universitario de la fundación Santa Fe de Bogotá (Colombia). *Revista Colombiana de Obstetricia y Ginecología* Vol. 65 No. 4.Octubre-Diciembre 2014. (346-353).Disponible en: DOI: <http://dx.doi.org/10.18597/rcog.39>.

#### **CITAS BIBLIOGRÁFICAS-BASE DE DATOS UTA**

31. **SPRINGER:** Ampos-Bolaños GA, Enríquez-García R, Guerrero-Avendaño G. Ventajas de la embolización en pacientes con placenta acreta. *Anales de Radiología México* 2013; 12 (4).
32. **EBSCO HOST:** Balayla, J., Lan Wo, B., Bédard, M., & Bédard, M. (2016). The optimal timing for delivery in placenta previa. *Journal Of Maternal-Fetal & Neonatal Medicine*, 29(14), 2280-2281. doi:10.3109/14767058.2015.1083005. Disponible en: <http://web.a.ebscohost.com/ehost/detail/detail?sid=15e645c7-6d1f-4a53-b0ca4786d230e8e0%40sessionmgr4005&vid=7&hid=4209&bdata=Jmxhbm9ZXMmc2l0ZT1laG9zdC1saXZl#AN=114514978&db=a9h>
33. **PROQUEST:** Maroto A, Costa J, Morillas B, Grimau M, Cos M, Corona M, Canet Y. Tratamiento conservador del acretismo placentario. *Prog Obstet Ginecol*.2012; 55(8):393—398.Disponible en <http://dx.doi.org/10.1016/j.pog.2012.03.006>
34. **PROQUEST:** Silver R. Implantación anormal de la placenta. Placenta previa, vasa previa, y placenta ácreta. *The American College of Obstetricians and Gynecologists*. [Online]. 2015; 126: 654-68. MEDLINE | ID: mdl-



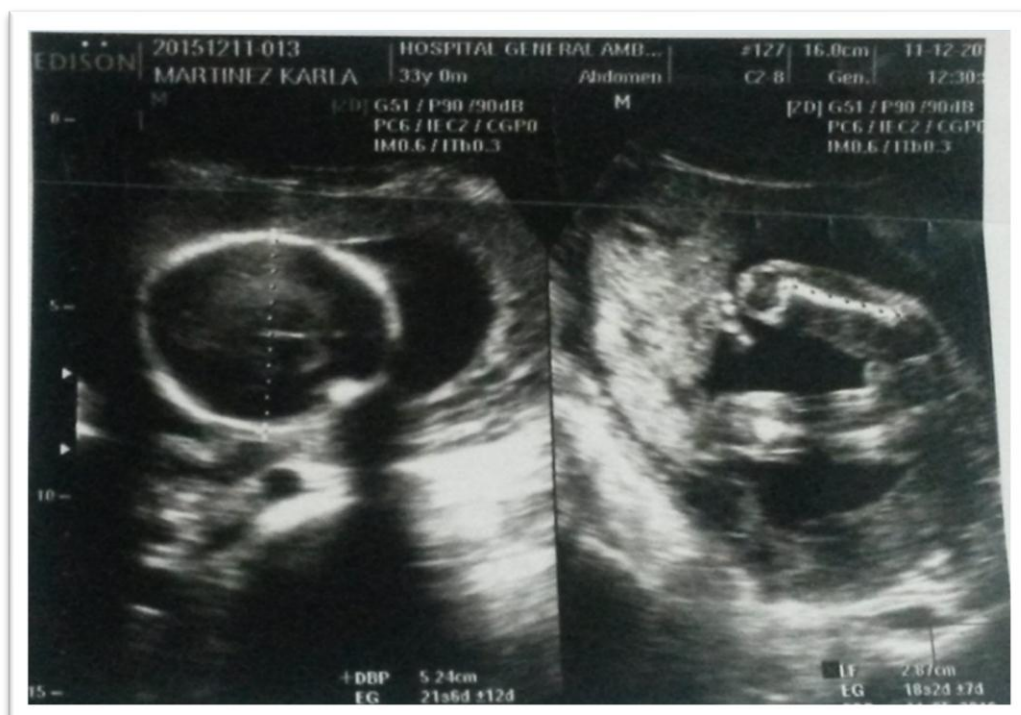
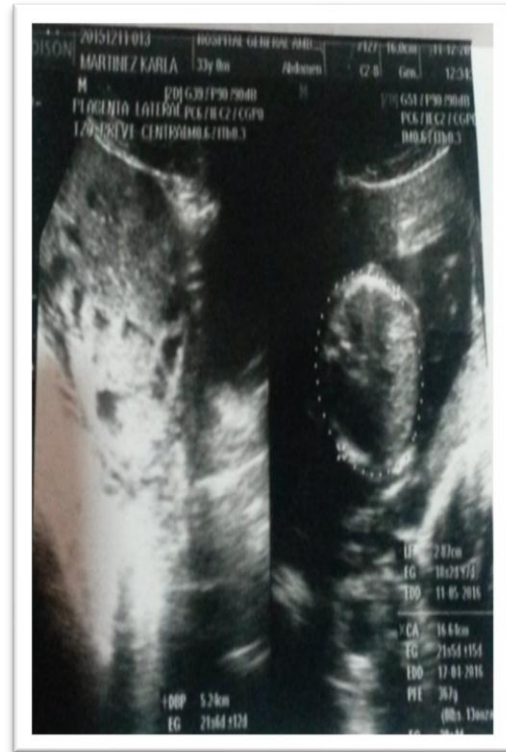26244528 DOI:10.1097/AOG.0000000000001005.Disponible en: [www. Greenjournal.org](http://www.Greenjournal.org)

35. **PROQUEST:** Vintzileos A, Ananth V, Smulian J C. Using ultrasound in the clinical management of placental implantation abnormalities. American Journal of Obstetrics & Gynecology; 213(4 Suppl): S70-7, 2015 Oct. Artículo en Inglés | MEDLINE | ID: mdl-26428505. Citado 2016]. Disponible en: <http://dx.doi.org/10.1016/j.ajog.2015.05.059>

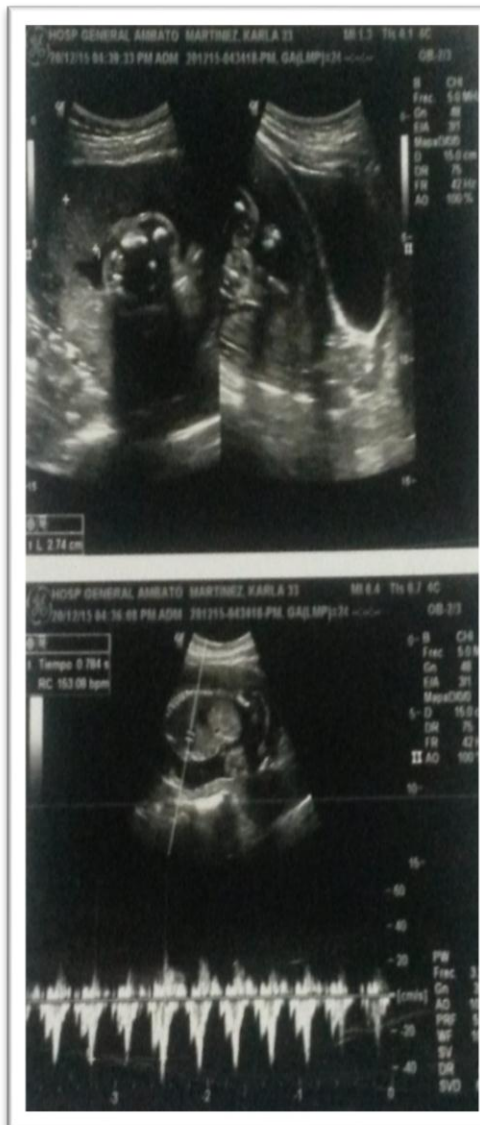## ANEXOS

### ANEXO 1. ECO OBSTÉTRICO 11 DE DICIEMBRE DEL 2015

ECO OBSTETRICO	
EMBARAZO	único
PRESENTACION	transverso
DORSO	derecho
F C F	154 latidos por minuto.
DBP	52 mm
CA	145 mm
LF	28 mm
PESO	166 grs.
LIQUIDO AMNIOTICO	adecuado
PLACENTA	placenta previa centro total lateral izquierda
MADUREZ	grado 0
<b>CONCLUSIONES</b>	
Placenta previa centro total lateral izquierda	
EMBARAZO DE 20 semanas 4 dias	
FPP 25 de abril del 2016	



**ANEXO 2. ECO OBSTÉTRICO FECHA: 20 DE DICIEMBRE DEL 2015**



FECHA: 20 DE DICIEMBRE DE 2015  
 ESTUDIO: ECOGRAFIA OBSTETRICA

**INFORME**

FUM: 2 de Julio de 2015                      EG: 24 SEMANAS 3 DIAS

Útero gestante, con producto único vivo, activo móvil durante el examen.  
 Posición podálico con dorso anterior izquierdo.  
 Frecuencia cardiaca fetal: 153 ipm.

**MEDIDAS ANTROPOMÉTRICAS:**  
 DBP: 5.74 cm  
 CC: 21.49 cm  
 CA: 18.83 cm  
 LF: 4.25 cm  
 PESO: 622 grs

Placenta corpórea que ocluye completamente al OCI, con un espesor de 2.74 cm. LA morfología de la placenta es multilobulada.  
 Cérvix OCI cerrado. Presencia de múltiples vasos de tipo arterial y venoso formando una red colateral a este nivel.

**IMPRESIÓN RADIOLÓGICA:**

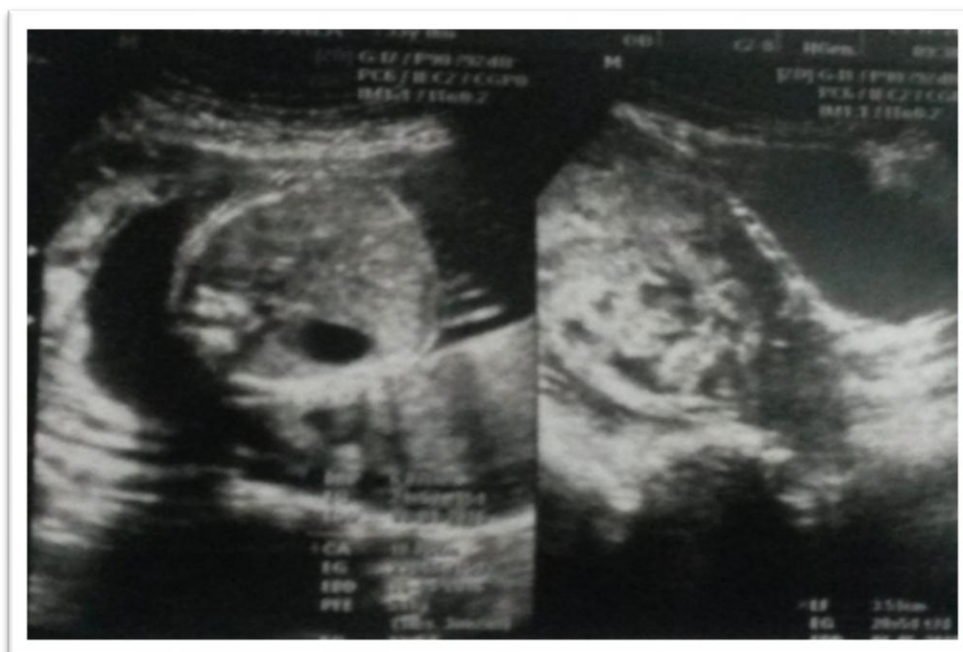- Embarazo de 23 semanas 5 días compatible con FUM.
- Oclusión completa del OCI por ubicación placentaria, se recomienda control ecográfico estricto para valorar migración placentaria.
- Importante red de estructuras vasculares localizadas en el cuello uterino.

**ANEXO 3. ECO OBSTÉTRICO FECHA: 23 DE DICIEMBRE DEL 2015**

ECO EMBARAZO	
EMBARAZO	único
PRESENTACION	pelviana
DORSO	derecho
FC	144 latidos.
MOVIMIENTOS	positivos.
DBP	60 mm.
LF	35 mm
CA	188 mm
Peso	541 grs.
Placenta	previa lateral centro total izquierda
Grado	0
Líquido	Adecuado

**CONCLUSIONES**

Embarazo de 23 semanas 7 día  
FPP 20 de abril del 2016



#### ANEXO 4. ECO OBSTÉTRICO 11 DE ENERO DEL 2016

FECHA:	11 DE ENERO 2016
ESTUDIO:	ECOGRAFIA OBSTETRICA

**INFORME**

FUM: 2 DE JULIO 2015                      EG 27 semanas 4 dias

Útero gestante, con producto único vivo, activo móvil durante el examen.  
Posición indiferente para el tiempo de embarazo.  
Frecuencia cardiaca fetal: 160 lpm.

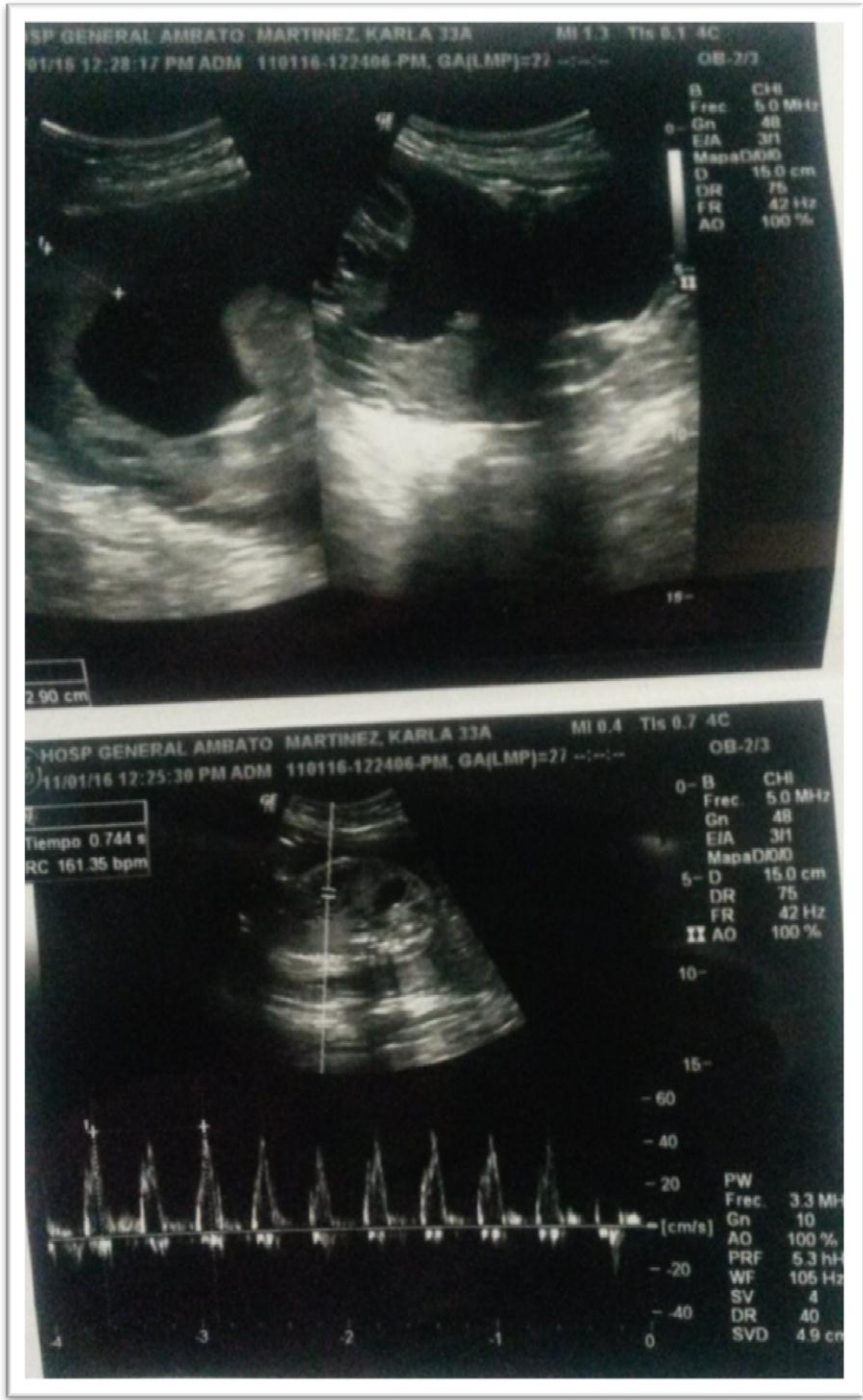**MEDIDAS ANTROPOMÉTRICAS:**  
DBP: 6,56 cm  
CC: 24,2 cm  
CA: 22,46cm  
LF: 4,60cm  
PESO: 908 grs

Producto se encuentra en el percentil de 5%  
Placenta anterior, fundica lateral derecha un espesor de 290cm.  
Líquido amniótico en cantidad adecuada para el tiempo gestacional. ILA 10 cm.  
Cérvix OCI cerrado sin alteraciones morfológicas.

**IMPRESIÓN RADIOLÓGICA:**

Embarazo de 26 semanas 2 días por US.  
Producto en el límite normal inferior





## ANEXO 5. ECO OBSTÉTRICO 12 DE ENERO DEL 2016

**ESTUDIO ECOGRÁFICO**

PACIENTE: MARTINEZ KARLA    EDAD: 33 AÑOS  
FECHA: 12 DE ENERO DE 2016  
ESTUDIO: ECOGRAFIA OBSTETRICA

**INFORME**

ADENDUM:

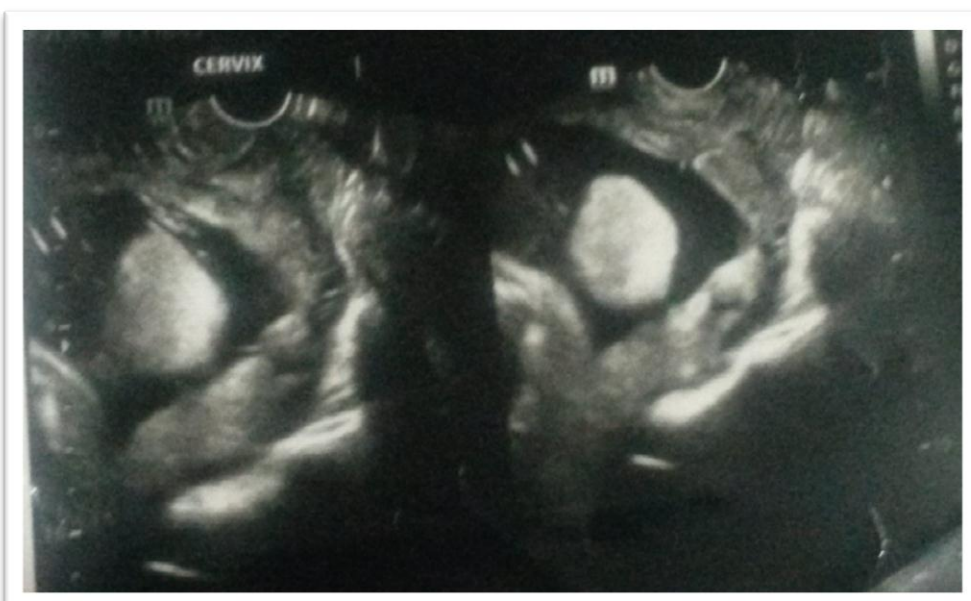El día de ayer 11 de Enero se realiza estudio ecográfico a la paciente en el que se reporta placenta anterior fundica lateral derecha.

El día de hoy se vuelve a revizar examen para evaluar placenta, realizandose la siguiente aclaración y corrección.

Placente corporea total que presenta una morfología lobulada en toda su extensión, encontrándose zonas mas voluminosas y otra mas delgadas, este ocluye completamente al OCI

**IMPRESIÓN RADIOLOGICA:**

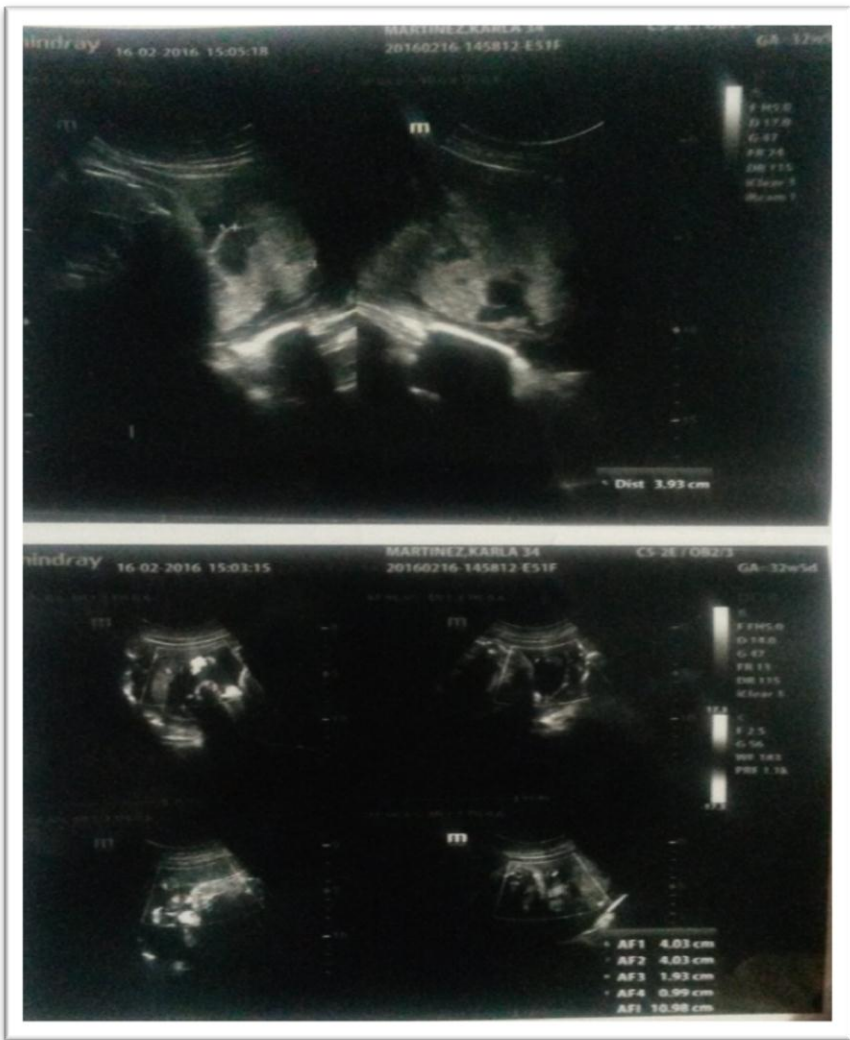Embarazo de segundo trimestre con producto unico vivo  
Placenta corpore total que ocluye en su totalidad al OCI en relación con **PLACENTA PREVIA OCLUSIVA TOTAL.**



## ANEXO 6. ECO OBSTÉTRICO DEL 16 DE FEBRERO DEL 2016

ESTUDIO:	ECOGRAFIA OBSTETRICA
	INFORME
FUM:	2/07/2015
EG:	32 Sem 5 días
Útero gestante, con producto único, vivo activo, móvil al momento del estudio. Posición Cefálica dorso posterior izquierdo.	
Frecuencia cardiaca fetal: 144lpm.	
MEDIDAS ANTOPOMÉTRICAS:	
DBP:	8,04cm
CC:	29,15cm
CA:	27,04cm
LF:	6,30cm
PESO:	1836gr
Producto se encuentra en un percentil de 20% según la curva de crecimiento.	
Líquido amniótico en cantidad normal para el tiempo gestacional. ILA:10.98	
Placenta lobulada corpórea total con oclusión completa del OCI ,el espesor es de 3.93cm, <u>no se observan signos de acretismo.</u>	
Cérvix OCI cerrado sin alteraciones morfológicas.	
MORFOLOGICO:	
Durante el rastreo ecográfico no se logra detectar anomalías morfológicas macroscópicas en las estructuras fetales visibles acorde a lo valorable por E.G actual en este examen.	
Cráneo con tabla ósea regular y estructuras intracraneales normales.	
Órbitas simétricas, puente naso-bucal normal, hueso nasal	
Tórax con movimientos respiratorios, corazón rítmico, tetracameral con levocardia y una frecuencia cardíaca positiva - variable calculada en aproximadamente 144lpm.	
En el abdomen no se evidencian herniaciones patológicas, el estómago, riñones y vejiga sin alteraciones.	
Columna vertebral de amplitud habitual en sus diferentes segmentos, sin datos patológicos.	
Las extremidades son simétricas, movilidad activa. Las manos y los pies no presentan alteraciones evidentes al método.	
OCI cerrado.	
IMPRESIÓN RADIOLÓGICA:	
Embarazo de 32 semanas 1 días por ultrasonido	
Estudio morfológico sin alteraciones	
Placenta previa corporea total	





## ANEXO 7. ESTUDIO HISTOPATOLÓGICO

### Estudio histopatológico

- **Placenta:**

Macroscópica se recibe fijada placenta adherida a útero en su posición cervical. Al corte áreas blanco grisáceas. Cordón umbilical fragmentado en dos, que mide 33cm, con sus tres vasos, enrollado hacia uno de sus extremos.

Microscopia: tejido placentario y abundantes vellosidades coriales, decidua con ligero infiltrado linfoplasmocitario y polimorfonuclear neutrófilo, presencia de fibrina y edema. Cordón con presencia de sus 3 vasos.

Diagnóstico: Deciduitis leve

- **Útero:**

Macroscópica se recibe fijado útero con placenta adherida a la porción cervical, penetrando en útero, superficie externa cruenta, que mide 16x11x7, 5cm, al corte áreas de hemorragia con cavidad endometrial dilatada. Se observan áreas blanco grisáceas al corte de la placenta.

Microscopia: en los cortes examinados se observan estroma endometrial decidual con tejido placentario, abundantes vellosidades coriales, algunas adheridas a miometrio sin decidua interviniente y penetrando en el mismo. Decidua con ligero infiltrado inflamatorio linfoplasmocitario y polimorfonuclear neutrófilo, presencia de fibrina y edema.

Diagnóstico: acretismo placentario (placenta increta)

- **Anexos:**

Macroscópica: Se recibe fijado ovarios que miden en conjunto 7x3 cm, superficie externa con áreas de hemorragia, al corte cuerpos Albicans y áreas de hemorragia. Trompas que miden en conjunto 7x1 cm, serosa con áreas de hemorragia, al corte sin alteraciones.

Microscopia: ovario con cuerpos Albicans, cuerpo amarillo, quiste folicular y cuerpo amarillo hemorrágico en el contralateral. Una de las trompas con congestión vascular y la contralateral con ligero edema de la mucosa.

Diagnóstico: Quistes foliculares de ovario.

Cuerpo amarillo hemorrágico