



UNIVERSIDAD TÉCNICA DE AMBATO
FACULTAD DE CIENCIAS DE LA SALUD
CARRERA DE MEDICINA

ANÁLISIS DE CASO CLÍNICO SOBRE:

**“CONVULSIONES DE DIFÍCIL MANEJO EN ENCEFALITIS VIRAL EN
NIÑO PREESCOLAR”**

Requisito previo para optar por el Título de Médico

Autor: Soria Apolo, Jhon Alexis

Tutora: Dra. Najera Rodríguez, Cecilia Isabel

Ambato - Ecuador

Mayo 2016

:

APROBACIÓN DEL TUTOR

En mi calidad de Tutora del Trabajo de Investigación sobre el tema: **“CONVULSIONES DE DIFÍCIL MANEJO EN ENCEFALITIS VIRAL EN NIÑO PREESCOLAR”** de Jhon Alexis Soria Apolo, estudiante de la de Ciencias de la Salud.

Carrera de Medicina, considero que reúne los requisitos y méritos suficientes para ser sometido a la evaluación del jurado examinador designado por el H. Consejo Directivo de la Facultad

Ambato, Abril del 2016

LA TUTORA

.....
Dra. Najera Rodríguez, Cecilia Isabel

AUTORÍA DEL TRABAJO DE GRADO

Los criterios emitidos en el Trabajo de Investigación; “**CONVULSIONES DE DIFÍCIL MANEJO EN ENCEFALITIS VIRAL EN NIÑO PREESCOLAR**”, como también los contenidos presentados, ideas, análisis y síntesis son de exclusiva responsabilidad de mi persona, como autor de este Trabajo de Grado.

Ambato, Abril del 2016

EL AUTOR

.....

Soria Apolo, Jhon Alexis

DERECHOS DE AUTOR

Autorizo a la Universidad Técnica de Ambato, para que haga de este Análisis de Caso Clínico o parte de él un documento disponible para su lectura, consulta y procesos de investigación.

Cedo los derechos en línea patrimoniales de mi Análisis de Caso Clínico con fines de difusión pública; además apruebo la reproducción de este Análisis de Caso Clínico dentro de las regulaciones de la Universidad, siempre y cuando esta reproducción no suponga una ganancia económica y se realice respetando mis derechos de autor.

Ambato, Abril del 2016

EL AUTOR

.....
Soria Apolo, Jhon Alexis

APROBACIÓN DEL JURADO EXAMINADOR

Los miembros del Tribunal Examinador aprueban el Análisis de Caso Clínico, sobre el tema **“CONVULSIONES DE DIFÍCIL MANEJO EN ENCEFALITIS VIRAL EN NIÑO PREESCOLAR”** de Soria Apolo Jhon Alexis, estudiante de la Carrera de Medicina.

Ambato, Mayo del 2016

Para constancia firma

1^{er} VOCAL

2^{do} VOCAL

PRESIDENTE/A

DEDICATORIA

El presente trabajo se lo dedico a mi Madre fuente de mi vida, y a mi Padre que en paz descanse, todos ellos fuerza de mi ser, e impulso hacia mi futuro, a mi hermana quien ha sido apoyo de mi vida, mi primo ejemplo a seguir, y a mis amigos que con el paso del tiempo se han convertido en elementos más de mi familia, y espero que sigan presentes en los siguientes escalones que debo cursar como meta profesional.

Jhon Soria

AGRADECIMIENTO

Agradezco a mis padres por ser la fuente y motivo de mi superación, gracias a su apoyo incondicional, a mi familia que siempre ha estado presente, y más que todo a mis docentes que formaran parte siempre de mis conocimientos científicos aplicables, para colaborar con la sociedad por el bien común de la Salud.

Jhon Soria

Contenido

PORTADA.....	i
APROBACIÓN DEL TUTOR	ii
AUTORÍA DEL TRABAJO DE GRADO.....	iii
DERECHOS DE AUTOR	iv
APROBACIÓN DEL JURADO EXAMINADOR	v
DEDICATORIA	vi
AGRADECIMIENTO	vii
RESUMEN	x
SUMARY	xii
INTRODUCCIÓN	1
JUSTIFICACIÓN	3
OBJETIVOS	3
General.....	3
Específico:.....	3
DESCRIPCIÓN DE LAS FUENTES UTILIZADAS	4
PRESENTACIÓN DEL CASO CLÍNICO	5
DESCRIPCIÓN DE LOS FACTORES DE RIESGO	9
DESCRIPCIÓN DE LOS FACTORES RELACIONADOS CON LOS SERVICIOS DE SALUD	9
ACCESO A LA ATENCIÓN	10
MANEJO EN EL PRIMER NIVEL	10
MANEJO EN EL SEGUNDO NIVEL	10
MANEJO EN HOSPITALIZACIÓN	10
MANEJO EN EL TERCER NIVEL.....	11
DESARROLLO TEÓRICO DEL TEMA.....	12
Encefalitis	12
Etiología.....	12
Patogenia.....	14
Clínica	14
Diagnóstico	15
Criterios mayores:.....	15
Criterios clínicos menores:	16
Exámenes complementarios.....	16

Prevención.....	19
Manejo	19
Medidas específicas	21
Diagnóstico diferencial	22
Complicaciones.....	23
Pronóstico	24
IDENTIFICACIÓN DE PUNTOS CRÍTICOS	24
CARACTERIZACIÓN DE LAS OPORTUNIDADES DE MEJORA	25
CONCLUSIONES	27
LINKOGRAFÍA	28
ANEXOS	29

UNIVERSIDAD TÉCNICA DE AMBATO
FACULTAD DE CIENCIAS DE LA SALUD
CARRERA DE MEDICINA

**“CONVULSIONES DE DIFÍCIL MANEJO EN ENCEFALITIS VIRAL EN
NIÑO PREESCOLAR”**

Autor: Soria Apolo, Jhon Alexis

Tutor: Dra. Najera Rodríguez, Cecilia Isabel

Fecha: Abril del 2016

RESUMEN

Paciente masculino de 3 años de edad refiere que hace 6 horas, mientras jugaba, presenta movimientos tónico clónicos, generalizados, simétricos, de inicio súbito, presentando desviación de la mirada, sialorrea en poca cantidad, con duración superior a 30 minutos, con un periodo postictal aproximado de 5 minutos, en dos episodios, por lo que acude a centro de salud, confirman la sintomatología, y realizan transferencia al servicio de emergencia Hospital General del Puyo, en donde se observar el estatus epiléptico administrando medicación y se decide su ingreso.

La encefalitis es caracterizada primordialmente por la inflamación del encéfalo, entre la etiología están: virus del herpes simple, adenovirus, enterovirus y en zonas endémicas, rabia y VIH, cuya fuente de ingreso al SNC es mediante vía neurotrópica o sanguínea; que a su vez conlleva a graves trastornos psicomotrices característicos para cada grupo etario, que si no es diagnosticada y tratada de manera oportuna,

provocaría la presencia de secuelas neurológicas a posterior de forma irreversible, la incidencia de esta patología se ha reducido actualmente debido a los programas de inmunizaciones que se lleva en nuestro país, evitando las infecciones por polio, sarampión, rubeola, entre otras que llevaban consigo secuelas discapacitantes o hasta letales.

Finalmente sabemos para obtener un diagnóstico y realizar el tratamiento exacto de encefalitis contamos con criterios diagnósticos, exámenes complementarios los cuales nos ayudaran a evitar las grandes secuelas neurológicas futuras de esta patología.

PALABRAS CLAVES: MOVIMIENTOS, TÓNICO, CLÓNICOS, ENCEFALITIS.

UNIVERSIDAD TÉCNICA DE AMBATO
FACULTAD DE CIENCIAS DE LA SALUD
CARRERA DE MEDICINA

**“CONVULSIONS OF DIFFICULT SECONDARY HANDLING TO VIRAL
ENCEPHALITIS IN PRESCHOOL CHILD”**

Author: Soria Apolo, Jhon Alexis

Tutor: Dra. Najera Rodríguez, Cecilia Isabel

Date: April 2016

SUMARY

Patient 3-year-old masculine recounts that 6 hours ago, while it was playing, it presents movements tonic clonal, widespread, symmetrical, of sudden beginning, presenting deviation of the look, sialorrea in few quantity, with duration superior to 30 minutes, with a period postictal brought near of 5 minutes, in two episodes, therefore it comes to health center, where they state the present thing, and they realize transference in the emergency service General Hospital of the Puyo, where to observe the epileptic status administering medication and decides its revenue.

The encephalitis is characterized essentially by the inflammation of the brain, between the etiology they are: virus of the simple herpes, adenovirus, enteroviruses and in endemic areas, rabies virus and VIH, whose revenue source to the SNC is by means of route neurotropic or blood; that in turn it bears to serious disorders psychomotors typical for every age group , that if it is not diagnosed and treated as an opportune way, would provoke the presence of neurological aftermath to later of irreversible form, the

incidence of this pathology has reduced at present due to the programs of immunizations that it takes in our country, avoiding the infections for polio, measles, german measles, between others that were taking with it aftermath disabling or up to lethal.

Finally we know to obtain a diagnosis and to realize the exact encephalitis treatment we are provided with diagnostic criteria, complementary examinations which will help us to avoid the big future neurological aftermath of this pathology.

KEY WORDS: MOVEMENTS, TONIC, CLONAL, ENCEPHALITIS.

INTRODUCCIÓN

La encefalitis es una enfermedad de etiología viral en un mayor porcentaje, caracterizada primordialmente por la inflamación del encéfalo, que a su vez conlleva a graves trastornos psicomotrices característicos, determinando así esta patología como una entidad emergente, que si no es diagnosticada y tratada de manera oportuna, provocaría la presencia de secuelas neurológicas a posterior de forma irreversible, sumado además la afectación de otras estructuras nerviosas, que surge después de infecciones como gripe, varicela, virus exantemáticos y excepcionalmente tras inmunización, datos fundamentales que pasan desapercibidos por los integrantes del primer nivel de salud.⁵

Los hallazgos epidemiológicos sugieren que la incidencia global es de aproximadamente 3-4 personas por cada 100000 personas/año, y es de 3 a 3.9 veces superior la prevalencia en niños < 1 año y > de 65 años comparados con el grupo de adultos jóvenes (20-44 años), mientras que en el grupo de lactantes y preescolares es 2 veces superior su incidencia.¹

La etiología es muy diversa, determinada por el entorno geográfico, y la condición climática de cada estación del año, que permanece encabezada primordialmente por agentes virales, de ellos el grupo de virus tipo herpes y su calidad endémica, es de mayor relevancia por su nivel de morbimortalidad que suele provocar, a pesar de ello un 64% de estos diagnósticos quedan sin identificar el agente etiológico específico.^{1,3}

En el Ecuador los datos epidemiológicos de esta patología no se encuentran disponibles por lo que se asume los datos de países con condiciones socio culturales,

geográficas y climática similares, cuyo resultado nos confirma la incidencia similar al propuesto que va de un rango de entre 3.5 a 7.4 casos por cada 100000 personas año.²

El interés en reconocer esta entidad patológica surge al ser una patología nada fuera de lo común en nuestro país, dado por la presencia de múltiples vectores transmisores de virus patógenos y causales de encefalitis como la rabia, fiebre amarilla, dengue, zika, VVZ, VEB, arbovirus, sumado todo esto a la migración más la pandemia de VIH, y recientemente AH1N1 y Chikungunya.^{5 9 22}

JUSTIFICACIÓN

Es justo y pertinente recalcar la importancia del presente trabajo debido a que nos señala las pautas esenciales para un tratamiento escalonado, y dirigido, ante los posibles estatus epilépticos que se producen en edades tempranas, teniendo en cuenta la presencia de una enfermedad causante como es la encefalitis viral, la cual no es tan común, gracias a la administración de inmunizaciones, y su tratamiento etiológico oportuno, con el fin de evitar lo máximo posible las futuras secuelas neurológicas.

OBJETIVOS

General

- Enfatizar el diagnóstico de encefalitis viral, entre las causas que originen un estatus epiléptico en preescolares, sin antecedentes de epilepsia, o convulsión febril, para empezar terapia anticonvulsivante y antiviral de manera oportuna.

Específico:

- Concientizar en la prevalencia de encefalitis viral en edades tempranas asociado a infecciones virales previas.
- Recalcar la presencia de secuelas neurológicas, que se producen en niños con problemas inflamatorios del SNC, a largo plazo, con el fin de evitar la discapacidad neurológica.
- Profundizar en las medidas anticonvulsivantes de manera ordenada con el fin de evitar convulsiones refractarias al tratamiento.

DESCRIPCIÓN DE LAS FUENTES UTILIZADAS

La elaboración del presente caso clínico, se realizó bajo la descripción de múltiples fuentes de las que destacan la recopilación y el análisis detallado de:

- La Historia clínica que nos brinda el orden cronológico más la mayor parte de datos del caso clínico, sumado el tiempo de permanencia en las diferentes unidades de salud, su manejo y la identificación de puntos críticos.
- Artículos científicos actualizados sobre el tema en cuestión, los cuales permiten recopilar información científica veraz, y recomendada, para poder incluir al análisis nueva información sobre los distintos escalones a seguir hasta la resolución clínica.
- Información directa brindada por la madre del paciente mediante una entrevista personal, quien brindo la información de forma activa, para de esta manera elaborar de mejor manera pertinente la cronología del cuadro clínico

PRESENTACIÓN DEL CASO CLÍNICO

Paciente masculino de 3 años de edad, nacido y residente en Arajuno provincia de Pastaza, de etnia kichwa, grupo sanguíneo desconocido, y lateralidad diestra, de nivel socioeconómico bajo.

Con los siguientes antecedentes patológicos:

Prenatales: Ecos: 0, Controles: 0. Ac. Fólico: No, Hierro: no.

Natales: Producto de primera gesta, nacido por parto eutócico céfalo-vaginal en domicilio, con llanto inmediato al nacer.

Post natales: Inmunizaciones completo para la edad, referido verbalmente por la madre.

Ablactación: 1 año de edad

Desarrollo psicomotor: sonrisa social 2 meses, Sostén cefálico: 3 meses, se sienta solo: 5 meses, camina solo: 1 año 6 meses.

Clínicos y quirúrgicos: no refiere, y sin antecedentes familiares.

Madre de paciente refiere que hace aproximadamente 6 horas, mientras jugaba en la plantación aledaña, presenta movimientos tónico clónicos, generalizados, simétricos, de inicio súbito, sin causa aparente, acompañado de desviación de la mirada, sin relajación de esfínteres y sialorrea en poca cantidad, con duración superior a 30 minutos, con un periodo postictal aproximado de 5 minutos, en dos episodios, por lo que acude a centro de salud, donde constatan lo presente, y realizan transferencia.

Actualmente en el servicio de emergencia de esta casa de salud, al observar el estatus epiléptico del paciente administran diazepam 4.2 miligramos intrarrectal, mas

impregnación con fenitoina 250 miligramos en 50 mililitros de solución salina en 30 minutos, cediendo el cuadro momentáneamente.

A la hora del ingreso a emergencia, después de haber empezado la terapia anticonvulsivante descrita anteriormente, el paciente presenta nuevamente convulsiones tónico clónicas, por lo que se administra segunda dosis de diazepam 4.2 miligramos intravenoso, y fenitoina 70 miligramos intravenoso de mantenimiento, mejorando la clínica del paciente.

En la madrugada siguiente ya en hospitalización, presenta movimientos tónico clónico de las extremidades superiores e inferiores por lo que administran Midazolam 0.4 miligramos intravenosos por una ocasión cediendo así su crisis convulsiva.

En la revisión de aparatos y sistemas la madre refiere que niño presenta cuadro gripal cinco días antes de evento convulsivo, al examen físico: fiebre de 38.7 °C, constatado en el servicio de pediatría, Paciente hipoactivo, irritable al manejo, hidratado, Glasgow 13/15, ocular: 4, verbal: 4, motor: 5, pupilas isocóricas de 3mm de diámetro, normorreactiva a la luz, y acomodación, se observa nistagmus horizontal, ORF: no congestiva, no existe rigidez de nuca, Kernig y brudzinsky negativos.

Llegando a la impresión diagnóstica de una enfermedad del sistema nervioso central, en este caso una encefalitis viral, meningitis bacteriana, o algún deterioro metabólico, o en el peor de los casos una intoxicación exógena, por lo que se realiza los siguientes exámenes complementarios para determinar el diagnóstico final.

Los exámenes complementarios del ingreso revelan leucocitos de 7790u/l, el cual al siguiente día se eleva hasta 9030u/l, PMN de 75.2%, Lym: 19.1%, sin alteración de la fórmula, HB: 11,2 g/dl, Hcto:33,6%, VCM:84.3fl, VSG:40mm/h, sin alteración en los siguientes exámenes de control, química sanguínea normal, glucosa de 105mg/dl, PCR

de 0.1mg/dl, Na: 148, K:4.4, EMO: normal, cito químico y bacteriológico de LCR: transparente, Agua de roca, pH:8, glucosa: 45mg/dl, proteínas: 128mg/dl, bacteriológico y Gram, negativos, leucocitos:0, citoquímico y bacteriológico de líquido Cefalorraquídeo de color incoloro aspecto transparente, leucocitos 0, hematíes 0 glucosa 94mg/dl, proteínas 25 mg/dl más cultivo bacteriológico negativo. (fig. 4)

Entre los exámenes imagenológicos se realiza una tomografía axial computarizada: cuyo estudio fue normal (fig. 5), Radiografía de tórax: normal,(fig. 6) debido a la falta de equipo de resonancia magnética nuclear, no se realiza, mientras que ya en el tercer nivel se realiza electroencefalograma, debido a la falta del equipo en nuestro hospital.

Llegando al diagnóstico de una encefalitis viral, y se inicia inmediatamente el tratamiento con aciclovir 250 miligramos vía oral cada 6 horas, debido a que no se cuenta con la presentación parenteral, y se mantiene terapia anticonvulsivante con fenitoina 70 miligramos intravenoso cada 12 horas.

Durante su estadía hospitalaria el paciente presenta somnolencia, picos febriles entre 38.2 y 38.9°C, que requirieron la aplicación de medios físicos para su descenso, más irritabilidad, por lo que se realizó una punción lumbar y se inicia antibioticoterapia empírica con ceftriaxona 700 miligramos intravenoso cada 12 horas, además presenta disminución del nivel de conciencia, reflejado con un Glasgow de hasta 11/15, sin episodios de convulsiones en piso, finalmente vale señalar que realiza un vomito precedido de nausea, de contenido alimentario, en poca cantidad, después de haber ingerido el aciclovir.

Debido a la disminución del estado de conciencia detallado anteriormente, y a pesar de la terapia, sigue persistiendo los movimientos tónico clónicos, más el posible o eventual deterioramiento clínico, que amerite de una unidad de cuidados intensivos pediátricos cercana, por lo que se decide la referencia a III nivel, donde corroboran el diagnóstico, y se continua con terapia anticonvulsivante similar, más aciclovir 225 miligramos intravenoso, además de ello se añade Risperidona 4 gotas cada 12 horas

vía oral para disminuir los movimientos anómalos, que persistían y hacían difícil el manejo en una unidad de segundo nivel de salud.

Teniendo en cuenta esto se realiza electroencefalograma en esta unidad, en sueño inducido, con trastornos electrogenésicos cerebrales, con asimetría interhemisférica en voltaje, deprimido en hemisferio izquierdo, más descargas epileptiformes interictales focales en región temporal mediano y posterior de hemisferio derecho, no propagadas, frecuentes durante el registro.

Durante su hospitalización en este nivel, presenta crisis convulsivas tónicas de pocos segundos de duración, no presenta infecciones ni patologías durante la hospitalización, se inicia tratamiento con aciclovir durante 10 días, paciente permanece asintomático ya no realiza crisis convulsivas.

Se solicitan exámenes complementarios don observa leucopenia sin otras manifestaciones clínicas más eosinofilia. Por parte de neurología el paciente concluye tratamiento con aciclovir y permanece asintomático. Por parte de pediatría se indican antiparasitarios y se solicita biometría hemática de control. (fig. 8)

Resolviendo así el cuadro de este paciente con secuelas temporales, que dificultaban la deambulación durante un día, según nos detallan el seguimiento realizado por trabajo social de nuestra unidad de salud, acude al control por consulta externa a la unidad de tercer nivel, sin trastornos secuelares evidentes, actualmente asintomático.

DESCRIPCIÓN DE LOS FACTORES DE RIESGO

Entre los principales factores de riesgo que afectan al niño en estudio, es en primer lugar la situación económica social, y el lugar de residencia, cuya situación geográfica, los mantiene a expensas de agentes vectores importantes, que habitan en la amazonia ecuatoriana.

Ademas de ello hay que tener en cuenta que al estar en una zona rural alejada de centros de salud de mayor complejidad de resolución, toma varias horas el traslado, hacia una unidad oportuna de atención, para el tratamiento requerido de su estatus epiléptico.

DESCRIPCIÓN DE LOS FACTORES RELACIONADOS CON LOS SERVICIOS DE SALUD

El cantón Arajuno alberga aproximadamente 6000 habitantes, ubicada a dos horas del cantón Pastaza, es el segundo cantón más grande de la provincia que en si es un conjunto de comunidades con un mayor porcentaje de personas kichwas que cuenta con un subcentro de salud, con limitada capacidad resolutive para este tipo de trastornos patológicos, por lo que deben recurrir a la referencia a una unidad de segundo nivel más cercano, en este caso el Hospital General Puyo.

ACCESO A LA ATENCIÓN

MANEJO EN EL PRIMER NIVEL

La madre acude con el paciente al subcentro de salud del cantón, donde valoran y confirman la presencia de convulsiones tónica-clónicas, pero al no contar con la medicación necesaria, decide realizar su referencia de manera emergente hacia el Hospital General Puyo.

MANEJO EN EL SEGUNDO NIVEL

El paciente llega a la unidad de salud al servicio de emergencia con intervalos de estatus epilépticos en estadio II, más periodos post ictales menores a 7 minutos, por crisis perseverantes, por lo que se inicia terapia anticonvulsivante con benzodiazepinas por vía rectal debido a la dificultad del acceso venoso periférico, luego del cual se impregna con fenitoina, pese a ello cede temporalmente, y vuelve a presentar movimientos tónico-clónicos por lo que se administran Midazolam, logrando el efecto deseado y es trasladado hacia la hospitalización de pediatría.

MANEJO EN HOSPITALIZACIÓN

Durante su estadía hospitalaria el paciente se presenta somnoliento, con picos febriles entre 38.2 y 38.9°C, que requirieron medicación y la aplicación de medios físicos para su descenso, además presenta disminución del Glasgow llegando hasta una escala de 11/15, sin episodios de convulsiones en piso durante los primeros días, finalmente vale señalar que realiza un vomito precedido de nausea, de contenido alimentario, en poca cantidad, después de haber ingerido aciclovir vía oral, debido a que es la única presentación que cuenta el hospital.

Después de la realización de la punción lumbar, más la serie de datos de laboratorio y de imagen detallados anteriormente, se concluye con el diagnóstico de una encefalitis de tipo viral, excluyendo los diagnósticos presuntivos de meningitis bacteriana, intoxicación exógena, convulsión febril, o algún trastorno hidroelectrolítico.

Pese a la administración de medicación anticonvulsivante, y al cese momentáneo vuelve a presentar episodios convulsivos, dos días después del inicio del cuadro, por lo que se decide referir a este paciente a un nivel superior de asistencia médica, con mejor actividad resolutive y con una amplia gama de medicamentos que necesita este paciente, más la disponibilidad de una unidad de cuidados intensivos pediátricos, en el caso que sea necesario.

MANEJO EN EL TERCER NIVEL

El paciente es trasladado al tercer día de su ingreso debido a la espera de respuesta por parte de la RED integral de salud, hacia el hospital Vaca Ortiz en la capital del país, lugar en el cual se realiza, nuevas pruebas de laboratorio, que verifican lo identificado en el nivel de proveniencia, y debido al número de días de instaurado el cuadro, no se realiza una resonancia magnética nuclear, y se decide realizar un electroencefalograma

que recalca la presencia de ondas epilepsiformes a nivel de región temporal derecha, verificando el cuadro de encefalitis viral, y se inicia el tratamiento antiviral parenteral recomendado, mas Albendazol debido al número elevado de Eosinofilos, mas Risperidona para controlar los movimientos involuntarios que presentaba a pesar del mantenimiento con fenitoina, hasta la resolución definitiva de su cuadro.

DESARROLLO TEÓRICO DEL TEMA

Encefalitis

La encefalitis consiste en un proceso inflamatorio en el encéfalo asociado con evidencia clínica de disfunción neurológica, que cursa generalmente de forma aguda, y llega a representar una entidad patológica, que conlleva un nivel elevado de morbimortalidad. ^{18 20 21}

Etiología

Los agentes causales de esta patología son muy diversos, abarcando tanto patógenos bacterianos atípicos, parásitos, rickettsias, y agentes virales que suelen conformar el mayor porcentaje etiológico. De entre ellos un 80% son debidas a enterovirus y en menor proporción a arbovirus, virus herpes y virus parotídeo. ^{3 14 18}

Mientras que en los siglos pasados los virus de la poliomielitis, rubéola, sarampión, y parotiditis eran causas muy comunes de encefalitis, esto cambio gracias a la incorporación de los esquemas de inmunización actuales. ¹⁸

Ademas de ello actualmente se considera como agentes potencialmente agresivos al virus del herpes simple tipo I o II, seguido del virus de la Varicela Zoster, el micobacterium tuberculosis y el toxoplasma gondi, para lo cual intervienen varios factores como el estado inmunológico del huésped y diversos factores ambientales, incrementando la instancia hospitalaria, y la morbimortalidad. ¹

Entre lo más destacado de la bibliografía actual nos señalan al virus del Oeste del Nilo, virus equino venezolano, el Mycoplasma pneumoniae, el enterovirus, el Lyssavirus australiano y el virus Nipah como agentes patógenos nuevos o apreciados recientemente como asociados con encefalitis, ademas se ha descrito encefalitis asociada con anticuerpos contra los canales de voltaje de potasio y receptores de N-metil-D-aspartato. ¹²

Pese a ello y debido a la dificultad para determinar el agente viral específico, podemos diferenciar o guiarnos mediante el grupo etario que afecta preferencialmente.

En el período neonatal, el cuadro clínico suelen ser parte de una infección sistémica con afección multiorgánica entre la etiología más frecuente es la infección por enterovirus, seguida de herpes virus (HSV2, HSV1, VVZ). ^{4 5}

Después del periodo neonatal la etiología más frecuente es la infección por enterovirus primordialmente, seguido de arbovirus, echovirus, y coxackie B5, virus de herpes simple, virus de la rabia en zonas endémicas, dengue, chikungunya, rubeola, polio, sarampión, parotiditis, AH1N1 y VIH. ^{4 5 9}

Patogenia

Los agentes virales pueden establecerse en el sistema nervioso central por vía hematológica, neuronal, o directa, siendo la vía hematológica la más común, dado el resultado de alteraciones en la permeabilidad de la barrera hematoencefálica. ²

La viremia logra producir conglomerados virales en el sistema retículo endotelial, con inflamación capilar y endotelial de vasos corticales y de la unión córtico-subcortical más alteración difusa del parénquima cerebral. ²

La infiltración perivascular linfocitaria durante un episodio de viremia en el contexto de una enfermedad sistémica permite también el paso del virus por picnocirosis endotelial a través de los plexos coroides y su replicación activa en los capilares, presentando así infiltración e inflamación leptomeníngea focal o difusa. ⁵

Cuando la vía es Neuronal suele ser de tipo retrógrada, siguiendo los axones neuronales y da lugar a encefalitis focal, con lesiones específicamente localizadas en las áreas temporales y frontales del sistema nervioso central, como sucede en la rabia o la infección por VHS. ^{2 5 18}

Mientras que la Inoculación puede ser directa, cuando es secundaria a traumatismo abierto del SNC. ^{2 5}

Clínica

Entre los antecedentes importantes hay que investigar: la zona geográfica donde habita, actividad laboral que realiza, viaje reciente hacia zonas endémicas de

eventuales vectores, picadura de insecto, convivencia con animales y la época estacional en que se presentó la enfermedad.^{2 17}

Las manifestaciones clínicas se caracterizan por alteraciones de las funciones cerebrales, de manera muy variada, desde alteraciones del comportamiento, que suelen ser interpretadas como trastornos psiquiátricos, hasta síntomas neurológicos en todo su espectro, de los más leves a los más graves que llegan al coma o la muerte.^{3 5}

18

En el paciente con encefalitis aguda infecciosa se inicia un cuadro prodrómico de: fiebre y cefalea, alteración de la personalidad e irritabilidad que duran unas horas (déficit motores, alteración de pares craneales, parestesias, hemiparesia, convulsiones, ataxia y trastornos del movimiento) y alteración del estado de conciencia, con letargo que en los casos graves progresa a coma y muerte.⁵

La encefalitis postinfecciosa se caracteriza porque una semana después de un cuadro febril con infección respiratoria, una enfermedad exantemática en remisión o una vacunación reciente, cuya afección neurológica es aguda.^{3 5}

Los síntomas clínicos se producen de forma brusca, no de forma progresiva, indistinguibles de los anteriormente descritos, siendo lo más característico y persistente las convulsiones, diferenciándose además con las encefalopatías debido a la presencia de fiebre.^{3 5 18}

Diagnóstico

Actualmente se ha establecido criterios para su oportuno diagnóstico.

Criterios mayores:

Alteración de conciencia (95%), irritabilidad, cambios de personalidad (80%), alteración del comportamiento y lenguaje de > 24 h de evolución (indicativo de lesión difusa SNC).^{12 23}

Criterios clínicos menores:

A) síndrome febril (90%) en las primeras 72 horas. Antes o después de la clínica neurológica; b) crisis epilépticas focales o generalizadas (>60%); y c) clínica neurológica focal: déficit neurológico focal (40%), cefaleas (80%), meningismo.^{12 23}

Criterio mayor y dos criterios menores: encefalitis posible. Criterio mayor y más de dos criterios menores: encefalitis probable. Encefalitis confirmada: anatomía patológica, o evidencia microbiológica o serológica.^{12 23 24}

Exámenes complementarios

Laboratorio

El diagnóstico fundamentalmente se basa en demostrar la infección mediante pruebas de laboratorio.

La linfocitosis es común en los enterovirus, mientras que una eritrosedimentación elevada es una característica de las infecciones bacterianas.²⁰

Antes de la disponibilidad de la biología molecular, el estándar para el diagnóstico era el aislamiento viral mediante biopsia cerebral.^{5 14 18}

Actualmente esto ha sido desplazado por la amplificación en el LCR mediante Reacción de Cadena de Polimerasa del genoma viral. Esta técnica tiene una sensibilidad del 98% y una especificidad del 94%, un valor predictivo positivo de 95% y un valor predictivo negativo del 98%.^{5 15}

La sensibilidad de esta prueba depende del momento de su realización, y tiene más rentabilidad entre el sexto y el décimo día del inicio de los síntomas y pierde sensibilidad si se realiza demasiado precozmente (antes de 72 h del inicio de la clínica) o muy tarde, así como si se realiza después de haber empezado tratamiento específico con antivirales (aciclovir).⁵ Los resultados deben interpretarse siempre relacionando el cuadro clínico del paciente.

La PCR cuantitativa sirve como marcador pronóstico de la infección.^{5 14} Si el paciente tiene VHS-1 > 100 copias/ μ l (un elevado número de copias), la duración de los síntomas, así como la alteración del nivel de conciencia y la posibilidad de alteración en la Tomografía Computarizada será mayor que si las copias son pocas.^{5 15}

El líquido cefalorraquídeo obtenido bajo punción lumbar, suele presentar pleocitosis entre 10-500 cel/ μ l en un 85%, si bien la ausencia de celularidad no excluye el diagnóstico. También suele encontrarse hiperproteíorraquia (60- 700 mg/dl) en el 80% de los pacientes. La glucorraquia puede estar moderadamente disminuida (30-40 mg/dl).^{5 15 18}

El VHS no suele crecer en el LCR y la normalidad del LCR no excluye el diagnóstico de encefalitis o meningoencefalitis (sobre todo en inmunodeprimidos y estadios precoces).^{5 14 15 18}

Biopsia: Biopsia epitelial: En pacientes con sospecha de infección por virus de la rabia, la biopsia de la piel de la nuca tiene una sensibilidad de 50%-94% y una especificidad de prácticamente el 100%. El diagnóstico de la rabia también puede ser establecido por la identificación del virus en el cerebro del animal responsable.^{14 18}

Biopsia cerebral: de uso muy infrecuente en la actualidad, puede desempeñar un papel en el diagnóstico de algunos casos de encefalitis de etiología desconocida.^{14 18}

Imagenología

Radiografía de tórax: los cambios característicos pueden plantear la posibilidad de infección por mycoplasma, legionela o tuberculosis.¹⁸

Las neuroimágenes se utilizan para apoyar el diagnóstico de encefalitis. Entre ellas la resonancia magnética es más sensible que la TC para detectar cambios agudos asociados con encefalitis y puede sugerir una etiología.^{5 18}

Los hallazgos característicos en RM cerebral pueden aportar pistas sobre el agente etiológico: hemorragia talámica en la encefalitis japonesa, cambios a nivel áreas temporales (edema y hemorragia) con regiones hipodensas en secuencias T1 que realzan contraste de forma no homogénea en la encefalitis herpética. Aproximadamente el 90% de los pacientes con encefalitis herpética tendrán alteraciones en la neuroimagen. En la encefalitis por enterovirus la RM puede mostrar hiperintensidad en T2 y FLAIR a nivel de troncoencéfalo y médula. En el seguimiento del curso clínico, la RM puede ser útil para evaluar posibles necrosis o desmielinización.^{5 14 18}

La tomografía computarizada puede excluir otros procesos de enfermedad y debe ser solicitada si la RM no está disponible. ^{5 14 18}

Electroencefalograma

Con respecto a las alteraciones encontradas en el EEG, la sensibilidad es de un 84% y la especificidad, de un 32,5%. Podemos encontrar un enlentecimiento de la actividad de forma generalizada, seguido posteriormente de ondas paroxísticas o procesos trifásicos de predominio temporal. En algunas circunstancias aparecen descargas epileptiformes periódicas con una intensidad de 2-3 Hz, originadas en el lóbulo temporal. La ausencia de alteración en el EEG no excluye la posibilidad de una encefalitis, así como la resolución de las anomalías tampoco se correlaciona con la recuperación clínica. ⁵

Prevención

La introducción de la vacuna ha disminuido considerablemente la ocurrencia de casos de encefalitis viral, especialmente la de las paperas, rubéola, influenza, polio, varicela, entre otros. ^{1 3 14 17 18 20 24}

Purificar el agua, control de los mosquitos, y evitar la exposición a los mosquitos, artrópodos y vectores de garrapatas es un método efectivo de prevenir la encefalitis por vectores. ¹⁴

Manejo

Todo paciente con sospecha de presentar encefalitis aguda debe ser hospitalizado y vigilado en aislamiento hasta la confirmación del diagnóstico.¹⁷

El manejo de esta patología deber ser multidisciplinaria, con la participación de servicios de Infectología, neurología, neurocirugía y rehabilitación, entre otros.¹⁴

La protección de las vías aéreas, mantener la perfusión cerebral, el control de las convulsiones, y el manejo del paciente comatoso, llegan a ser la clave del tratamiento, orientado a que muchas formas de encefalitis son autolimitadas y leves, a pesar del coma.^{14 18}

Medidas generales y sintomáticas.

- Control de signos vitales: Es fundamental, además de las constantes como frecuencia cardíaca, temperatura, presión arterial, valorar muy de cerca el nivel de conciencia para decidir el paso a cuidados intensivos, si se deteriora. Se debe mantener las constantes hematológicas con perfusiones, como dextrosa (al 25-50%), si existe hipoglucemia, tratamiento del posible desequilibrio ácido-base, trastornos hidroelectrolíticos, vigilar la posible hiponatremia que puede producir una secreción inadecuada de hormona antidiurética.¹⁸
- Se debe vigilar la aparición de síntomas de hipertensión intracraneal, que son debidos al edema cerebral y se trata con restricción líquida, soluciones hipertónicas como manitol al 20%.^{14 17 18}
- Se debe controlar la hipertermia, con antitérmicos.
- Existe controversia respecto al empleo de corticoides, pero se acepta la administración de dexametasona en altas dosis o la metilprednisolona en pulsos cuando la IRM evidencia la presencia de edema. La administración de corticoides no debe superar los 5 días para evitar los efectos colaterales.^{17 18}

Medidas específicas

Antivirales

La evidencia recomienda que hay que empezar el tratamiento empírico con aciclovir 10 mg/kg c/8hs intravenoso durante 10 días en adultos, y 20 mg/kg en niños, antes de obtener el resultado etiológico. El cual demostró ser más efectivo que la vidarabina y constituye el tratamiento de elección en la encefalitis por herpes simple en el recién nacido y en el adulto. Una política aceptada en la práctica médica es administrar aciclovir durante 14 días en los pacientes que en el LCR presentan PCR positiva para encefalitis por herpes simple. Si el paciente estaba inmunosuprimido, el tratamiento se prolongará durante 21 días. ^{3 5 10 14 17 18 20}

El aciclovir también es efectivo para el virus de la varicela zoster y el tratamiento es similar que para la encefalitis por herpes simple. En los casos de citomegalovirus, se utiliza la combinación de foscarnet y Ganciclovir. ^{3 5 10 14 17 18 20}

La recomendación actual para tratar la encefalitis por influenza A o B es el oseltamivir durante 5 días. ¹⁸

Antibióticos

Los antibióticos parenterales deben iniciarse de inmediato para el tratamiento empírico de la infección bacteriana en niños con sospecha de encefalitis (es decir, con encefalopatía y pleocitosis de LCR sin diagnóstico alternativo definitivo) o con cuadro

de meningitis. Recomendando el uso de ceftriaxona a 80 a 100 mg/kg/día (dosis máxima, 4 g al día) y vancomicina 60 mg/kg/día dividida cada 6 horas.^{17 18}

El tratamiento de la encefalitis por *Mycoplasma* es controversial, pero las guías actuales sugieren la terapia antibiótica empírica con doxiciclina o azitromicina.¹⁸

Anticonvulsivantes

Ocasionalmente requiere el tratamiento con anticonvulsivante, dada la posible aparición de convulsiones focales o generalizadas, iniciando la terapia basado en las características de las convulsiones, y en las guías institucionales individualizadas.^{17 18}

En nuestro caso se recomendaría el uso de fenitoina intravenoso con dosis de impregnación y mantenimiento, para controlar las convulsiones, pero si el paciente ingresa con un cuadro de status epiléptico se recomienda seguir el algoritmo propuesto para su manejo, presente en el anexo de este trabajo.^{6 7 8 11 13 16 19} Ver (fig. 7)

En ocasiones se pauta tratamiento anticomicial, de forma profiláctica a pesar de ello no se encuentra con evidencia que la respalde.^{17 20}

La encefalitis asociada a receptores de N-metil-D-aspartato se trata con terapias similares y con la extirpación de los tumores de ovario.¹⁸

Diagnóstico diferencial

La presentación clínica de la encefalitis viral puede simular otras patologías que debemos tomar en cuenta antes de realizar el diagnóstico y empezar la terapia, entre ellas tenemos la encefalopatía tóxica, producida por *Shigella*, *tosferina*, *Salmonella*

spp, intoxicación aguda, síndrome de Reye, o encefalopatía aguda necrotizante asociada a influenza.¹⁰

Entre el diagnóstico diferencial no debemos descartar la presencia de vasculitis del SNC como; panarteritis nodosa, lupus eritematoso diseminado, angiitis linfogranulomatosa u otras alteraciones del SNC como tumores (glioma), hemorragia intracraneal, pseudotumor cerebral, trombosis intracraneal, y migraña.¹⁰

Complicaciones

Aproximadamente el 10% de los niños ingresados por encefalitis puede presentar complicaciones como: status epiléptico, aumento de la presión intracraneal y cuadro de confusión con disminución del nivel de conciencia.^{14 18 20}

Algunos pacientes, sobre todo los que presentan una encefalitis por enterovirus pueden presentar episodios de confusión, alteración del nivel de conciencia, incluso coma. En las encefalitis post-varicela pueden presentar ataxia cerebelosa.¹⁸

Mientras sin tratamiento, la tasa de mortalidad de la encefalitis por VHS es del 70%, y aún con tratamiento, al menos el 35% al 62% de los sobrevivientes presentaran secuelas a largo plazo mientras que la encefalitis rábica es por lo general fatal.^{14 18 20}

Entre las secuelas más frecuentes que suelen presentar tenemos; cuadro de fatiga, irritabilidad, disminución de la capacidad de concentración, dolores musculares o incoordinación que persisten varias semanas tras la fase aguda de la enfermedad, y trastornos del lenguaje.^{5 14 18}

Por lo siguiente se debe realizar el seguimiento durante 6 meses o un año, vía ambulatoria, realizando control de pruebas de neuroimagen (RNM, TAC), EEG, incluso psicológicas, después de haber superado el cuadro agudo. ¹⁸

Pronóstico

Las generalizaciones sobre pronósticos son difíciles porque la mayoría de los casos de encefalitis son de causa desconocida. ¹⁸

Los factores que influyen en el pronóstico una vez que se realiza tratamiento con aciclovir son los siguientes. ⁵

- Edad: mejor pronóstico a edades más tempranas.
- Nivel de conciencia en el momento de la presentación clínica: si éste es menor a 6 según la escala de Glasgow, el pronóstico es peor.
- Duración de la encefalitis en el momento en que se inicia el tratamiento antiviral: es peor si se inicia después de 4 días del comienzo de los síntomas, y la supervivencia disminuye de un 92 a un 72%.
- Carga viral: peor si la PCR cuantitativa en LCR es mayor.

IDENTIFICACIÓN DE PUNTOS CRÍTICOS

En el presente caso clínico se identificaron varios puntos críticos dentro de los cuales estarían involucrados:

- Tiempo de demora en la derivación del paciente desde el área de atención primaria hacia un hospital de mayor complejidad.

- Falta de medicamentos anticonvulsivantes de primera línea para el manejo de pacientes con estatus epiléptico en los centros de atención primaria en salud que se encuentran alejados de algún centro de 2do nivel de salud.
- Ausencia de equipos de resonador o equipo de electroencefalograma en la unidad de salud, más la espera inoportuna de aquellos exámenes fuera del hospital sin respuesta rápida mediada por trabajadores sociales.
- Limitada capacidad resolutive debido a la falta de la presentación de los medicamentos indispensables para el tratamiento de la encefalitis viral.
- Saturación de los centros de mayor complejidad, demorando la atención en los mismos, y por ende demora en responder la RED pública de salud.

CARACTERIZACIÓN DE LAS OPORTUNIDADES DE MEJORA

A pesar de que la patología es un evento raro, se debió sospechar desde un inicio, teniendo en cuenta el grupo etario del paciente, más la localidad y la presencia de vectores, para manejo eficaz y oportuno.

OPORTUNIDADES DE MEJORA	ACCIONES DE MEJORA
Derivación oportuna desde los centros de atención primaria de salud	Ampliar los sistemas de derivación de pacientes desde el primer nivel de atención de salud hasta niveles superiores, en este caso la provincia cuenta con el servicio de alas de socorro y varias pistas aéreas repartidas en su territorio, que pueden colaborar en el transporte inmediato, hacia la zona aledaña al hospital.

<p>Estandarizar protocolos de manejo en encefalitis viral, más la implementación de medicamentos anticonvulsivantes necesarios ante cualquier emergencia.</p>	<p>Se debería procurar la elaboración de un protocolo actualizado a nivel del ministerio de salud pública donde se recalque el valor de este, para el diagnóstico y manejo oportuno de la encefalitis viral. Además de la implementación a nivel de los centros de primer nivel con anticonvulsivantes de primera línea para su manejo adecuado, durante la referencia hacia los niveles de mayor complejidad.</p>
<p>Se debería contar con datos epidemiológicos del país acerca de esta patología</p>	<p>La necesidad de estos datos colaboraría a que no pase desapercibida esta patología en zonas endémicas, y permita un mayor grado de sospecha, para su manejo.</p>
<p>Implementación de un equipo de electroencefalograma</p>	<p>Se debería gestionar la utilidad práctica y necesaria de un equipo de estos para cubrir la necesidad de la población amazónica, debido a que se trata de un hospital de segundo nivel de referencia en la amazonia, que actualmente cuenta con la especialidad de neurología, y evitar así el trámite demoroso por parte de la RED.</p>

CONCLUSIONES

- Todo paciente menor de un año o niños menores de 5 años que ingresen a un servicio de salud con cuadro de estatus epiléptico, sin antecedente o causa aparente, se debe sospechar de un cuadro de encefalitis viral, y referir de manera oportuna, controlando las convulsiones de manera adecuada, hasta que el paciente llegue a un nivel de mayor resolución, para su manejo específico
- La encefalitis viral es una patología que afecta 3 veces más a adultos mayores y niños < 5 años, con gran impacto en neonatos, teniendo en cuenta que llegan a afectar de 3 a 7 personas por cada 100000 habitantes, sumado a ello, la presencia de agentes vectores, propios de la región geográfica, en la que habita, aumentando así la sospecha clínica.
- Las complicaciones tardías que suelen surgir después de un proceso patológico como la encefalitis marca una gama de trastornos psicomotrices que se mantienen tanto de manera transitorio, así como de por vida, afectando en gran medida el desarrollo psicosocial del paciente.
- Para el manejo adecuado de un estatus epiléptico se debe clasificar según el tiempo, transcurrido, para la toma de decisiones el tratamiento, anteponiendo como primera línea el uso de benzodiazepinas ya sea de manera rectal, o intravenoso, si se tiene acceso periférico, seguido del uso de fenilhidantoína, y su debida referencia hacia un nivel superior de salud con mayor capacidad resolutive y manejo interdisciplinario.

BIBLIOGRAFÍA

1. Alyssa S. Parpia, Ye Li, Cynthia Chen, Badal Dhar, Natasha S. Crowcroft, Encephalitis, Ontario, Canadá, Emerging Infectious Diseases, Vol. 22, No. 3, March 2016, pág. 426-431
2. Álvarez Carlos, Sánchez Erick, Bermeo Adriana, Jiménez Paola, Encefalitis virales, asociación colombiana de neurología, cap. 14, 2005, pág. 202-215
3. García J, Moncó G, Encefalitis agudas, Elsevier, Neurología.;25 (Supl 1) 2010, pág. 11-17
4. Kimberlin D. Herpes Simplex Virus, meningitis and encephalitis in neonates. Herpes. 2004; 11 Suppl 2:A65-76.
5. Navarro María, Hernández-Sampelayoy Teresa, Baquero-Artigao Fernando, Encefalitis: conceptos básicos y manejo práctico, An Pediatr Contin, 5(1): 2007, pág. 30-38

LINKOGRAFÍA

6. Appleton-Macleod, Tratamiento farmacológico para las convulsiones agudas tonicoclónicas, incluido el estado epiléptico convulsivo en niños, Cochrane, 2010, (en línea), consultado el 3 de dic del 2015, URL disponible en: <http://www.cochrane.org/es/CD001905/tratamiento-farmacologico-para-las-convulsiones-agudas-tonicoclonicas-incluido-el-estado-epileptico>
7. Bertrán-Varela, Actualización en el manejo de convulsiones neonatales, Rev. Ped. Elec. 2014,(en línea), consultado el 3 de dic del 2015, URL disponible en: http://www.revistapediatria.cl/vol11num3/pdf/04_ACTUALIZACION_MANEJO_CONVULSIONES.pdf
8. Carey-Shah, Manejo pre-hospitalario de las convulsiones en pediatría, Intramed, (2014); (en línea), consultado el 3 de dic del 2015, URL disponible: www.intramed.net/contenidover.asp?contenidoID=83888

9. Faruk Incecik, M. Ozlem Herguner, Sakir Altunbasak, et al, Fatal encephalitis associated with novel influenza A (H1N1) virus infection in a child, *Neurol Sci*, (2012), (en línea), consultado el 3 de dic del 2015, URL disponible en: <http://www.ncbi.nlm.nih.gov/pmc/articles/PMC3356519/>
10. González Navarro, encefalitis, *AEP*, 2013, (en línea), consultado el 3 de dic del 2015, URL disponible en: www.aeped.es/sites/default/files/documentos/encefalitis.pdf
11. Huanca David, Estado epiléptico en niños: Actualización, *Rev Perú. pediatr.*, 2012, (en línea), consultado el 3 de dic del 2015, URL disponible en: <http://sisbib.unmsm.edu.pe/bvrevistas/rpp/v61n1/pdf/a06v61n1.pdf>
12. Jiménez-Mejías Manuel E., Amaya Villar Rosario, Olaf Neth, Palomino García Alfredo, Encefalitis y Meningoencefalitis agudas virales y no virales, *Guías PRIOAM*, (2014), URL disponible en: <http://www.hospital-macarena.com/antimicrobianos/index.php/diagnostico-y-tratamiento-antimicrobiano/infecciones-del-sistema-nervioso-central/encefalitis-agudas-virales-y-no-virales.html>
13. Lena-Marie Kortland, Susanne Knake, Felix Rosenow, Cost of status epilepticus: A systematic review, *Elsevier*, (2015), URL disponible: <http://www.sciencedirect.com/science/article/pii/S1059131114003021>
14. Noriis Flagge, Bayard Vicente, Evelia Tomas, Encefalitis aguda: manifestaciones neuropsiquiátricas como expresión de Infección por virus de influenza, *Actualizaciones en neurología infantil II*, (2009), URL disponible en: http://www.scielo.org.ar/scielo.php?script=sci_arttext&pid=S0025-76802009000200015
15. Salazar Liliana, Conca Natalia, Santolaya María Elena, Farfan Mauricio J., Cofre Fernanda, Vergara Alejandra, Torres Juan Pablo, Diagnóstico etiológico en meningitis y encefalitis por técnicas de biología molecular, *Elsevier*, (2015), URL disponible en: <http://www.sciencedirect.com/science/article/pii/S0370410615002004>
16. Sanchez-Camino, Uso benzodicepinas en crisis prolongadas y estado epiléptico en la comunidad, *An Pediatr*, 2014, (en línea), consultado el 3 de dic del 2015, URL disponible en: <http://www.analesdepediatria.org/es/uso-benzodicepinas-crisis-prolongadas-estado/articulo/S1695403314001763/>

17. Steiner I, Budkab A, Chaudhuric A, et al, Encefalitis virósica: Diagnóstico y tratamiento, Intramed, (2005), URL disponible en: www.intramed.net/34817
18. Téllez De Meneses Monserrat, Vila Miguel T, Barbero Aguirre Pedro, Montoya José, encefalitis virales en la infancia, Actualizaciones en neurología infantil IV, (2013), URL disponible en: http://www.scielo.org.ar/scielo.php?script=sci_arttext&pid=S0025-76802013000500013
19. Villafuerte-Toro, Actualización en el manejo del estado epiléptico, Rev Neuropsiquiatr, 2012, (en línea), consultado el 3 de dic del 2015, URL disponible en: <http://www.upch.edu.pe/vrinve/dugic/revistas/index.php/RNP/article/download/1217/1249>
20. Weingarten Laura, Enarson Paul, and Klassen Terry, Encefalitis en la infancia, Intramed, (2013), URL disponible en: http://www.scielo.org.ar/scielo.php?script=sci_arttext&pid=S0025-76802013000500013

CITAS BIBLIOGRÁFICAS BASE DE DATOS UTA

21. SCOPUS: Chaudhuri, A., Kennedy P, Diagnosis and treatment of viral encephalitis (Review), Postgraduate Medical Journal, (2002), (en línea), consultado el 3 de dic del 2015, URL disponible en: <https://www.scopus.com/record/display.uri?eid=2-s2.0-0036808978&origin=reflist&sort=plf-f&src=s&st1=encephalitis+and+child&nlo=&nlr=&nls=&sid=93EFA829DCA0A9A19411DDBB8692E471.aXczxbyuHHiXgaIW6Ho7g%3a10&sot=b&sdt=b&sl=37&s=TITLE-ABS-KEY%28encephalitis+and+child%29&recordRank=>
22. SCOPUS: Gérardin P, Couderc T, Bintner M, Chikungunya virus-associated encephalitis, La Réunion, France, (2016), consultado el 3 de dic del 2015, URL disponible en: <https://www.scopus.com/record/display.uri?eid=2-s2.0->

84952342917&origin=resultlist&sort=plf-
f&src=s&st1=encephalitis+and+child&nlo=&nlr=&nls=&sid=93EFA829DC
A0A9A19411DDBB8692E471.aXczxbyuHHiXgaIW6Ho7g%3a10&sot=b&s
dt=b&sl=37&s=TITLE-ABS-
KEY%28encephalitis+and+child%29&relpos=50&citeCnt=0&searchTerm=

23. SCOPUS: Tunkel A, Glaser C, Bloch K, Sejvar J, Marra C et al, The management of encephalitis: Clinical practice guidelines by the Infectious Diseases Society of America, Department of Health Services, (2015), consultado el 3 de dic del 2015, URL disponible en:

<https://www.scopus.com/record/display.uri?eid=2-s2.0-47649122361&origin=reflist&sort=plf->

f&src=s&st1=encephalitis+and+child&nlo=&nlr=&nls=&sid=93EFA829DC
A0A9A19411DDBB8692E471.aXczxbyuHHiXgaIW6Ho7g%3a10&sot=b&s
dt=b&sl=37&s=TITLE-ABS-

KEY%28encephalitis+and+child%29&recordRank=

24. SCOPUS: Venkatesan A, Tunkel A, Bloch K, Luring A, et al, Case definitions, diagnostic algorithms, and priorities in encephalitis: Consensus statement of the international encephalitis consortium, Clinical Infectious Diseases, (2013), (en línea), consultado el 3 de dic del 2015, URL disponible en: [https://www.scopus.com/record/display.uri?eid=2-s2.0-](https://www.scopus.com/record/display.uri?eid=2-s2.0-84884920102&origin=reflist&sort=plf-)

[84884920102&origin=reflist&sort=plf-](https://www.scopus.com/record/display.uri?eid=2-s2.0-84884920102&origin=reflist&sort=plf-)

f&src=s&st1=encephalitis+and+child&nlo=&nlr=&nls=&sid=93EFA829DC
A0A9A19411DDBB8692E471.aXczxbyuHHiXgaIW6Ho7g%3a10&sot=b&s
dt=b&sl=37&s=TITLE-ABS-

KEY%28encephalitis+and+child%29&recordRank=

ANEXOS

Biometría hemática	02/11/2015	03/11/2015
Leucocitos	7790U/l	9030 u/l
Neutrófilos	75,2%	57,7%
Linfocitos	19.1%	31,9%
Eosinófilos	3%	7,6%
Basófilos	0,3%	0,5%
Glóbulos rojos	3,990,000	4,080,000
Hemoglobina	11,2 g/dl	11,6g/dl
Hematocrito	33,6%	35,8%
VCM	84,3fl	87,7fl
CHCM	33,3g/dl	32,4g/dl
Plaquetas	331000 u/l	259000u/l
VSG	40 mm/H	

Figura N#1

Química sanguínea	2/11/2015	4/11/2015
Urea	29 mg/dl	38,8
creatinina	0,57 mg/dl	0,5
glucosa	105 mg/dl	
PCR	0,1 mg/dl	
TP	13"	
TTP	36"	
Electrolitos:		
Na	148	
K	4,4	
Cl	112	

Figura N#2

EMO	
Color	Amarillo
Densidad	1.015
pH	6
Cuerpos cetónicos	++
Hemoglobina	Trazas
Piocytes	1-2
Hematies	1-3
Bacterias	++
Moco	Escaso

Figura N#3

Examen cito químico y bacteriológico de LCR	
Aspecto	Transparente
Color	Agua de roca
Densidad	1,005
pH	8
Glucosa	45
Proteínas	128
LDH	3,5
Hematíes	0-1
Bacterias	Negativo
Gram	Negativo
Leucocitos	0

Figura N#4

TOMOGRAFIA AXIAL COMPUTARIZADA SIMPLE

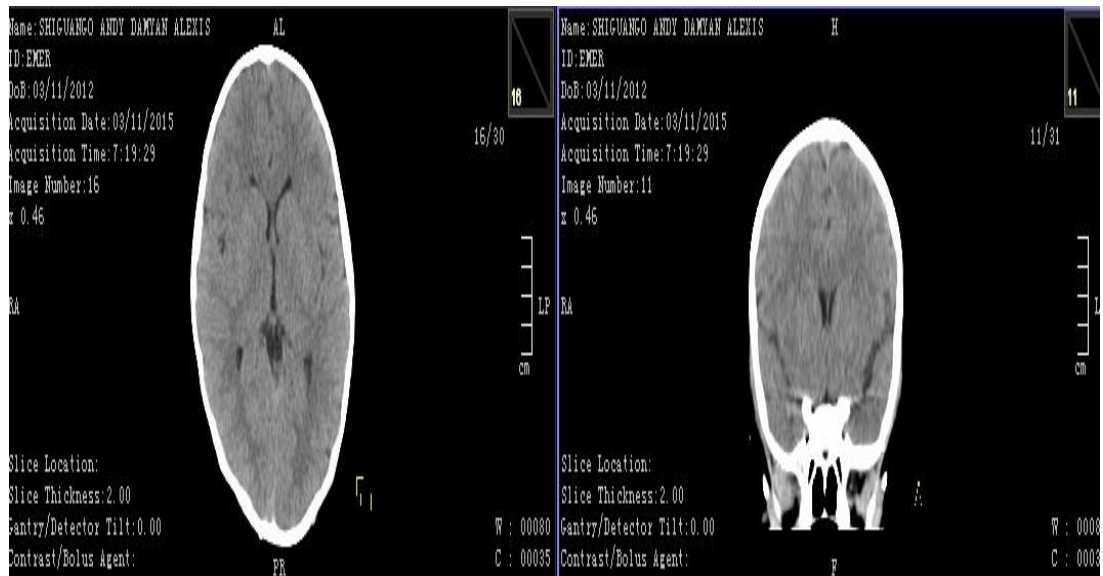


Figura N#5

RADIOGRAFÍA DE TÓRAX

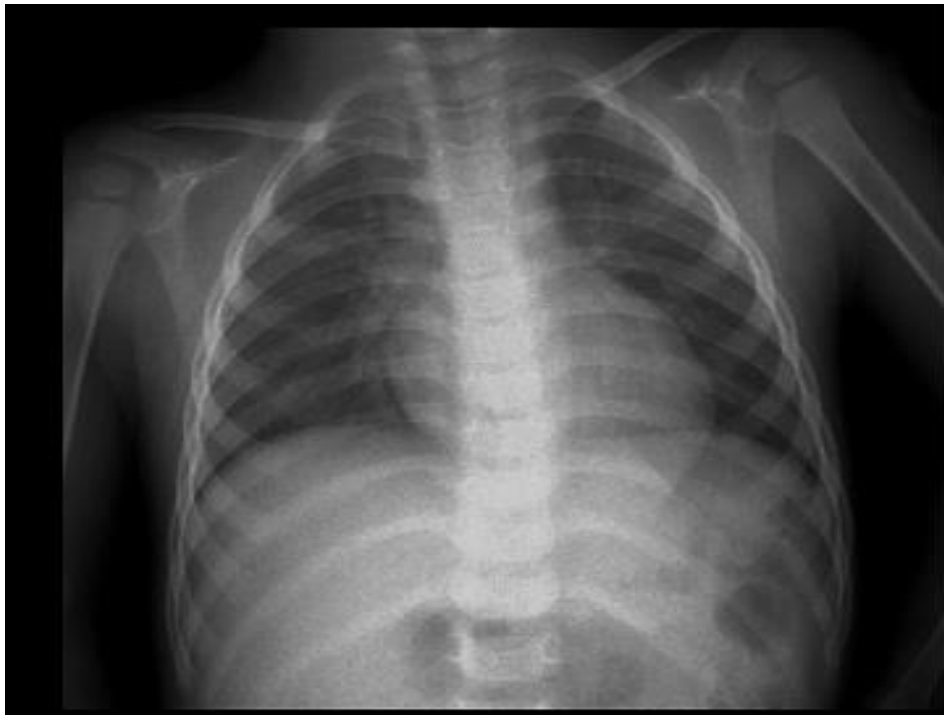

Figura N#6

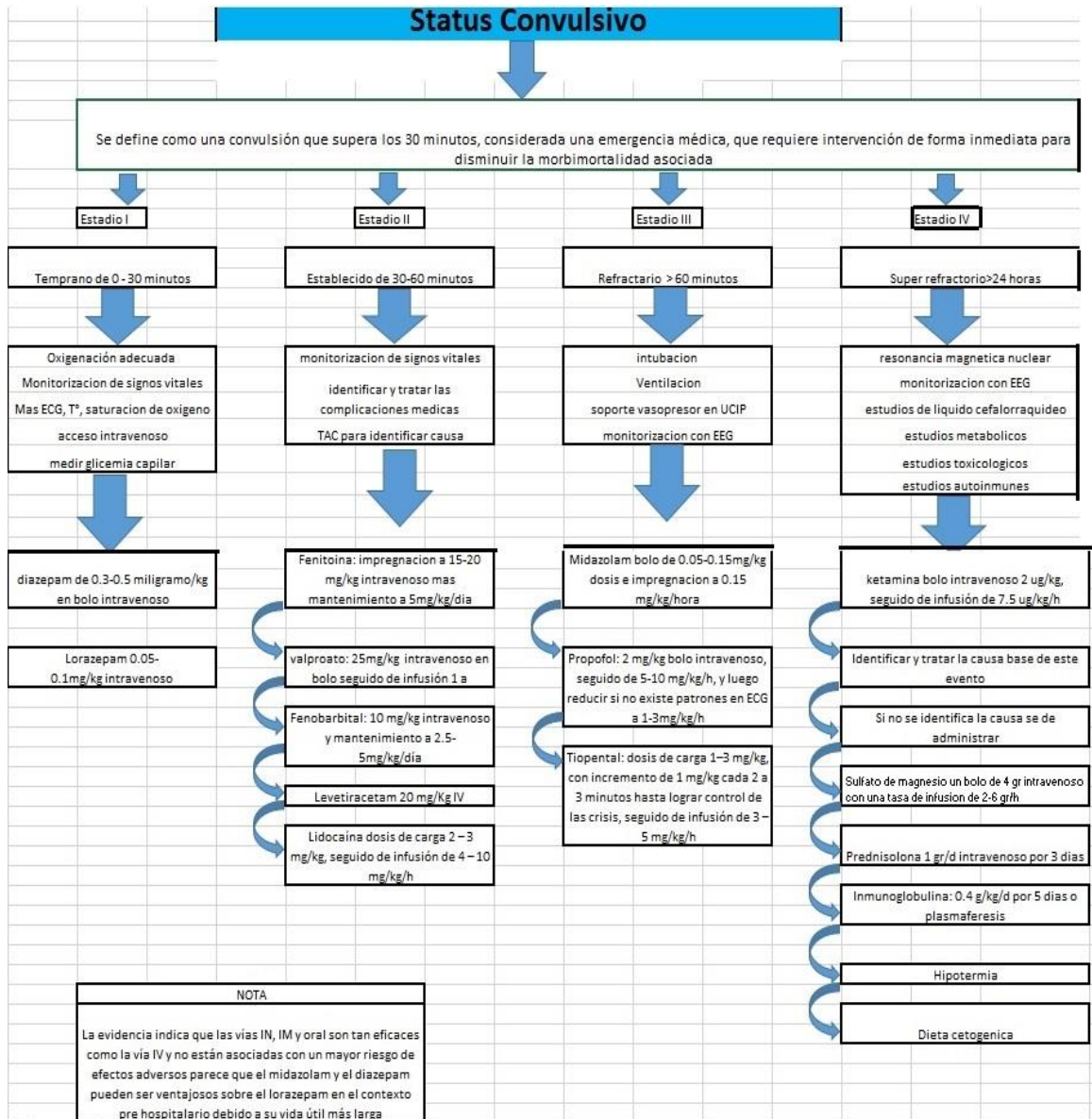


Figura N#7