UNIVERSIDAD TÉCNICA DE AMBATO

FACULTAD DE CIENCIAS DE LA SALUD

CARRERA DE TERAPIA FÍSICA

ANÁLISIS DE CASO CLÍNICO SOBRE:

“ACROMIOPLASTIA POSTRAUMÀTICA EN EL ADULTO MAYOR”

Requisito previo para optar por el Título de Licenciada de Terapia Física.

Autor: Pazmiño Vieira, Verónica Gabriela

Tutora: Dra. Llerena Cepeda, María de Lourdes

Ambato – Ecuador
Marzo, 2016

APROBACIÓN DEL TUTOR

En mi calidad de Tutora del Trabajo de Investigación sobre el tema: "**ACROMIOPLASTIA POSTRAUMÀTICA EN EL ADULTO MAYOR",** de Verónica Gabriela Pazmiño Vieira, estudiante de la Carrera de Terapia Física, considero que reúne los requisitos y méritos suficientes para ser sometido a la evaluación del jurado examinador designado por H. Consejo Directivo de la Facultad de Ciencias de la Salud.

Ambato, Octubre 2015

LA TUTORA

Dra. Llerena Cepeda, María de Lourdes

AUTORÍA DEL TRABAJO DE GRADO

Los criterios emitidos en el Análisis de Caso Clínico **"ACROMIOPLASTIA POSTRAUMÀTICA EN EL ADULTO MAYOR"**, como también los contenidos, ideas, análisis, conclusiones y propuesta de esquema de tratamiento son de exclusiva responsabilidad de mi persona, como autora de éste trabajo de grado.

Ambato, Octubre del 2015

LA AUTORA

……..

Pazmiño Vieira, Verónica Gabriela

DERECHOS DE AUTOR

Autorizo a la Universidad Técnica de Ambato, para que haga de este Análisis de Caso Clínico o parte del mismo un documento disponible para su lectura, consulta y procesos de investigación.

Cedo los derechos en línea patrimoniales de mi Análisis de Caso Clínico con fines de difusión pública; además apruebo la reproducción del mismo dentro de las regulaciones de la Universidad, siempre y cuando esta reproducción no suponga una ganancia económica y se realice respetando mis derechos de autora.

Ambato, Octubre del 2015

LA AUTORA

……..

Pazmiño Vieira, Verónica Gabriela

APROBACIÓN DEL TRIBUNAL EXAMINADOR

Los miembros del Tribunal Examinador aprueban el informe de Análisis de Caso Clínico sobre el tema: **"ACROMIOPLASTIA POSTRAUMÀTICA EN EL ADULTO MAYOR",** de Verónica Gabriela Pazmiño Vieira, estudiante de la carrera de Terapia Física.

Ambato, Marzo 2016

Para constancia firman.

…….……	……	……
PRESIDENTE/A	1er VOCAL	2do VOCAL

AGRADECIMIENTO

En primer lugar a Dios quién guía mi camino con su eterna sabiduría, por bendecirme para llegar hasta donde he llegado, porque hiciste realidad este sueño anhelado.

La concepción de este proyecto está dedicada a mis padres, pilares fundamentales en mi vida. Sin ellos, jamás hubiese podido conseguir lo que hasta ahora. Su tenacidad y lucha insaciable han hecho de ellos el gran ejemplo a seguir y destacar, no solo para mí, sino para mis hermanos y familia en general.

A la Universidad Técnica Ambato por darme la oportunidad de estudiar y ser un profesional A mi Tutora por su esfuerzo y dedicación, quien con sus conocimientos, su experiencia, su paciencia y su motivación ha logrado que pueda realizar la elaboración de este caso clínico. También me gustaría agradecer a mis profesores durante toda mi Carrera profesional porque todos han aportado con un granito de arena a mi formación. Son muchas las personas que han formado parte de mi vida profesional a las que me encantaría agradecerles su amistad, consejos, apoyo, ánimo y compañía en los momentos más difíciles de mi vida. Algunas están aquí conmigo y otras en mis recuerdos y en mi corazón, sin importar en donde estén quiero darles las gracias por formar parte de mí, por todo lo que me han brindado y por todas sus bendiciones.

Gracias mil veces gracias.

Verónica Gabriela Pazmiño V.

DEDICATORIA

Dedico este trabajo a Dios por darme la vida y por permitirme haber llegado a esta importante etapa de mi formación. A mis padres que son mis pilares fundamentales, ya que gracias a su esfuerzo y apoyo incondicional hoy he podido dar este gran pasó. A ellos quienes inculcaron en mi sus principios, valores, carácter y perseverancia para conseguir mis objetivos.

A mis hermanos Michelle y Andrés por compartir momentos buenos y malos, pero siempre acompañándome para realizarme como persona.

A mis abuelos, tíos y primos que han sido parte de este camino y porque siempre han estado alentándome.

A mis amigas Luchita, Gaby y Joha por el gran equipo que hemos formado y que gracias a su apoyo hicieron que esta experiencia sea más especial.

Para ustedes este trabajo.

Verónica Gabriela Pazmiño V.

II. ÍNDICE.

PORTADA i

APROBACIÓN DEL TUTOR ii

AUTORÍA DEL TRABAJO DE GRADO iii

DERECHOS DE AUTOR iv

APROBACIÓN DEL TRIBUNAL EXAMINADOR v

AGRADECIMIENTO vi

DEDICATORIA vii

II. ÍNDICE. viii

RESUMEN xiii

SUMMARY xv

I. INTRODUCCIÓN 1

V. OBJETIVOS 3

OBJETIVO GENERAL 3

OBJETIVOS ESPECÍFICOS 3

VI. RECOPILACIÓN Y DESCRIPCIÓN DE LAS FUENTES DE INFORMACIÓN 4

VII. DESARROLLO 6

DESCRIPCIÓN CRONOLÓGICA DETALLADA DEL CASO: 6

DESCRIPCIÓN DE LOS FACTORES DE RIESGO 10

INICIAL 11

BIOLÓGICOS 11

ESTILO DE VIDA 12

SOCIALES 12

ANÁLISIS DE LOS FACTORES RELACIONADOS CON LOS SERVICIOS DE SALUD 14
OPORTUNIDAD EN LA SOLICITUD DE CONSULTA 14
CARACTERÍSTICAS DE LA ATENCIÓN 16
OPORTUNIDADES EN LA REMISIÓN: 17
TRÁMITES ADMINISTRATIVOS 18
IDENTIFICACIÓN DE PUNTOS CRÍTICOS 18
CARACTERIZACIÓN DE LAS OPORTUNIDADES DE MEJORA 20
PROPUESTA DE TRATAMIENTO 21
EVALUACIÓN DEL DOLOR 22
EVALUACIÓN ARTICULAR DE HOMBRO 23
EVALUACIÓN MUSCULAR DE HOMBRO 24
PLAN DE TRATAMIENTO 25
FASE AGUDA 25
Objetivo a corto plazo 25
FASE SUBAGUDA 32
Objetivo a mediano plazo 32
FASE CRÓNICA O DE RESOLUCIÓN 47
Objetivo a largo plazo 47
CONCLUSIONES: 58
REFERENCIAS BIBLIOGRÁFICAS 59
BIBLIOGRAFÍA: 59
LINKOGRAFÍA 60
CITAS BIBLIOGRÁFICAS - BASE DE DATOS UTA 61
ANEXOS 62

ÍNDICE DE GRÁFICOS

Gráfico 1. Aplicación crioterapia 25
Gráfico 2. Respiración diafragmática 26
Gráfico 3. Aducción – abducción de cadera 27
Gráfico 4. Flexión de cadera en decúbito 28
Gráfico 5. Posición de mariposa 28
Gráfico 6. Pedaleo 29
Gráfico 7. Flexoextensión de codo 31
Gráfico 8. Flexoextensión de muñeca 31
Gráfico 9. Círculos con manos abiertas 31
Gráfico 10. Movilidad de cuello 32
Gráfico 11. Deslizamiento caudal 34
Gráfico 12. Deslizamiento craneal 35
Gráfico 13. Movilización en abducción escapular 35
Gráfico 14. Deslizamiento ventarl con pa iente sentado 36
Gráfico 15. Tracción glenohumeral bimanual 37
Gráfico 16. Movilización en rotación humeral interna. 37
Gráfico 17. Movilización en rotación humeral externa 38
Gráfico 18. Movilización en abducción glenohumeral 38
Gráfico 20. Movilización en flexión glenohumeral 39
Gráfico 21. Movilización en extensión glenohumeral con el paciente en decúbito 40
Gráfico 22. Autoflexión pendular del hombro 41
Gráfico 23. Autoflexión con palo de reeducación 41
Gráfico 24. Autoextensión con palo de reeducación 42
Gráfico 25. Autoabducción trasversal manual 42
Gráfico 26. Autoabducción funcional con palo de reeducación 43
Gráfico 27. Automovilización manual 43
Gráfico 28. Caminado por pared de dedos (flexión hombro) 44
Gráfico 29. Rotación Interna del Hombro 45
Gráfico 30. Flexión del Hombro 46
Gráfico 31. Abducción del Hombro 46

Gráfico 32. Flexión isométrica 48
Gráfico 33. Extensión isométrica 49
Gráfico 34. Rotación Externa isométrica 49
Gráfico 35. Aducción Isométrica 50
Gráfico 36. Abducción Isométrica 51
Gráfico 37. Fortalecimiento del supraespinoso 52
Gráfico 38. Fortalecimiento del infraespinoso 52
Gráfico 39. Fortalecimiento del Subescapular 53
Gráfico 40. Fortalecimiento del Redondo menor 53
Gráfico 41. Fortalecimiento del Bíceps 54
Gráfico 42. Fortalecimiento del Tríceps 54
Gráfico 43. Estiramiento del supraespinoso 55
Gráfico 44. Estiramiento del infraespinoso y redondo menor 56
Gráfico 45. Estiramiento del subescapular 56

ÍNDICE DE TABLAS

Tabla 1. Factores de riesgo 10
Tabla 2. Oportunidad en la solicitud de consulta 14
Tabla 3. Caracterización de las oportunidades de mejora 20
Tabla 4. Evaluación del dolor. Cuestionario de Lattinen 22
Tabla 5. Evaluación Goniométrica de Hombro 23
Tabla 6. Examen de los músculos del hombro (Daniels y Worthingham) 24

ÍNDICE DE ANEXOS

Anexo 1. Consentimiento informado 63
Anexo 2. Historia Clínica 64
Anexo. 3 Epicrisis 74
Anexo. 4 Informe Electrocardiográfico 80
Anexo. 5 Informe radiológico 81
Anexo. 6 Informe ecográfico 82
Anexo 7. Informe hematológico 83
Anexo 8. Trámite de transferencia 84
Anexo. 9 Informe ecográfico de control postquirúrgico 86
Anexo. 10 Ecografía de control postquirúrgico 87
Anexo 11. Pedido para fisioterapia 88
Anexo 12 Entrevista Al Paciente 90
Anexo 14 Entrevista Al Familiar: 95
Anexo 15 Entrevista Al Fisioterapeuta: 98

UNIVERSIDAD TÉCNICA DE AMBATO

FACULTAD DE CIENCIAS DE LA SALUD

CARRERA DE TERAPIA FÍSICA

“ACROMIOPLASTIA POSTRAUMÀTICA EN EL ADULTO MAYOR”

Autor: Pazmiño Vieira, Verónica Gabriela

Tutor: Dra. Llerena Cepeda, María de Lourdes

Fecha: Octubre 2015

RESUMEN

El presente caso clínico titulado **“ACROMIOPLASTIA POSTRAUMÀTICA EN EL ADULTO MAYOR”,** se presentó en el Hospital del Instituto Ecuatoriano de Seguridad Social de Ambato.

La bóveda acromiocoracoidea presenta relaciones anatómicas estrechas con el manguito de los rotadores. Neer describió en 1972 el conflicto (síndrome de compresión o pinzamiento, impingement syndrome) entre la parte anterior del acromion y el manguito de los rotadores (supraespinoso), a partir del cual describió la acromioplastia anteroinferior. Este procedimiento quirúrgico permite disminuir la compresión subacromial. (1)

Es el caso de un paciente de sexo femenino de 63 años de edad, que según su historial refiere que inicio hace aproximadamente un año presentando una caída en su domicilio, tras este incidente acude a un centro en donde se realizan tratamientos empíricos sin obtener el alivio del dolor. Después la paciente acudió al Hospital del Instituto Ecuatoriano de Seguridad Social de Ambato siento atendida en emergencia donde fue prescrita analgésicos, pero no alivio el dolor, al

paso de aproximadamente un mes fue atendida por un médico general en la misma casa de salud y este transfiere al Hospital Básico Privado Tungurahua con orden del Hospital del Instituto Ecuatoriano de Seguridad Social de Ambato para ser tratada por un especialista aquí se realizó la historia clínica en donde se observa a la paciente con su hombro caído, posteriormente se solicita exámenes complementarios, obteniendo como presunción diagnóstica una luxación acromioclavicular y el pinzamiento de los músculos del manguito de los rotadores. Al obtener este diagnóstico se planifica una cirugía para la descompresión del manguito de los rotadores. Dicha cirugía fue de tipo semiabierta en donde se encontró la ruptura total de los músculos del manguito de los rotadores, para esto se utilizo doble anclaje obteniendo buenos resultados en cuanto al alivio del dolor, sin embargo complicó la movilidad del hombro ya que la ausencia del acromion afectaría la biomecánica del mismo.

Tras la cirugía la paciente tuvo que mantenerse medicado para el alivio del dolor y sobretodo que mantener en reposo su hombro, a los tres meses fue remitida al área de Terapia Física en el Hospital del Instituto Ecuatoriano de Seguridad Social de Ambato.

PALABRAS CLAVES: ADULTO_MAYOR, ACROMION, ACROMIOPLASTIA, PINZAMIENTO_SUBACROMAL, MÚSCULOS, MANGUITO_ ROTADOR, ANCLAJE.

TECHNICAL UNIVERSITY OF AMBATO

FACULTY OF HEALTH SCIENCES

PHYSICAL THERAPY CARRER

“POSTTRAUMATIC ACROMIOPLASTY IN THE ELDERL"

Author: Pazmiño Vieira, Verónica Gabriela

Tutor: Dra. Llerena, María de Lourdes

Date: October 2015

SUMMARY

This case report entitled **“POSTTRAUMATIC ACROMIOPLASTY IN THE ELDERLY**" was presented at the Hospital of the Ecuadorian Institute of Social Security of Ambato.

The vault has narrow acromiocoracoidea anatomical relationships with rotator cuff. Neer described the conflict in 1972 (impingement syndrome, impingement syndrome) between the anterior acromion and the rotator cuff (supraspinatus), from which the anterior acromioplasty described. This surgical procedure can decrease the compression subacromial. (1)

It is the case of a female patient of 63 years of age, according to their history relates that started about a year ago showing a fall, after this incident goes to a center where empirical treatments are done without obtaining pain relief. After the patient went to the Hospital of the Ecuadorian Institute of Social Security Ambato feel treated in emergency where he was prescribed painkillers, but no pain relief after about a month she was treated by a general practitioner in the same nursing home and this transferred to Basic Private Tungurahua Hospital Order of the Hospital of the Ecuadorian Institute of Social Security Ambato to be treated by a

specialist here the history in which the patient is seen with his fallen shoulder performed subsequently complementary tests requested, obtaining as a presumption diagnosed one acromioclavicular dislocation and impingement muscles of the rotator cuff. By getting this diagnosis decompression surgery for rotator cuff is planned. This surgery was ajar type wherein the total breakdown of the muscles of the rotator cuff was found for this double anchorage was used with good results in terms of pain relief, although complicating shoulder mobility and the absence of the acromion affect the biomechanics of it.

After surgery the patient had to stay on medication for pain relief and especially to keep resting his shoulder, three months was sent to the area of Physical Therapy at the Hospital of the Ecuadorian Institute of Social Security Ambato.

KEYWORDS: ELDERLY, ACROMION, ACROMIOPLASTY, PINCH SUBACROMAL, CUFF_MUSCLES, ROTATOR_ANCHOR.

I. INTRODUCCIÓN

Según los criterios de la Organización Mundial de la Salud (OMS), se define como adulto mayor o anciano toda persona mayor de 60 años.

El envejecimiento produce una serie de cambios, dentro de estos físicos, fisiológicos y psicológicos.

El sistema musculoesquelético es el que más se verá afectado por los cambios sufridos por la edad, principalmente se verá la perdida la densidad ósea y del tono muscular siendo así más susceptible a lesiones.

Además se verán afectados los órganos de los sentidos, afectando en un sin número de situaciones como el equilibrio y eso por eso que los adultos mayores se ven susceptibles a sufrir caídas.

En este caso veremos cómo se ven afectadas algunas estructuras del hombro tan importante en la biomecánica del hombro después de un traumatismo.

El acromion es una parte de la escápula, el cual forma el techo del hombro. La superficie inferior de la misma puede afectar los músculos que forman el manguito de los rotadores

El manguito de los rotadores está formado por un tendón en común a los músculos supraespinoso, infraespinoso, redondo menor y subescapular, que se desliza por debajo del acromion, entra en contacto con la bolsa serosa y se inserta en el troquiter humeral. (2)

Después de los 50 o 60 años de vida este tendón podrá verse afectado por un proceso degenerativo agravado por las resistencias que habrá tenido que soportar. (2)

El síndrome subacromial que debe su nombre a la disminución del espacio por donde discurre el manguito de los rotadores, lo que produce el pinzamiento del tendón al momento de la flexión y la abducción. (2)

La acromioplastia es una técnica quirúrgica que puede ser artroscópica o abierta diseñada para dar mayor espacio para la movilidad de sus tendones del manguito rotador, por la resección del acromion. La técnica elegida es la vía artroscópica, lo que reduce las posibilidades de debilidad del músculo deltoides, permite una rápida recuperación, y un post operatorio con menos dolor. El procedimiento consiste en remover parte de la superficie inferior del acromion, aumentando el espacio subacromial y reduciendo la abrasión de los tendones del manguito rotador contra el acromion, en otros casos se puede extraer totalmente dependiendo del paciente. En la antigüedad se recomendaba una acromioplastia masiva pero se los relacionaba con dolores intrínsecos en los tendones, pero en algunos casos sigue siendo la única opción por el tamaño del espolón y por la libertad que se necesita para la reparación del manguito de los rotadores. Es el caso de la paciente ya que el espolón era muy grande lacerando masivamente los músculos del manguito de los rotadores.

El tratamiento quirúrgico de las rupturas del manguito rotador mejora significativamente la sintomatología dolorosa y la capacidad funcional de muchos pacientes. Las roturas masivas muestran un diámetro 50 mm. Involucran dos o más tendones y suelen cursar con avanzada degeneración muscular. En estas lesiones la reparación completa es técnicamente difícil, En la actualidad la reparación de roturas masivas alcanza resultados favorables en un 70-95% de los casos.

V. OBJETIVOS

OBJETIVO GENERAL

Evaluar la condición física de un paciente adulto mayor posterior a una acromioplastia para mejorar su calidad de vida.

OBJETIVOS ESPECÍFICOS.

1. Identificar los factores de evaluación de condiciones físicas del adulto mayor.
2. Establecer las complicaciones físicas tras una acromioplastia y determinar los riesgos para mejorar las condiciones de vida del adulto mayor.
3. Contribuir con una guía de tratamiento fisioterapéutico para mejorar la condición física del paciente adulto mayor después de una acromioplastia.

VI. RECOPILACIÓN Y DESCRIPCIÓN DE LAS FUENTES DE INFORMACIÓN

DESCRIPCIÓN DE LAS FUENTES DE INFORMACIÓN:

La recolección de la información se basó en datos obtenidos de la Historia Clínica del paciente, la misma que me fue facilitada por el Hospital del Instituto Ecuatoriano de Seguridad Social de Ambato provincia de Tungurahua y en el Hospital privado Básico Tungurahua. En la historia clínica del Hospital Básico Privado Tungurahua no se encontró la información en su totalidad.

Dentro de las historias clínicas encontramos con el registro de admisión, los antecedentes familiares y personales, además la descripción de la enfermedad actual, evaluación y valoración de la paciente con los exámenes complementarios realizados previos al diagnóstico (detalle del ecosonograma). Resultados de hematología, coagulación, química y un informe electrocardiográfico. También encontramos la medición y valores de los signos vitales tomados antes y después de la cirugía. El diagnóstico de la paciente, la cirugía realizada, el desarrollo de la misma y el equipo que intervino. Se encontró los medicamentos suministrados y las notas evolución de evolución después de la cirugía.

En la historia clínica no se pudo encontrar con detalle el tratamiento fisioterapéutico que realizo la paciente.

IDENTIFICACIÓN Y RECOPILACIÓN DE LA INFORMACIÓN NO DISPONIBLE:

Para la recopilación de información que no se encontraba en la historia clínica, realice entrevistas al paciente y familiares que permanecieron cerca de su

evolución, así como también al equipo multidisciplinario que atendió al paciente en los diferentes servicios del área hospitalaria encontrándolos como anexos en este trabajo.

En la historia clínica no logre encontrar como se produjo la lesión de su hombro, de donde fue su caída, quien la asistió después de la misma, en donde fue tratada inicialmente, el tiempo que transcurrió para ser tratada por un especialista y todas las casas de salud a las que acudió. Además el tiempo que tuvo que esperar para ser diagnosticada, cuantos especialistas visito, lo que cada uno aporto en su diagnóstico, el porqué de la decisión de dicha cirugía y como se desarrolló la misma. La explicación más a fondo del caso y los resultados de los exámenes complementarios.

La paciente en su entrevista nos relató que su recuperación tras la cirugía fue dolorosa e incómoda ya que necesitaba la ayuda de los familiares para realizar todas sus actividades y sobretodo que fue muy lenta, ya que nos tuvo un plan de tratamiento bien establecido. Además nos detallo con claridad la ejecución de su tratamiento fisioterapéutico, el cual no tuvo un plan bien estructurado, a la paciente no se le informo el procedimiento a realizarse. Se aplicaba agentes físicos como frio y calor por 15 minutos, corrientes, magneto y ultrasonido de los cual no nos pudo dar más detalle. Además nos cuenta que se le hicieron recomendaciones para ser aplicadas en su casa, como debía dormir y actividades que realizaba tratando de alcanzar objetos y la poca evolución que se evidenciaba en cada sesión.

Todo esto lo pude conocer gracia a la entrevista a la paciente y a su familiar encontrándose como anexo.

VII. DESARROLLO

DESCRIPCIÓN CRONOLÓGICA DETALLADA DEL CASO:

CASO:

Paciente de 65 años de edad de sexo femenino nacida en la ciudad de Quito y residente en Ambato, provincia de Tungurahua, mestizo, católica, instrucción de tercer nivel, casada, madre de cuatro hijos, grupo sanguíneo O Rh +, de profesión maestra, actualmente jubilada.

La paciente refiere que como antecedentes familiares su tía paterna presenta hipertensión en tratamiento. Como antecedentes personales presenta hipertensión la cual está siendo tratada y presento una caída desde una altura aproximada de un metro.

Hábitos alimenticios 3 veces al día; haciendo referencia al aspecto socio-económico: ingreso económico bueno, vivienda propia y de cemento, cuenta con todos los servicios básicos.

EPISODIO 1

Paciente refiere que el 18 de mayo del 2014 necesitaba cosas de la alacena y para intentar alcanzar se subió en una mesa, perdió el equilibrio sufriendo así una caída, el impacto fue directamente en su hombro, causando dolor intenso e inflamación.

Tras tres horas de haber transcurrido el incidente la paciente acude en compañía de su esposo a un centro particular aquí fue asistida por una persona denominada popularmente como fregador, fue inmovilizada con lo que sintió alivio momentáneo, al paso de las horas el dolor iba aumentando y así hasta el día siguiente.

EPISODIO 2

El 19 de mayo acude a emergencia del Hospital del Instituto Ecuatoriano de Seguridad Social Ambato se evaluó y se realizó una radiografía en donde aparentemente no se encontró daño alguno por lo que fue recetada antiinflamatorios y analgésicos; ya que el dolor no cedía con la medicación la paciente solicita un turno el cual fue concedido para el 25 de mayo en el Hospital del Instituto Ecuatoriano de Seguridad Social de Latacunga donde inmediatamente fue referida al Hospital del Instituto Ecuatoriano de Seguridad Social Ambato con un turno para el 5 de junio con un médico general el cual diagnostica hipertensión y se inicia el tratamiento con el uso de Losartan de 100mg. además por el proceso autorizado del Hospital del Instituto Ecuatoriano de Seguridad Social Ambato se la refiere al médico traumatólogo del Hospital Básico Particular Tungurahua.

EPISODIO 3

El 25 de junio acude al médico traumatólogo en donde se realiza la evaluación y valoración y se solicita la realización de una resonancia magnética como examen complementario, al realizarse este examen tuvo muchos problemas la paciente se movía al realizárselo, esto se intentó por dos veces dos días diferentes y no se pudo concluir con la realización del mismo, con todos estos inconvenientes el médico traumatólogo solicita una ecografía, el turno para la realización del mismo fue concedido para el mes de agosto en el Hospital del Instituto Ecuatoriano de Seguridad Social Ambato, viendo la tardanza del turno la paciente se realiza en un centro particular el 17 de julio obteniendo como resultado la luxación acromioclavicular y encontrando íntegros los tendones de los músculos bíceps, subescapular, supraespinoso y redondo menor y acude el 25 de julio nuevamente al especialista que trataba su caso para la revisión de los resultados en donde es diagnosticada un pinzamiento de dichos músculos a causa de una luxación acromioclavicular, este diagnóstico fue establecido principalmente por la evaluación y valoración a la paciente ya que los estudios complementarios no

fueron totalmente claros, por esta razón el traumatólogo puso en consideración la intervención quirúrgica como el mejor tratamiento para la liberación del tendón del manguito de los rotadores principalmente para aliviar el dolor, el procedimiento fue expuesto al paciente y su familiar aceptando esta opción, la cirugía fue coordinada para el 7 de agosto del 2014.

EPISODIO 4

El 3 de agosto acude a la Clínica Pichincha en la ciudad de Quito para obtener una segunda opinión del especialista de esta casa de Salud, aquí el traumatólogo evaluó y valoro a la paciente sin la realización de la historia clínica, pero su diagnóstico fue el mismo que se dio anteriormente en el Hospital Privado Básico Tungurahua y recomendó la liberación quirúrgica del tendón de los músculos del manguito de los rotadores, es decir que los dos especialistas coincidieron con el diagnóstico y tratamiento. Al tener esta segunda opinión la paciente regreso a la ciudad de Ambato.

EPISODIO 5

El 6 de agosto fue internada para realizarse los exámenes necesarios antes de la cirugía. Se realizaron exámenes de hematología, coagulación encontrándose dentro de los valores normales y la química encontrándose alto el ácido úrico en relación a los valores normales. Además hubo el control de la temperatura en donde se encontraba con 37ºC, presión arterial de 130/70 mmHg. y la respiración 20x', en este día se le brindo una sola comida. El 07 de agosto también tuvo el control con resultados de 36ºC. de temperatura, presión de 120/80 mmHg. y la respiración 20x', en este día también se le brindo una sola comida. Con estos resultados estando dentro del rango normal se procedió a preparar la cirugía aunque se postergo 3 horas.

EPISODIO 6

En la cirugía se utilizó una técnica semiabierta con anestesia general, al realizar el abordaje el médico se encontró con una ruptura masiva del tendón de los músculos del manguito de los rotadores y un desplazamiento total del acromion lo que ocasionaba la lesión de los músculos, por lo que para el especialista el abordaje más acertado fue realizar la reparación del tendón con doble anclaje y la acromioplastia total para liberar el pinzamiento, este procedimiento duro aproximadamente dos horas con quince minutos.

No hubo complicaciones en la cirugía y fue evaluada a la media hora de terminar la cirugía, encontrándose orientada y consiente, además se le coloca un abductor de hombro para la inmovilización.

EPISODIO 7

El 8 de agosto es dada de alta con el hombro en excelentes condiciones con dolor moderado y herida en buenas condiciones. Y se le dio recomendaciones sobre el cuidado de la herida el suministro de los medicamentos y mantener el hombro inmovilizado.

EPISODIO 8

El 9 de septiembre la paciente se realiza una ecografía para el control postoperatorio, el 23 del mismo mes acude al control con el especialista encontrándose el tendón subescapular con severa limitación en la abducción.

El 18 de agosto acude a una nueva revisión con el traumatólogo y se recomienda el inicio de fisioterapia, basada en ejercicios pendulares en la primera fase para después continuar con movilidad y fortalecimiento de hombro. Esta información

fue brindada en la entrevista realizada al médico especialista y en el pedido de fisioterapia.

EPISODIO 9

En el mes de septiembre inicia con el tratamiento fisioterapéutico en el que no se le realizo la adecuada evaluación, además no hubo un plan de tratamiento y su terapia se basó únicamente en terapia antàlgica durante 3 meses aproximadamente distribuida en 20 sesiones por mes. En el segundo mes se incrementó ejercicios de flexión de hombro los cuales la paciente los realizaba en su hogar y no estaban supervisados por un profesional. Al término de todas las sesiones la paciente recupero únicamente la movilidad funcional de su hombro y hasta el mes de diciembre del 2014 se realizó terapia física.

DESCRIPCIÓN DE LOS FACTORES DE RIESGO

Tabla 1. Factores de riesgo

RIESGO		**INICIAL**	**ACTUAL**
BIOLÒGICO	Edad Género Enfermedades Deformaciones	63 años Femenino Hipertensión	64 años femenino Hipertensión Hipercifòsis
ESTILO DE VIDA	Sedentarismo Estrés	Camina una vez por semana. Entorno estresante lleno de ruido ya que su trabajo es de maestra, además que este representa un estrés postural para su hombro ya que debe escribir constantemente en la pizarra.	En la actualidad la paciente camina 1 hora al día. Sigue manteniéndose en un entorno estresante ya que en la actualidad cuida a sus nietas pequeñas.
SOCIAL	Entorno	Su casa no está adecuada según la edad de la paciente	Su casa no está adecuada según la edad de la paciente

INICIAL

BIOLÓGICOS

EDAD

En lo referente al sistema óseo se produce una descalcificación y un adelgazamiento, pudiendo aumentar el riesgo de fracturas especialmente en las zonas del hueso próximas a la articulación. La masa muscular también disminuye pudiendo aparecer una pérdida fuerza en parte también por cambios en el sistema nervioso (adelgazamiento de nervios, pérdida de funcionalidad en la transmisión. (3)

Atrofia del canal auditivo externo con cerumen más denso y pegajoso. El tímpano se engruesa y la cadena de huesecillos se altera en sus articulaciones. Hay disminución de células de Corti y neuronas cocleares. (4)

GÈNERO

Igualmente la mayoría de los tejidos van a disminuir en el número de células, por consiguiente va a haber una disminución de su peso; eso sucede también en la masa ósea, que se va perdiendo progresivamente, y esto es más acelerado aún en las mujeres, llegando a una pérdida del 20%, en las mujeres ancianas. (5)

HIPERTENSIÓN

El corazón va a ser otro de los órganos que va a sufrir una serie de alteraciones con el envejecimiento; se ha encontrado con bastante frecuencia engrosamiento del ventrículo izquierdo, probablemente esto se deba a una respuesta a la mayor rigidez de las arterias. Esto trae cambios funcionales de las arterias: vamos a encontrar un aumento de la velocidad de ondas de pulso, una mayor turbulencia de flujo sanguíneo que va a condicionar a la arteriosclerosis; también hay una

disminución de la sensibilidad al cambio brusco de volumen, por eso las pequeñas pérdidas de volumen pueden ocasionar hipotensión y síncope, y pequeños aumentos de volumen pueden ocasionar hipertensión. (5)

ESTILO DE VIDA

SEDENTARISMO

La Organización Mundial de la Salud (OMS), catalogó el sedentarismo como uno de los cuatro factores de mayor riesgo de muerte y estima que en el mundo 3,2 millones de defunciones anuales pueden atribuirse a esto. (6)

SOCIALES

ENTORNO

La vejez se asocia con enfermedades, dependencia y falta de productividad. En la actualidad la mayoría de las personas de edad se adaptan al cambio y se convierten en recursos potenciales para la comunidad. La integración dentro de la familia y la comunidad, la independencia y la participación son beneficiosas para la salud y ayudan a reforzar la dignidad de las personas en todas las edades. (7)

ACTUAL

BIOLÓGICOS

Como factor de riesgo principal nos encontramos con la edad ya que esta afecto al equilibrio mientras la paciente se encontraba sobre la mesa sufriendo así la caída.

Se ve alterada la postura lo cual no favorece al estar de pie sobre esta superficie; además en el sexo femenino es susceptible a lesiones de partes óseas y blandas ya que su masa muscular y su densidad ósea se encuentra disminuido notablemente, por tal razón con el traumatismo se vio comprometido las estructuras del hombro.

Como otro factor de riesgo encontramos la hipertensión arterial el cual pudo afectar el desarrollo de la cirugía pero con la paciente no hubo mayor problema ya que esta está actualmente controlada.

La hipercifòsis en la paciente se observo tras la cirugía ya que adoptaba malas posturas y en compensación de la falta de movilidad de su hombro. Además por degeneración articular debido a su edad. Este factor no causa mayor problema en la paciente.

ESTILO DE VIDA

El sedentarismo afecta a todos los sistemas volviéndolos vulnerables a enfermedades, la paciente no realizaba actividad física alguna por lo que se vio el debilitamiento corporal y la afección al sistema cardiaco. Después de la cirugía la paciente incorporó la actividad física, realiza caminada diaria de intensidad moderada durante una hora

SOCIALES

El entorno familiar y social en el que se desenvuelve la paciente es muy bueno, es muy estable, pero la vivienda no es la más adecuada para su edad ya que no todo lo necesario para ella se encuentra a su alcance, teniendo que subirse en objetos que los permitan alcanzar, además el piso en la cocina es un tanto resbaloso y como último factor en contra debe mantenerse al cuidado de sus nietas.

ANÁLISIS DE LOS FACTORES RELACIONADOS CON LOS SERVICIOS DE SALUD

OPORTUNIDAD EN LA SOLICITUD DE CONSULTA

Tabla 2. Oportunidad en la solicitud de consulta

INSTITUCIÓN	ATENCIÓN			OBSERVACIONES
	inmediato	48h	Después 72h	
Centro Privado Empírico	X			Se le atendió inmediatamente después de haber llegado.
Hospital del Instituto Ecuatoriano de Seguridad Social de Ambato	X			Fue atendida en emergencia después de 40 minutos de haber llegado al establecimiento
Hospital del Instituto Ecuatoriano de Seguridad Social de Latacunga			X	Solicito un turno y fue otorgado para después de 5 días aquí se refirió a la paciente al IESS Ambato.
Hospital del Instituto Ecuatoriano de Seguridad Social de Ambato				Con el pase del IESS Latacunga se facilita el turno para después de 11 días y remiten a la paciente al Hospital Tungurahua
Hospital Privado Básico Tungurahua			X	El turno fue proporcionado para después de 12 días de ser referida
Clínica Pichincha	X			Se le atendió a los pocos minutos de haber llegado.

Centro Particular Empírico: el paciente tuvo una atención rápida ya que fue atendida inmediatamente de su llegada, pero no tuvo las precauciones que requería el caso de la paciente.

Hospital del Instituto Ecuatoriano de Seguridad Social de Latacunga

En esta casa de salud la atención no fue inmediata ya que se tuvo que esperar 5 días para poder obtener el turno y se solicitó en el IESS Ambato, pero no se consiguió por lo que se le destino dicho hospital.

Hospital del Instituto Ecuatoriano de Seguridad Social de Ambato

Inicialmente la paciente llego por el servicio de emergencia donde no hubo la atención inmediata como esperaba en paciente.

Después de unos días se solicitó un turno para un médico traumatólogo sin obtener turno, se le facilito una cita para el médico general en el Hospital IESS Latacunga, este lo refirió al Hospital IESS Ambato con un turno para después de 11 días con un médico general.

El médico general refirió al traumatólogo del Hospital Privado Básico de Tungurahua con el proceso reglamentario del Hospital del Instituto Ecuatoriano de Seguridad Social de Ambato

Hospital Básico Privado (Ambato)

El turno fue facilitado para después de 12 días después de haberlo solicitado con la transferencia del Hospital del IEES Ambato, pero al llegar la paciente a esta casa de salud fue atendida inmediatamente.

Hospital Básico Privado (Quito)

La atención fue inmediata se tardaron pocos minutos después de su llegada fue el lugar donde se dio la atención más pronta.

ACCESO

Tuvo mucha dificultad para el acceso a las distintas casas de salud, contando con la tardanza en la atención.

CARACTERÍSTICAS DE LA ATENCIÓN

Centro particular empírico

Paciente refiere que la atención fue rápida pero, la persona que lo atendió aquí no tenía los conocimientos ni cuidados necesarios.

Hospital del Instituto Ecuatoriano de Seguridad Social de Latacunga

En esta casa de salud la atención no fue rápida, pero la paciente no fue atendida en dicho lugar, ya que fue transferida inmediatamente al Hospital del IEES Ambato para mayor comodidad del paciente.

Hospital del Instituto Ecuatoriano de Seguridad Social de Ambato

La atención no fue inmediata ya que al ingresar por el servicio de emergencia tuvo que esperar algunos minutos para ser atendida, se le realizo una radiografía y no se estableció un diagnóstico claro y solo se la medicó dejando agravar el cuadro.

Además al solicitar los turnos no se lograba conseguir, siendo mucho más dificultoso conseguir para el especialista.

El médico general brindo un excelente trato a la paciente, solicito exámenes que fueron de gran ayuda para dar el diagnostico de las diferentes patologías.

Hospital Básico Privado (Ambato)

Se atendió con transferencia del Hospital del IESS Ambato, se tardaron varios días para facilitar el turno pero la atención fue de calidad ya que aquí fue tratada por un médico especialista, el cual evaluó de la mejor manera y solicito exámenes que ayuden a dar un diagnóstico claro. Además aquí se realizó la cirugía recibiendo buena atención por parte de todos los médicos que participaron del caso, al igual que el buen trato por parte de las enfermeras.

Hospital Básico Privado (Quito)

La atención fue de excelencia, se la atendió a los pocos minutos de haber llegado fue atendida directamente por un especialista y todo el personal la trato con amabilidad

OPORTUNIDADES EN LA REMISIÓN:

Al iniciar el cuadro el médico general remite al traumatólogo para iniciar el tratamiento oportuno.

Al presentarse el cuadro crónico es remitido por el médico general hacia un especialista de otra casa de salud. Este valoro y evaluó adecuadamente y aunque con un poco de tardanza, explicando al paciente y a su hija el tratamiento a realizarse.

El médico traumatólogo remite a un especialista de imagenología que ayudan a corroborar el diagnostico establecido.

Después de su cirugía la paciente fue remitida al área de terapia física para continuar con su tratamiento.

TRÁMITES ADMINISTRATIVOS

La obtención de resultados de estudios realizados al paciente presentó demora, por lo que la paciente acudió a un centro particular a realizarse los exámenes complementarios necesarios que ayuden al tratamiento de su lesión.

IDENTIFICACIÓN DE PUNTOS CRÍTICOS

- **Acudir a centros donde se realiza tratamientos empíricos**

Durante muchos siglos la salud de la comunidad en la cultura tradicional latina dependió de curanderos, yerberos, sobadores y hueseros, entre otros. Estás personas, que tuvieron un papel tan destacado en nuestra cultura, todavía cuentan con el respeto y la confianza de muchos latinos. Además, la falta de seguro médico que afecta a la población hispana ha contribuido a que estos métodos de atención a la salud se sigan utilizando como primer recurso. (8)

Los remedios que se ofrecen pueden variar desde un simple ritual espiritual, a una maniobra de ajuste de huesos, pasando por la utilización de hierbas. Y aunque algunos de estos métodos de hecho producen alivio, durante el embarazo es importante tener precaución con otros. (8)

Generalmente, la gente va a ver a un sobador que le recomendó alguna persona. La experiencia del sobador en este método ancestral de sanación puede variar mucho. A algunos los deja peor, mientras que otros dicen que su dolor se alivia en forma instantánea. (9)

Los sobadores no tienen capacitación profesional formal, pero dicen poder curar articulaciones dañadas, dolores de espalda y otras dolencias. El tratamiento consiste en masajear la zona dolorida, aplicar medicinas o cremas con hierbas y a veces sugerir cambios en la dieta. (9)

El sobador generalmente aprende su oficio de alguna persona anciana de la familia, que lo introduce en el arte de los masajes como aprendiz informal. (9)

Si bien las personas que se sienten enfermas o desesperadas a menudo están dispuestas a hacer cualquier cosa con tal de sentirse mejor, existen riesgos al buscar un tratamiento ofrecido por alguien que no tiene licencia, como el caso de un sobador. Por ejemplo, la lesión puede agravarse y un masaje puede causarle más dolor o dejarlo discapacitado (9)

- **Falta de diagnóstico y tratamiento oportuno intrahospitalario.**

El Sistema de Referencia y Contrareferencia es el mecanismo a través del cual el Ministerio de Salud, en el marco de sus procesos de descentralización de competencias y recursos, define estrategias que permitan garantizar a la población en general el acceso a los servicios de salud, con el concurso de los distintos actores involucrados entre los que se cuentan los entes territoriales, y los prestadores de servicios de salud de carácter público.

Este Modelo de Atención Integral en Salud (MAIS) tiene el enfoque en la Atención Primaria en Salud; es decir que este sistema permite mejorar la atención al usuario y realizar un direccionamiento adecuado para ofrecer una atención de acuerdo a las necesidades de salud.

En la práctica, el Sistema de Referencia y Contrareferencia busca que los usuarios ya no madruguen a los hospitales para acceder a un turno y ser atendidos. Ellos deberán asistir primero al centro o subcentro de Salud más cercano a su lugar de residencia. En este lugar recibirán atención médica integral. Así evitarán largas filas en los hospitales para obtener un turno. (10)

CARACTERIZACIÓN DE LAS OPORTUNIDADES DE MEJORA

Tabla 3. Caracterización de las oportunidades de mejora

OPORTUNIDADES DE MEJORA	ACCIONES DE MEJORA
Formar un vínculo de confianza médico - paciente en casas de salud pública.	El médico debe tratar de forma cálida, atenderlo sin demora y explicar todos los procedimientos que se realizara y como estos mejoraran su estado de salud.
Proporcionar medidas hacia el cuidado de la salud y nutrición.	Impartir charlas en las unidades de salud de atención primaria, acerca de la nutrición y su importancia en todas las etapas de vida sobre todo en el adulto mayor.
Reducir los accidente domésticos en el adulto mayor	El equipo multidisciplinario debe informar al paciente y su familia los cuidados que se debe tener en casa para evitar los accidentes en el adulto mayor.

Las solicitudes de turnos y la atención debe ser inmediata para evitar las complicaciones de patologías	Establecer una normas y reglas en donde los turnos deben ser establecidos para hasta después de 48 horas, en donde se dé prioridad a los grupos vulnerables y sobretodo en casos de emergencia y hacer que dichas normas se cumplan.
Fortalecer la vigilancia y control del cumplimiento de políticas, planes, programas y protocolos en las instituciones que conforman el sector salud.	Instaurar el manejo de guías y protocolos que garanticen una atención de salud de calidad.
Evaluación psicológica integral del paciente, es decir, su área personal, familiar y social.	Trabajar con un equipo multidisciplinario que brinde una correcta atención durante el desarrollo de vida.

PROPUESTA DE TRATAMIENTO

La intervención fisioterapéutica inmediata será muy importante ya que de esta dependerá la recuperación del paciente, mientras más pronta sea la aplicación del tratamiento mejor será la recuperación. Para ello debemos considerar lo importante que es la evaluación del paciente antes y durante el tratamiento, además la elaboración de un plan, estableciéndonos objetivos.

En la evaluación es necesario tomar en cuenta la observación, la palpación de las estructuras, el dolor y el rango articular, de aquí se puede partir para la elaboración de un buen plan fisioterapéutico.

EVALUACIÓN DEL DOLOR

Tabla 4. Evaluación del dolor. Cuestionario de Lattinen

Cuestionario de Lattinen	
Intensidad subjetiva:	1. Ligero.
	2. Molesto.
	3. Intenso.
	4. Insoportable.
Frecuencia:	1. Raramente.
	2. Frecuentemente.
	3. Muy frecuentemente.
	4. Continuo.
Consumo analgésicos:	1. Ocasional.
	2. Regular ().
	3. Regular (+).
	4. Muchísimo.
Incapacitación:	1. Ligera.
	2. Paro forzoso.
	3. Necesita ayuda.
	4. Incapacitado.
Reposo nocturno:	0. Duerme.
	1. Se despierta.
	2. Se despierta mucho.
	3. No duerme.
	+1. Hipnóticos.

Diversos estudios han demostrado la fiabilidad de su uso en la evaluación de pacientes con dolor. El cuestionario refleja cinco parámetros relacionados con la actividad diaria. (11)

La puntuación viene dada por la suma de los diferentes grupos, pudiendo alcanzar un máximo de 20 puntos. (11)

EVALUACIÓN ARTICULAR DE HOMBRO

Tabla 5. Evaluación Goniométrica de Hombro

EVALUACIÓN GONIOMETRÍCA DE HOMBRO		
FLEXION	180^0	• Deltoides anterior y medio, • Coracobraquial
EXTENSION	45^0	• Dorsal ancho • Deltoides posterior • Redondo mayor
ABDUCCION	180^0	• Deltoides medio • Supraespinoso
ADUCCION	0^0	• Pectoral mayor
ROTACION INTERNA	80^0	• Subescapular
ROTACION EXTERNA	60^0	• Infraespinoso • Redondo menor

EVALUACIÓN MUSCULAR DE HOMBRO

Tabla 6. Examen de los músculos del hombro (Daniels y Worthingham)

EXAMEN DE LOS MÚSCULOS DEL HOMBRO (DANIELS Y WORTHINGHAM)	
Grado 5 (normal)	El paciente mantiene la posición limite frente a la máxima resistencia
Grado 4 (bien)	Mantiene la posición limite frente a una resistencia moderada
Grado 3 (regular)	El paciente ejecuta el movimiento completo, pero no tolera ninguna resistencia
Grado 2 (mal)	Ejecuta el movimiento con una amplitud limitada
Grado 1 (escaso)	Es posible palpar u observar cierta actividad contráctil, pero no se ejecuta ningún movimiento
Grado 0 (nulo)	No se detecta ninguna actividad contráctil.

PLAN DE TRATAMIENTO

FASE AGUDA

Objetivo a corto plazo

- Inhibir el dolor y desinflamar las estructuras del hombro para preparar al paciente en la ejecución de todas las fases del tratamiento y facilitar el movimiento del hombro.

Esta es la fase más dolorosa. Después de la cirugía es necesario el reposo como parte de la recuperación en este caso debido a la reparación total de los músculos del manguito de los rotadores el traumatólogo recomendó 4 semanas de inmovilización con un abductor. Al segundo día iniciaremos con la realización de ejercicios respiratorios diafragmáticos y movilidad activa de miembros inferiores. Aplicaremos crioterapia (compresas) al tercer día aplicamos masaje con hielo, al séptimo día podemos iniciar con la aplicación de termoterapia por conducción. Además realizaremos masaje descontracturante sobre las zonas aledañas a la lesión para evitar la contractura muscular, principalmente realizaremos el amasamiento profundo y digitopresión. También se iniciara con movilidad de las articulaciones vecinas, codo, muñeca, dedos y cuello.

PRIMERA SEMANA

La aplicación de hielo ayudara a desinflamar y tendrá un efecto de anestesia en la zona este efecto es duradero y profundo. Los tres primeros días aplicamos compresas frías durante 15 minutos y a partir del cuarto día realizamos masaje con hielo, esto lo realiza el fisioterapeuta durante 5 minutos.

Gráfico 1. Aplicación crioterapia

EJERCICIOS RESPIRATORIOS

Ayudan a mantener la capacidad pulmonar y la musculatura en general.

Ejercicio 1

Recuéstate boca arriba cómodamente, coloca ambas manos en la parte superior del abdomen, inspira lenta y profundamente llevando el aire hacia el estómago (te darás cuenta cuando tus manos se eleven un poco); cuando ya no puedas inspirar más, retén el aire por unos segundos y suéltalo lentamente. Este ejercicio lo podemos realizar por tres minutos una vez al día.



Gráfico 2. Respiración diafragmática

Ejercicio 2

Recuéstate boca arriba cómodamente, coloca ambas manos en la parte superior del abdomen, inspira lenta y profundamente llevando el aire hacia el estómago, mientras inspiramos elevamos los miembros inferiores haciendo una flexión de cadera; cuando ya no puedas inspirar más, retén el aire por unos segundos y suéltalo lentamente regresando los miembros inferiores a la posición normal. Lo podemos hacer en dos series de 5 repeticiones.

SEGUNDA HASTA LA CUARTA SEMANA

Se realiza masaje en las zonas aledañas a la lesión, principalmente con técnicas de amasamiento profundo y digitopresión para evitar la contractura muscular y masaje cyriax para ayudar a mejorar la cicatriz, iniciaremos masajeando los

alrededores y a partir de la cuarta semana podemos masajear la propia cicatriz siempre y cuando la herida haya cicatrizado por completo.

A los ejercicios de respiración adicionamos los ejercicios de miembros inferiores y la movilidad de codo, muñeca, dedos y cuello.

EJERCICIOS DE MIEMBROS INFERIORES

Ejercicio 1

Aducción – abducción de cadera

Paciente en decúbito supino, toma aire por la nariz. Soltamos el aire por la boca y separamos la pierna del cuerpo, mantenemos 5 segundos y regresamos lentamente Se realizarán 15 repeticiones con cada pierna. Realizaremos lo mismo hacia dentro

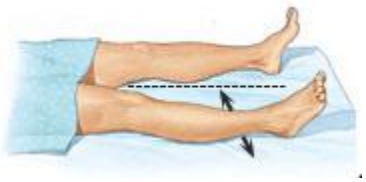

Gráfico 3. Aducción – abducción de cadera

Ejercicio 2

Flexión de cadera en decúbito

Tumbados boca arriba con una rodilla flexionada y la otra extendida. Cogemos aire por la nariz, soltamos el aire por la boca y llevamos la pierna extendida hacia

arriba. Mantenemos 5 segundos arriba y bajamos lentamente. Se realizarán 15 repeticiones con cada pierna.

Gráfico 4. Flexión de cadera en decúbito

Ejercicio 3

Posición de mariposa

Tumbado boca arriba con ambas caderas y rodillas flexionadas

Cogemos aire por la nariz y soltamos el aire por la boca mientras realizamos movimiento de separación de ambas rodillas, mantenemos 3 segundos y las juntamos lentamente. Se realizarán 15 repeticiones.

Gráfico 5. Posición de mariposa

Ejercicio 4

Pedaleo

Tumbado boca arriba con ambas caderas y rodillas flexionadas. Cogemos aire por la nariz y soltamos el aire por la boca mientras realizamos movimiento de pedaleo con la mayor amplitud posible, mantenemos 20 segundos el pedaleo. Se realizarán 5 repeticiones.

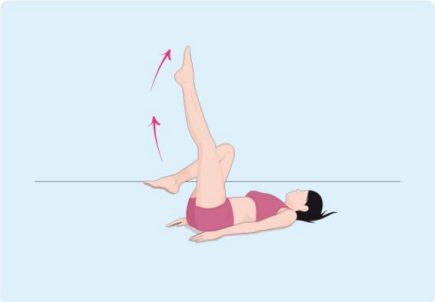

Gráfico 6. Pedaleo

QUINTA Y SEXTA SEMANA

En estas dos semanas realizaremos movilización de las articulaciones cercanas a la lesionada.

Ejercicio 1

Flexoextensión de muñeca

Sentado, con el antebrazo apoyado sobre una mesa, y dejando la mano fuera, llevar la mano hacia arriba lentamente todo lo que se pueda, mantener la posición 5-10 segundos y volver a la posición inicial. Posteriormente, llevar la mano hacia

abajo lentamente, intentando tocar el borde de la mesa, mantener 5-10 segundos y volver a la posición inicial. Repetimos 5 veces.

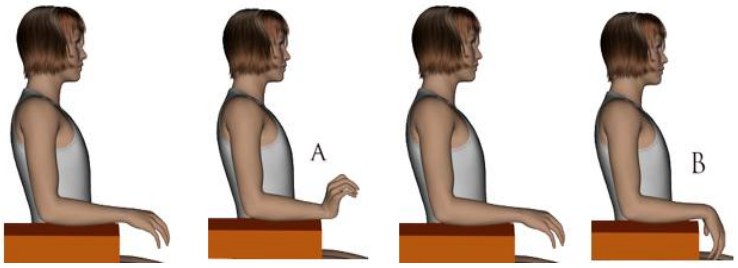

Gráfico 8. Flexoextensión de muñeca

Ejercicio 2

Círculos con manos cerradas

Paciente en sed estación mientras mantenemos dedos y puños totalmente cerrados, realizamos círculos máximos de la muñeca, en ambos sentidos.

Ejercicio 3

Círculos con manos abiertas

Paciente en sedestación, mientras mantenemos dedos y puños totalmente abiertos, realizamos círculos máximos de la muñeca, en ambos sentidos.

Gráfico 9. Círculos con manos abiertas

Ejercicio 4

Flexoextensión del codo

Sentado a una mesa, con el brazo apoyado sobre un cojín, estiramos el codo todo lo que sea posible, intentando tocar la mesa con el dorso de la mano**.** Se mantiene en posición máxima durante 10 segundos y se descansa. Posteriormente, se dobla el codo intentando tocar el hombro con la mano. Mantener 10 segundos y descansar. Repetimos 5 veces

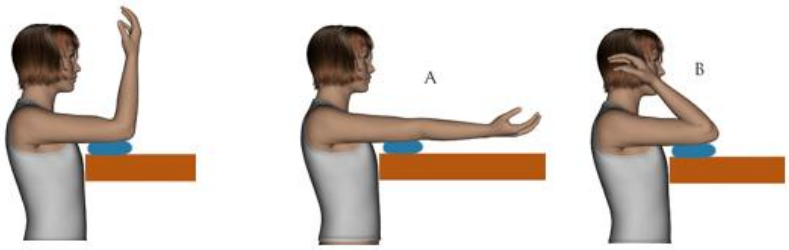

Gráfico 7. Flexoextensión de codo

Movilidad de cuello

Ejercicio 5

Incline la cabeza, por ejemplo, hacia la izquierda, sujetándola con una mano, y baje el hombro derecho. Cuente hasta seis. Haga lo mismo hacia el otro lado. Repita 3 veces.

Ejercicio 6

Paciente en sedestación, flexione y extienda la cabeza al máximo

Ejercicio 7

Girar la cabeza hacia la derecha, contar hasta cinco y girar hacia el otro lado. Repetimos 3 veces.

Ejercicio 8

Girar la cabeza completamente, formando círculos en sentido de las agujas de reloj. Hacerlo lentamente para evitar mareos.

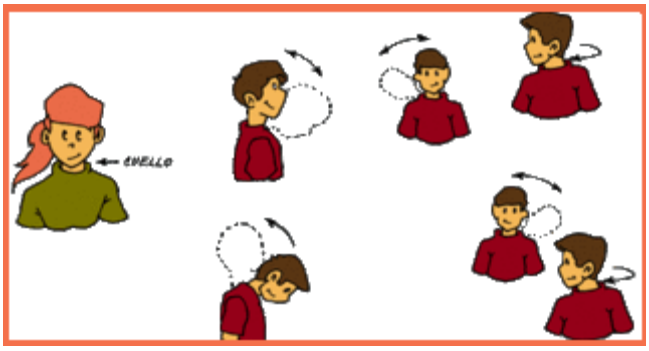

Gráfico 10. Movilidad de cuello

En el caso de no conseguir total alivio del dolor nos podemos ayudar con la aplicación directa de calor a partir de la segunda semana, esto ayudara a aliviar el mismo, el calor se lo aplica diariamente por quince minutos verificando continuamente para evitar quemaduras.

Además podemos aplicar corrientes interferenciales, estas corrientes tienen diferentes efectos, pero para el alivio del dolor se aplica de 90 a 100Hz.

Para ayudar a tratar la cicatriz aplicamos ultrasonido de forma directa a 3MHz.

FASE SUBAGUDA.

Objetivo a mediano plazo

- mejorar los grados articulares de hombro y la flexibilidad muscular para facilitar el movimiento, para preparar al paciente de la mejor manera para la fase de fortalecimiento.

Se inicia una vez desaparecido el dolor. En esta fase se continuara con las mismas pautas antiinflamatorias de la fase anterior y continuaremos con la aplicación de termoterapia hasta cumplir las veinte sesiones. Se realiza movilizaciones pasivas y autoasistadidas evitando provocar dolor, además realizara ejercicios pendulares de Codman. Se le recomendara al paciente que los ejercicios también los realice en casa.

Al término de las 20 sesiones volvemos a evaluar y así sabremos si podemos iniciar o no con los ejercicios activos libres, sobretodo que no haya nada de dolor al ejecutarlos.

MOVILIZACIONES PASIVAS

SÉPTIMA SEMANA Y OCTAVA SEMANA

En esta etapa iniciaremos con movilidad pasiva de las articulaciones del hombro y en esta continuaremos con los ejercicios de la quinta y sexta semana.

Ejercicio 1

Elevación escapular

El paciente esta acostado sobre su flanco contralateral. El terapeuta se sitúa frente al él y hace reposar el brazo del paciente sobre su antebrazo, la una mano se encuentra en el ángulo inferior del omoplato y esta empuja la en traslación craneal y la otra mano se sitúa sobre el vértice del muñón hombro y acompaña el movimiento. (12)

Ejercicio 2

Descenso escapular

El paciente esta acostado sobre su flanco contralateral. El terapeuta se sitúa frente al él y hace reposar el brazo del paciente sobre su antebrazo, la una mano se

encuentra en el ángulo inferior del omoplato y la otra mano se sitúa sobre el vértice del muñón del hombro. La mano superior realiza la depresión del omoplato. (12)

MOVILIZACIONES EN DESLIZAMIENTO

Ejercicio 3

Deslizamiento caudal

Paciente en decúbito supino, el brazo reposa sobre la mesa, el codo flexionado a 90º y el antebrazo sobre el abdomen. El terapeuta se ubica del lado a movilizar, la una mano toma el extremo distal e interno del brazo del paciente y realiza tracción longitudinal, la otra mano toma la porción superior del humero. (12)

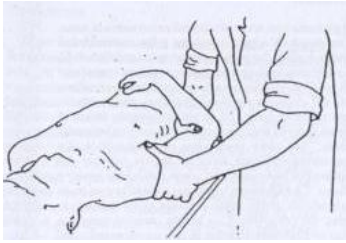

Gráfico 11. Deslizamiento caudal

Ejercicio 4

Deslizamiento craneal

Paciente en decúbito supino, el brazo reposa sobre la mesa, el codo flexionado a 90º y el antebrazo sobre el abdomen. El terapeuta se ubica del lado a movilizar, la una mano toma el codo para ejercer un empuje craneal la otra mano se ubicara en el hombro para evitar la elevación del mismo. (12)

Gráfico 12. Deslizamiento craneal

Ejercicio 5

Movilización en abducción escapular

El paciente esta acostado sobre su lado opuesto con un almohadón bajo la cabeza; con su hombro en flexión de 90^0. El terapeuta, frente a él, la una mano toma firmemente el ángulo inferior del omoplato, la otra mano fija el hombro y con su antebrazo sostiene el brazo del paciente. El gesto consiste en fraccionar el omoplato hacia el exterior sin soltar e apoyo esternal. Esto exige un ajuste sincrónico. (12)

Gráfico 13. Movilización en abducción escapular

Ejercicio 6

Movilización en deslizamiento dorsal

Paciente en decúbito dorsal, con el brazo a lo largo del cuerpo, el codo flexionado, el antebrazo a través del abdomen. El terapeuta situado lateralmente, coloca una

almohada bajo el omoplato para separar la cabeza humeral del plano de mesa, Una mano toma el antebrazo por el espacio braquiotorácico y la otra apoya con el talón sobre la cara anterior de la cabeza del humero. La presión se ejerce con el peso del cuerpo. (12)

Ejercicio 7

Deslizamiento ventral con el paciente sentado

El paciente está sentado en un taburete de altura ajustable. Su antebrazo reposa sobre la mesa con el codo flexionado la 90º. El terapeuta determina la abducción del hombro ajustado a la altura del taburete y aborda el hombro abrazando al paciente. Una mano colocada sobre la cara anterior del hombro por dentro de la interlinea glenohumeral opone una fijación a la otra mano cuya acción busca el deslizamiento ventral por empuje del pulgar. (12)

.

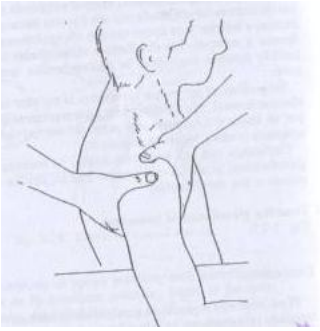

Gráfico 14. Deslizamiento ventaral

TRACCIONES GLENOHUMERALES

NOVENA SEMANA HASTA LA DÈCIMA SEGUNDA SEMANA

Ejercicio 1.

Tracción glenohumeral bimanual

El paciente esta acostado de espaladas, el terapeuta situado lateralmente, le toma el brazo con una mano en la región subaxilar y la otra lateral humeral distal. La mano axilar determina el apoyo y la otra el contraapoyo, el terapeuta opone su acción manual asociado a una ligera rotación del tronco, esto acentúa la tracción. (12)

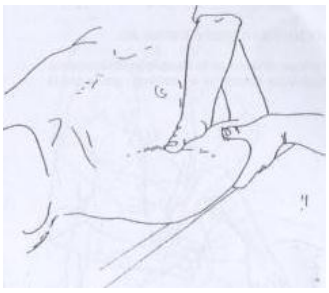

Gráfico 15. Tracción glenohumeral bimanual

MOVILIZACIONES ANALÍTICAS GLENOHUMERALES

Ejercicio 2.

Movilización en rotación humeral interna.

El paciente esta acostado de espaldas con el hombro en abducción de 45º, el terapeuta situado lateralmente efectúa una contratoma rodeando con una mano el ángulo omoclavicular. Con la otra mano toma el extremo inferior del brazo el sector de movilidad humeral interna se obtiene así en unos 90º. (12)

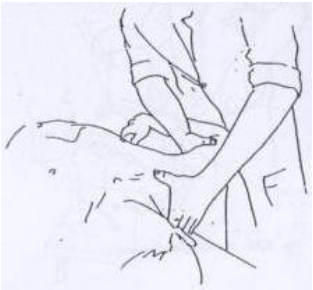

Gráfico 16. Movilización en rotación humeral interna.

Ejercicio 3

Movilización en rotación humeral externa

El paciente esta acostado de espaldas, el codo flexionado en ángulo recto la mano señala al cénit, el terapeuta colocado lateralmente, toma el extremo distal del brazo dejando reposar el antebrazo a través del suyo. La contratoma del ángulo omoclavicular está determinada por la otra mano.

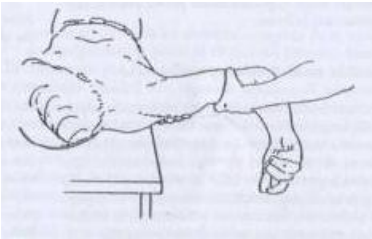

Gráfico 17. Movilización en rotación humeral externa

Ejercicio 4

Movilización en abducción glenohumeral

El paciente está sentado el terapeuta lo aborda por atrás. Una mano lo rodea y deprime el ángulo omoclavicular para evitar la elevación escapular. La otra mano toma en cuna la extremidad superior separándola del plano frontal del eje mediano del cuerpo. (12)

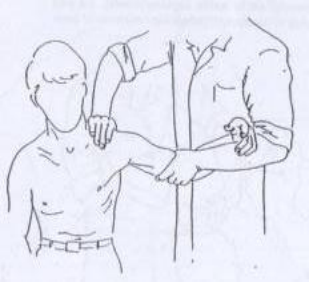

Gráfico 18. Movilización en abducción glenohumeral

Ejercicio 5

Movilización de aducción trasversal

El paciente se ubica en sedestación con el brazo en flexión de 90º con el codo flexionado, el terapeuta lo aborda por detrás o contralateral. Una mano fija por encima del hombro, y la otra se apodera del extremo distal del brazo ofreciendo una toma en cuna del antebrazo para que este no se genere una rotación humeral interna bajo la acción de la gravedad. (12)

Gráfico 19. Movilización de aducción trasversal

Ejercicio 6.

Movilización en flexión glenohumeral

El paciente está sentado en un taburete con la espalda recta el terapeuta lo aborda por delante. Una mano fija en el ángulo omoclavicular y la otra el extremo distal del brazo con una toma en cuna del antebrazo y el codo en flexión. La maniobra consiste en llevar el brazo a flexión sagital. (12)

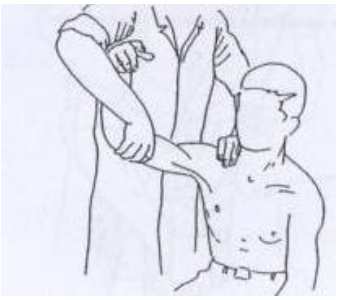

Gráfico 20. Movilización en flexión glenohumeral

Ejercicio 7

Movilización en extensión glenohumeral con el paciente en decúbito

El paciente esta acostado de espalda al borde de la mesa para separar la interlínea glenohumeral y dejar libre la movilidad posterior del brazo. El terapeuta situado lateralmente, bloquea el omoplato con una toma omoclavicular y pone el brazo en extensión con una toma humeral distal y mantenimiento en cuna del antebrazo. (12)

Gráfico 21. Movilización en extensión glenohumeral con el paciente en decúbito

MOVILIZACIONES AUTOPASIVAS EN FLEXIÓN

DÉCIMA TERCERA Y DÈCIMO CUARTA SEMANA

Ejercicio 1

Autoflexión pendular del hombro

El paciente sentado en un taburete o parado inclina lateralmente el tronco en forma muy moderada para separar del borde del tórax la extremidad superior a movilizar. Tiene en la mano una pesa de 2 kg. cuyo fin es dar peso a la extremidad superior y alejar el centro de gravedad de esta del hombro. El paciente realiza un movimiento de extensión activa que relaja súbitamente para que la

extremidad como un péndulo balance alternativamente en sentido de flexión y extensión. El péndulo no debe describir grandes amplitudes. (12)

Gráfico 22. Autoflexión pendular del hombro

Ejercicio 2

Autoflexión con palo de reeducación

El paciente sentado con la espalda recta y sostiene el bastón con las dos manos separadas por el ancho de los hombros. Al inicio los codos en extensión, los antebrazos en supinación y el palo descansa en los muslos. El ejercicio consiste en elevar el bastón realizando una flexión. (12)

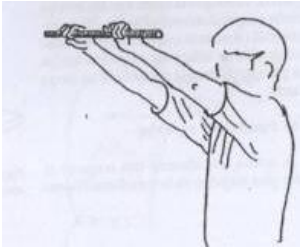

Gráfico 23. Autoflexión con palo de reeducación

MOVILIZACIÓN AUTOPASIVAS EN EXTENSIÓN

Ejercicio 3

Autoextensión con palo de reeducación

El Paciente está parado en posición erecta corregida sostiene con las dos manos en pronación el palo colocado en su espalda a la altura de las nalgas la autoextensión

se produce por separación del palo hacia atrás y la corrección del ejercicio procura evitar una flexión del tronco. (12)

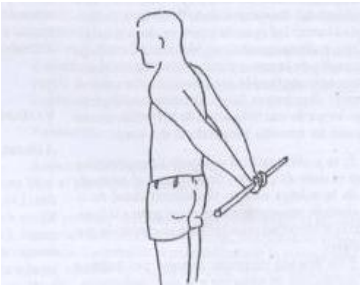

Gráfico 24. Autoextensión con palo de reeducación

AUTOMOVILIZACIONES PASIVAS EN ABDUCCIÓN

Ejercicio 4

Autoabducción trasversal manual

El paciente está sentado en posición baja frente al borde de la mesa. Las extremidades superiores reposan sobre el plano de la mesa con 90º de flexión del hombro. Con la mano opuesta toma la muñeca para imprimir a la extremidad superior un desplazamiento trasversal hacia afuera. El movimiento esta guiado por la mesa. (12)

Gráfico 25. Autoabducción trasversal manual

Ejercicio 5

Autoabducción funcional con palo de reeducación

El paciente está parado con la espalda derecha y sostiene el palo con las dos manos en pronación separadas por el ancho de los hombros. El ejercicio consiste en elevar lateralmente el palo sin que el tronco compense con una extensión lumbar. (12)

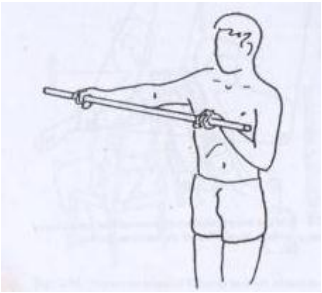

Gráfico 26. Autoabducción funcional con palo de reeducación

MOVILIZACIONES AUTOPASIVAS EN ADUCCIÓN

Ejercicio 6

Automovilización manual

El paciente está sentado con los brazos cruzados sobre el tórax. El antebrazo pasivo reposa sobre su homólogo activo. Con la mano el paciente lleva el codo hacia adentro. Cuanto más tiende el brazo hacia la horizontal más grande es la amplitud de aducción. (12)

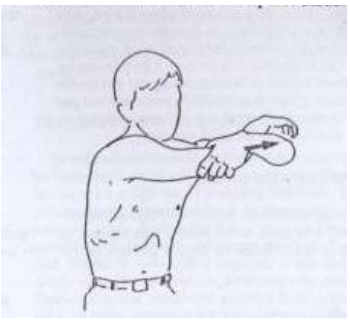

Gráfico 27. Automovilización manual

AUTOMOVILIZACIONES AUTOPASIVAS EN ROTACIÓN HUMERAL

Ejercicio 7

Autorotación humeral externa con el sujeto sentado

El sujeto está sentado en un taburete giratorio muy cerca de una mesa o de un espaldar para poder agarrar una barra reposando un antebrazo con el codo flexionado a 90º y el brazo aplicado al tórax. La rotación humeral externa se realiza con una rotación del tronco por intermedio del taburete. (12)

MOVILIDAD ACTIVA

- Los ejercicios se mantendrán 5 segundos y se relajara.
- Se repetirá diez veces

DÉCIMA QUINTA Y DÉCIMA SEXTA SEMANA

Ejercicio 1

Caminado por pared de dedos (flexión hombro)

Paciente de pie y con el codo extendido, utilice los dedos para caminar hacia arriba por la pared o en el marco de la puerta lo más alto posible. (13)

Gráfico 28. Caminado por pared de dedos (flexión hombro)

Ejercicio 2

Extensión del hombro

Colóquese de pie y sus brazos rectos hacia los costados. Manteniendo los codos extendidos, lleve sus brazos hacia atas lo que más pueda. (13)

Gráfico 28. Extensión del Hombro

Ejercicio 3

Rotación Interna del Hombro

Paciente de pie y lleva su mano detrás de la espalda y hacia el lado opuesto. (13)

Gráfico 29. Rotación Interna del Hombro

Ejercicio 4

Flexión del Hombro

Eleve su brazo hasta señalar el techo manteniendo su codo extendido. (13)

Gráfico 30. Flexión del Hombro

Ejercicio 5

Abducción del Hombro

Levante los brazos lateralmente, con los codos extendidos y las palmas hacia abajo. No encoja los hombros, ni incline el tronco. (13)

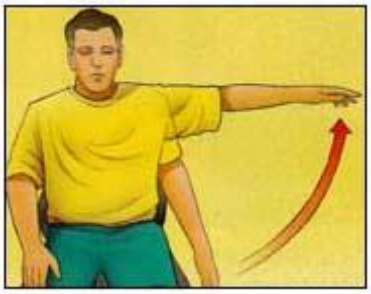

Gráfico 31. Abducción del Hombro

FASE CRÓNICA O DE RESOLUCIÓN

Objetivo a largo plazo

- Lograr la movilidad completa de hombro y potenciar la musculatura con el fin de reintegrar de la mejor manera a las actividades de la vida diaria y evitar futuras lesiones en su hombro.

Una vez recuperados los grados de movilidad se iniciara el fortalecimiento muscular con ejercicios isométricos, progresivamente según el paciente avanza se incorporara resistencia a los ejercicios activos.

Además se instruirá al paciente con normas para el ahorro de energía articular.

EJERCICIOS DE FORTALECIMIENTO

Los ejercicios de fortalecimiento son importantes para restablecer la movilidad completa y la fuerza muscular, lo cual ayudara a reintegrarse a todas las actividades de la vida diaria. También debemos tomar en cuenta que es muy importante fortalecer y estirar la musculatura de los dos miembros superiores para evitar lesiones y mantener la armonía de los dos miembros.

QUINTO MES

EJERCICIOS ISOMÉTRICOS

Los ejercicios isométricos pueden ser una buena adición a las rutinas de entrenamiento con pesas, pero no deben ser la única fuente de ejercicio para el hombro. Se ha demostrado que estos ejercicios causan picos de presión arterial que pueden ser perjudiciales para la salud cardiovascular si se realizan con demasiada frecuencia y sin un descanso adecuado. Asimismo, dado que los ejercicios isométricos no se centran en el uso dinámico del hombro, pueden disminuir la coordinación del hombro, la velocidad de movimiento y su

elasticidad. Sin embargo, siempre y cuando se realicen con otros tipos de ejercicios, estiramientos y la recuperación adecuada, todos estos problemas pueden ser mitigados o evitados. (14)

- Los ejercicios se realizaran contra una pared, puedes utilizar una almohada.
- Al hacer la presión cuenta unos 5 o 10 segundos.
- Repetir 10 veces cada ejercicio.

DÉCIMA SÉPTIMA

Ejercicio 1

Flexión

De pie con el brazo pegado al cuerpo y el codo flexionado a 90 grados, empuja con el puño o mano hacia la pared. (15)

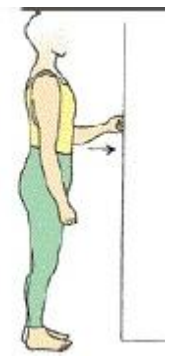

Gráfico 32. Flexión isométrica

Ejercicio 2

Extensión

Con la espalda hacia la pared, el codo se encuentra flexionado empuja la almohada hacia atrás. (15)

Gráfico 33. Extensión isométrica

DÈCIMA OCTAVA SEMANA

Ejercicio 3

Rotación Externa

Paciente se ubica lateralmente hacia la pared con el codo flexionado. Empuja hacia la pared con la parte externa del antebrazo. (15)

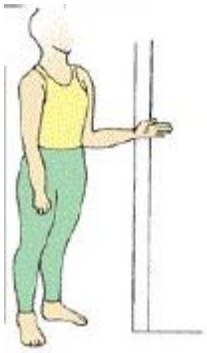

Gráfico 34. Rotación Externa isométrica

Ejercicio 4

Rotación Interna

Paciente se ubica lateralmente hacia la pared con el codo flexionado. Empuja hacia la pared con la parte interna del antebrazo. (15)

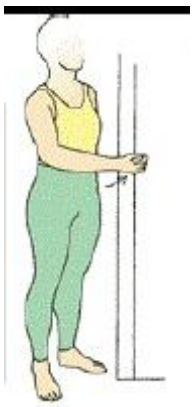

Gráfico 34. Rotación Interna isométrica

Aducción

Paciente sentado ubica la almohada en la región braquiotorácica y presiona con el codo hacia el tórax. (15)

Gráfico 35. Aducción Isométrica

Ejercicio 5

Abducción

Paciente se ubica lateralmente hacia la pared con el hombro flexionado a 90º codo extendido. Apoya brazo y hombro a la pared y presiona contra esta. (15)

Gráfico 36. Abducción Isométrica

DECIMO NOVENA SEMANA HASTA LA VIGÉSIMO TERCERA

En esta semana se iniciara el fortalecimiento con banda para esto debemos tomar en cuenta iniciar con la menor resistencia, para esto en la semana decimo novena se trabajara con banda amarilla, en la semana vigésimo y vigésimo primera utilizaremos la banda roja en la y en la semana vigésimo segunda y vigésimo tercera usaremos la banda verde; teniendo siempre en cuenta la evolución del paciente.

.

Ejercicio 1

Supraespinoso

Ponte de pie con un extremo de la banda bajo el pie y el otro extremo en la mano. Mantén tu codo derecho estirado y levanta el brazo a la altura del hombro, hacia un lado. (16)

Gráfico 37. Fortalecimiento del supraespinoso

Ejercicio 2

Infraespinoso

Ponte de pie con la banda en las dos manos. Mantén los codos a los lados y doblados a 90 grados, con los antebrazos mirando hacia adelante. Junta los omóplatos y rota el antebrazo hacia fuera. (16)

Gráfico 38. Fortalecimiento del infraespinoso

Ejercicio 3

Subescapular

El ejercicio diagonal. De pie con el pie izquierdo detrás del derecho y el extremo libre de la banda en tu mano izquierda, con tu brazo apuntando a los lados y lejos de tu hombro. Tu codo se flexiona ligeramente, y la palma de tu mano se dirige hacia adelante. Gira hacia adentro la parte alta de tu brazo y mueve tu mano diagonalmente hacia abajo para estirar la banda hasta que tu mano esté frente a la cadera derecha. Regresa a la posición inicial lentamente y repite. (16)

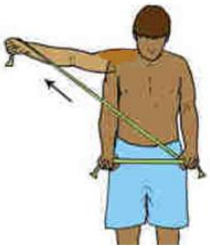

Gráfico 39. Fortalecimiento del Subescapular

Ejercicio 4

Redondo menor

Se realiza recostado lateralmente sobre su lado contralateral sujeta la pesa. Dobla el brazo izquierdo a un ángulo de 90 grados y apoya el codo en el tórax. Apoya la mano izquierda cerca del suelo delante del estómago. Levanta la mano hasta que el antebrazo quede perpendicular al suelo y vuelve a la posición inicial. (16)

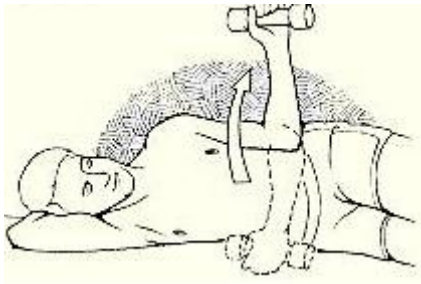

Gráfico 40. Fortalecimiento del Redondo menor

Ejercicio 5

Bíceps

Para hacer este ejercicio el paciente se encuentra de pie la banda en la mano cogida en supinación y por el otro lado se encuentra sujeta a una estructura fuerte o por el fisioterapeuta. El paciente realiza una flexión del codo llevando el antebrazo hacia arriba y regresa a la posición inicial. (16)

Gráfico 41. Fortalecimiento del Bíceps

Ejercicio 6

Tríceps

Para hacer este ejercicio el paciente se encuentra de pie la banda en la mano a trabajar cogida en pronación y por el otro lado se encuentra sujeta a una estructura fuerte y superando la altura de los hombros. El paciente realiza una extensión del codo llevando el antebrazo hacia atrás y regresa a la posición inicial. (16)

Gráfico 42. Fortalecimiento del Tríceps

ESTIRAMIENTO DE LA MUSCULATURA DE HOMBRO

Realizar extensiones te ayudará a prevenir lesiones y a aumentar el movimiento pequeño, pero significativo. Además mantiene la flexibilidad del hombro y su rango de movimiento. (17)

Los estiramientos los realizaremos antes y después de los ejercicios de fortalecimiento. El estiramiento se mantiene durante veinte segundos y se relaja. Se repetirá una sola vez.

Ejercicio 1

Estiramiento del supraespinoso

Paciente de pie, coloca un brazo cruzando el pecho y la otra mano en el codo. Empuja el codo hacia el pecho y sostiene durante 20 a 30 segundos, luego repite el procedimiento para el lado opuesto. (17)

Gráfico 43. Estiramiento del supraespinoso

Ejercicio 2

Estiramiento del infraespinoso y redondo menor

El participante se comienza en una posición de flexión de cadera; el brazo que se quiere estirar se coloca detrás de la espalda con el codo flexionado a 90 °. El paciente debe sostenerse de un objeto vertical estable con la mano del lado a estirar y suavemente mover el antebrazo lejos de las caderas realizando uno o dos pasos hacia delante. (18)

Gráfico 44. Estiramiento del infraespinoso y redondo menor

Ejercicio 3

Estiramiento del subescapular

Le indicaremos que se coloque de pie (bipedestación) e intente llevar su dedo pulgar hacia atrás del lado a estirar, para mantener esta rotación externa le pediremos que se agarre el antebrazo con su otra mano por detrás de la espalda.

Finalmente le indicaremos que lleve hacia atrás hasta sentir que se estira. (18)

Gráfico 45. Estiramiento del subescapular

Ejercicio 4

Estiramiento de bíceps

Coloque las manos juntas en la espalda, entrelazando los dedos de manera que las palmas estén una frente a la otra. Gire las muñecas en dirección opuesta al cuerpo, levante los brazos y aléjelos del cuerpo hasta que sienta un estiramiento. (20)

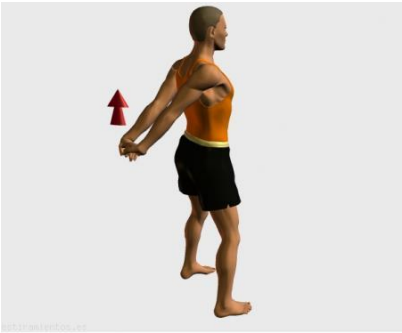

Gráfico 46. Estiramiento de bíceps

Ejercicio 5

De pie, flexionar un brazo y colocarlo por detrás de la cabeza. Con la otra mano coger el codo y empujarlo hacia abajo.

Gráfico 44. Estiramiento del tríceps

CONCLUSIONES:

Concientización a la paciente y su familia sobre su salud y lo trascendental que es el atenderse con especialistas calificados para el tratamiento adecuado de una patología ya que evitara posibles complicaciones.

Es muy importante la atención inmediata por parte de las diferentes casas de salud y más aun conociendo los antecedentes anteriormente mencionados ya que esto evitara que el cuadro se agrave.

La rehabilitación de la paciente va de la mano del fisioterapeuta ya que será quien evalué y establezca el plan de tratamiento que vaya acorde a las necesidades del paciente, miso que debe contar con objetivos claramente establecidos ya que esto ayudara a saber si e tratamiento fue el más acertado.

La constancia del paciente hará que se recuperación sea mucho más efectiva reintegrándose de la mejor manera a sus actividades diarias.

REFERENCIAS BIBLIOGRÁFICAS

BIBLIOGRAFÍA:

1. A B Arranz Álvarez JMTM, Aijl, Pdo. Fisioterapia. 22nd ed. España: Elsevier; 2000. (11)
2. Alcañiz L. Hueseros, sobadores, yerberos y curanderos. In baby.center. esperando a mi bebe.: BabyCenter en Español.(8)
3. Castanedo Pfeiffer CMSC. Cambios físicos asociados al proceso de envejecimiento. In Cantabria Ud. Enfermería del Envejecimiento. Cantabria; 2013. (3)
4. Condes CL. Cambios Anatómicos y Fisiológicos asociados al Envejecimiento. In Geriátrica. Santiago de Chile. (4)
5. Durán SByO. Recurren al sobador para aliviar el dolor. La Opinion. 2015 Agosto. (9)
6. García Mnvdp. Influencia del entorno familiar y social en adultos mayores con estados depresivos. monografia. Matanzas: Socuenf, facultad ciencias médicas; 2008. (7)
7. Genot. Kinesioterapia miembros superiores, cabeza y tronco Buenos aires: Panamericana; 2000. (12)
8. Guinet OCyV. Tecnicas Quirurgicas en Traumatologia y Ortopedia. sexta ed.: Elsevier Masson; 2014.(1)
9. Hislop, H., Montogomery, J. Daniels –Worthingham's. Pruebas Funcionales Muscualres Tecnicas de exploración manual. Marban Libros. Madrid España. 2002
10. Publica MDS. ¿Qué es el Sistema de Referencia y Contrareferencia? Somos Salud. 2012. (10)
11. Serra, G R. Sande Carril, L. Fissioterapia en traumatología ortopedia y reumatología. Segunda edición. Editorial Masson. Barcelona España.2008

12. Serrata Gabriel Jdlds. fisioterapia en Traumatologìa, Ortopedia y Reumatologìa. segunda edicion ed. Mdrid, Bogotà, Buenos Aires, Caracas, Mexico, Lima: MASSON. (2)
13. Samaniego MdPG. Cambios Fisiológicos del Envejecimiento. In Interna BdlSPdM.. Peru ; 2001.(5)
14. Salas L. Según la OMS: el sedentarismo es una “epidemia mortal”. Crhoy. 2013 Mayo. (6)

LINKOGRAFÍA

1. Academia Americana De Cirujanos Ortopedicos. OrthoInfo. [Online].; 2009 [cited 2015 Noviembre 11. Available from: http://orthoinfo.aaos.org/topic.cfm?topic=A00495.(13)
2. Best MS. Livestrong.com. [Online]. 2013 [cited 2015 Noviembre 11. Available from: http://www.livestrong.com/es/ejercicios-isometricos-hombro-tip_26738/. (14)
3. Bhattacharya C. Livestrong.com. [Online].; 2013 [cited 2015 Noviembre 11. Available from: http://www.livestrong.com/es/ejercicios-fortalecer-musculos-tip_26747/. (16)
4. Navarro Ribera. Scribd. [Online]. [cited 2015 Noviembre 11. Available from: https://es.scribd.com/doc/87352551/isometricos-hombro. (15)

CITAS BIBLIOGRÁFICAS - BASE DE DATOS UTA

EBRARY: Ceballos, G. O. (2012). Actividad física en el adulto mayor. México: Editorial El Manual Moderno. Recuperado el 16 de enero del 2015. Disponible en http://site.ebrary.com/lib/utasp/detail.action?docID=10832071&p00=adulto+mayor

PROQUEST: Integración y calidad de vida: Prioridades para el adulto mayor en nuestro país. (2007, Oct 02). Recuperado 15 de Octubre del 2015. Disponible en http://search.proquest.com/docview/378472574/citation/EB228C5835F64E17PQ/?accountid=36765.

EBRARY: Lamas, R. H., Lara, G. M., & Lamas, L. C. (2009). Educación comunitaria del adulto mayor. Argentina: El Cid Editor | apuntes. Recuperado el 16 de enero del 2015. Disponible en http://site.ebrary.com/lib/utasp/detail.action?docID=10327842&p00=adulto+mayor

EBRARY: Rey, R. N. (2011). Actividades físico-recreativas que mejoren el estilo de vida del adulto mayor en El Circulo de abuelo. Cuba: B - Universidad de EBRARY: Las Ciencias de La Cultura Física y El Deporte Las Tunas. Recuperado el 15 de enero del 2015. Disponible en: http://site.ebrary.com/lib/utasp/detail.action?docID=10576577&p00=adulto+mayor

EBRARY: Zapata, F. H. (2005). Adulto mayor: participación e identidad. Chile: Red Revista de Psicología. Recuperado el 15 de enero del 2015. Disponible en: http://site.ebrary.com/lib/utasp/detail.action?docID=10102936&p00=adulto+mayor

ANEXOS

Anexo 1. Consentimiento informado

clínica de especialidades médicas

TUNGURAHUA

ESMEDICAS S.A.

AMBATO - ECUADOR

Yo,... ..... en mi calidad de representante legal del (la) paciente.... ..... , AUTORIZO al médico tratante, Dr. ., ... , para que realice el tratamiento clínico-quirúrgico que amerite mi representado (a).

Estoy plenamente consciente de los riesgos inherentes al tratamiento clínico, al acto quirúrgico en sí, a los procedimientos anestésicos y al efecto nocivo de las drogas y medicamentos que deben utilizarse para combatir la enfermedad que adolece el (la) mencionado (a) paciente. Se que estos riesgos no son previsibles y que cualquier complicación que se presente no será implicado a mala intención o falta de pericia de los médicos que actúan; por tanto, libero de toda responsabilidad legal, civil o penal, dolosa o culposa, a la Clínica de Especialidades Médicas TUNGURAHUA y al personal médico o paramédico que atenderán a mi representado (a).

Para constancia de lo anteriormente escrito, firmo en la ciudad de Ambato, el día 06 de Agosto de 20 19

.....

Anexo 2. Historia Clínica

clínica de especialidades médicas
TUNGURAHUA
ESMEDICAS S.A.
AMBATO - ECUADOR

INSTITUCION DEL SISTEMA	UNIDAD OPERATIVA	COD. UO	COD. LOCALIZACIÓN			NÚMERO DE HISTORIA CLÍNICA
			PARROQUIA	CANTÓN	PROVINCIA	42190

1 REGISTRO DE ADMISIÓN

APELLIDO PATERNO	APELLIDO MATERNO	PRIMER NOMBRE	SEGUNDO NOMBRE	N° CÉDULA DE CIUDANÍA

DIRECCIÓN DE RESIDENCIA HABITUAL (CALLE Y N° - MANZANA Y CASA)	BARRIO	PARROQUIA	CANTÓN	PROVINCIA	ZONA (U/R)	N° TELÉFONO
Ciu: La Floresta.			Ambato	Tungurahua		2842657.

FECHA NACIMIENTO	LUGAR DENACIMIENTO	NACIONALIDAD (PAÍS)	GRUPO CULTURAL	EDAD EN AÑOS CUMPLIDOS	SEXO H	SEXO M	ESTADO CIVIL SOL	CAS	DIV	VIU	U-L	INSTRUCCIÓN ULTIMO AÑO APROBADO
15/05/1952.	Quito	Ecuatoriano	Mestizo	62 años.		✓		✓				Superior.

FECHA DE ADMISIÓN	OCUPACIÓN	EMPRESA DONDE TRABAJA	TIPO DE SEGURO DE SALUD	REFERIDO DE:
06/08/2014	Jubilada		I.E.S.S	

EN CASO NECESARIO AVISAR A:	PARENTESCO - AFINIDAD	DIRECCIÓN	N° TELÉFONO
	Hija.	Av: Rumiñahui y los Shiris	2419332.

FORMA DE LLEGADA			FUENTE DE INFORMACIÓN	INSTITUCIÓN O PERSONA QUE ENTREGA AL PACIENTE	N° TELÉFONO
AMBULATORIO ✓	AMBULANCIA	OTRO TRANSPORTE	Pete.		

2 INICIO DE ATENCIÓN Y MOTIVO

HORA	15:45.	TRAUMA		CAUSA CLÍNICA		CAUSA G. OBSTÉTRICA		CAUSA QUIRÚRGICA		GRUPO SANGUÍNEO Y FACTOR Rh	
NOTIFICACIÓN A LA POLICIA		OTRO MOTIVO									

3 ACCIDENTE, VIOLENCIA, INTOXICACIÓN, ENVENENAMIENTO O QUEMADURA

FECHA Y HORA DEL EVENTO	LUGAR DEL EVENTO	DIRECCIÓN DEL EVENTO	CUSTODIA POLICIAL

ACCIDENTE DE TRANSITO		CAÍDA		QUEMADURA		MORDEDURA		AHOGAMIENTO		CUERPO EXTRAÑO		APLASTAMIENTO		OTRO ACCIDENTE	
VIOLENCIA X ARMA DE FUEGO		VIOLENCIA X ARMA C.		VIOLENCIA X RIÑA		VIOLENCIA FAMILIAR		ABUSO FÍSICO		ABUSO PSICOLÓGICO		ABUSO SEXUAL		OTRA VIOLENCIA	
INTOXICACIÓN ALCOHÓLICA		INTOXICACIÓN ALIMENTARIA		INTOXICACIÓN X DROGAS		INHALACIÓN DE GASES		OTRA INTOXICACIÓN		ENVENENAMIENTO		PICADURA		ANAFILAXIA	

OBSERVACIONES

ALIENTO ETÍLICO | VALOR ALCOCHECK

ANTECEDENTES PERSONALES Y FAMILIARES

DESCRIBIR ABAJO REGISTRANDO EL NÚMERO RESPECTIVO

1. ALÉRGICO		2. CLÍNICO		3. GINECOLÓGICO		4. TRAUMATÓG.		5. QUIRÚRGICO		6. FARMACOLÓG.		7. PSIQUIATRICO		8. OTRO	

APP: 1/a.
APF: Fallece padre próstata, Tia paterna HTA
AQx: -

5 ENFERMEDAD ACTUAL Y REVISIÓN DE SISTEMAS

DESCRIBIR: CRONOLOGÍA - LOCALIZACIÓN - CARACTERÍSTICAS - INTENSIDAD FRECUENCIA - FACTORES AGRAVANTES

VÍA AÉREA LIBRE		VÍA AÉREA OBSTRUIDA		CONDICIÓN ESTABLE		CONDICIÓN INESTABLE	

MC: Transferencia IESS
EA: paciente procedente del IESS con dx de cáncer de próstata metastásico previamente por falta de material

EMERGENCIA (1)

6 SIGNOS VITALES, MEDICIONES Y VALORES

PRESIÓN ARTERIAL	/	F. CARDIACA min		F. RESPIRAT. min		TEMP. BUCAL °C		TEMP. AXILAR °C		PESO Kg		TALLA cm	
GLASGOW	OCULAR (4)		VERBAL (5)		MOTORA (6)		TOTAL (15)		REACCIÓN PUPILA DER		REACCIÓN PUPILA IZQ		T. LLENADO CAPILAR		SATURA OXIGENO	

7 EXAMEN FISICO Y DIAGNÓSTICO

MARCAR "SP" SI SE ENCUENTRA SIN PATOLOGÍA, MARCAR "CP" SI SE ENCUENTRA CON PATOLOGÍA
REGISTRAR ABAJO EL NÚMERO Y LOS HALLAZGOS PATOLÓGICOS

1. VIA AEREA OBSTRUIDA		2. CABEZA		3. CUELLO		4. TORAX		5. ABDOMEN		6. COLUMNA		7. PELVIS		8. EXTREMIDADES	

Consiente, orientada hidratada, adelgazada
AP: hipodi
Tórax: CP: Ruidos
Abdomen: blando depresible no doloroso RHA (+)
Extremidades: impotencia funcional articulación y glen humeral derecha.

8 LOCALIZACIÓN DE LESIONES

ESCRIBIR EL NÚMERO DE LA LESIÓN SOBRE LA REGIÓN CORRESPONDIENTE

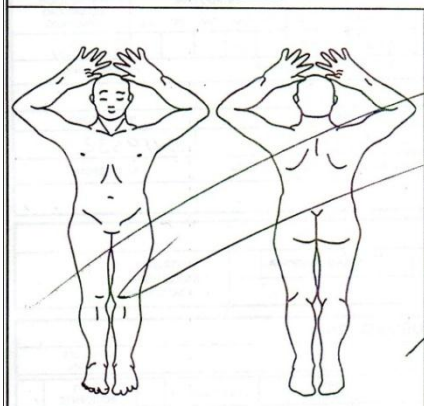

1.	HERIDA PENETRANTE	
2.	HERIDA CORTANTE	
3.	FRACTURA EXPUESTA	
4.	FRACTURA CERRADA	
5.	CUERPO EXTRAÑO	
6.	HEMORRAGIA	
7.	MORDEDURA	
8.	PICADURA	
9.	EXCORIACIÓN	
10.	DEFORMIDAD O MASA	
11.	HEMATOMA	
12.	ERITEMA / INFLAMACIÓN	
13.	LUXACIÓN / ESGUINCE	
14.	QUEMADURA	
15.		

9 EMERGENCIA OBSTÉTRICIA

GESTAS		PARTOS		ABORTOS		CESAREAS	
FECHA ULTIMA MENSTRUACIÓN				SEMANAS GESTACIÓN		MOVIMIENTO FETAL	
FRECUENCIA C. FETAL				MEMBRANAS ROTAS		TIEMPO	
ALTURA UTERINA				PRESENTACIÓN			
DILATACIÓN				BORRAMIENTO		PLANO	
PELVIS ÚTIL		SANGRADO VAGINAL				CONTRACCIONES	

10 SOLICITUD DE EXÁMENES

REGISTRAR ABAJO COMENTARIOS Y RESULTADOS ANOTANDO EL NÚMERO

1. BIOMETRÍA		3. QUÍMICA SANGUÍNEA		5. GASOMETRÍA		7. ENDOSCOPIA		9. R-X ABDOMEN		11. TOMOGRAFÍA		13. ECOGRAFÍA PÉLVICA		15. INTERCONSULTA	
2. UROANÁLISIS		4. ELECTROLITOS		6. ELECTRO CARDIOGRAMA		8. R-X TÓRAX		10. R-X ÓSEA		12. RESONANCIA		14. ECOGRAFÍA ABDOMEN		16. OTROS	

11 DIAGNÓSTICO DE INGRESO

PRE = PRESUNTIVO
DEF = DEFINITIVO

		CIE	PRE	DEF
1	Snd. Manguito Rotador			
2				
3				

12 DIAGNÓSTICO DE ALTA

PRE = PRESUNTIVO
DEF = DEFINITIVO

		CIE	PRE	DEF
1	Snd.			
2				
3				

13 PLAN DE TRATAMIENTO

INDICACIONES		MEDICAMENTO PRINCIPIO ACTIVO, CONCENTRACION Y PRESENTACIÓN	POSOLOGÍA
Indicaciones.	1		
	2		
	3		
	4		

14 ALTA

DOMICILIO		CONSULTA EXTERNA		OBSERVACIÓN		INTERNACIÓN	X	REFERENCIA		EGRESA VIVO		EN CONDICIÓN ESTABLE		EN CONDICIÓN INESTABLE		DÍAS DE INCAPACIDAD	
SERVICIO DE REFERENCIA						ESTABLECIMIENTO				MUERTO EN EMERGENCIA		CAUSA					

FECHA	6/8/14	HORA	20:00	NOMBRE DEL PROFESIONAL		CÓDIGO		FIRMA		NUMERO DE HOJA	

Dr. [illegible] TRAUMATOLOGO 3ª E. S. Nº 15 INH. 1808-081

EMERGENCIA (2)

clínica de especialidades médicas

TUNGURAHUA

ESMEDICAS S.A.
Juan Benigno Vela 07-17 y Mera Telf.: 2821721
AMBATO - ECUADOR

APELLIDO PATERNO	MATERNO	NOMBRES	N° de la Historia Clínica
			42190

MES: Agosto | AÑO: 2014

PARA GRAFICAR SE MARCARA LOS PUNTOS SOBRE LAS LINEAS VERTICALES RESPECTIVAS

| | | |

clínica de especialidades médicas

TUNGURAHUA

ESMEDICAS S.A.
AMBATO - ECUADOR

APELLIDO PATERNO	MATERNO	NOMBRES	Nº DE LA HISTORIA CLINICA
			42190.

El médico debe firmar al pie de cada nota de evolución y prescripciones médicas, las mismas que deberán coincidir con la fecha y hora en que fueron formuladas.

FECHA	HORA	NOTAS DE EVOLUCION	PRESCRIPCIONES MEDICAS
06/VIII/2014	19h	Valoración Preoperatoria	
		Pte of 62 años, casado, instrucción superior.	
		Lic en enfermería de la Educación. Católico, diestro	
		APP: HTA desde hace ± 3 años bajo tto Losartan 100	
		APF: Padre ca Prostata	
		S: Asintomático cardiopulmonar.	
		O: TA. 140/80 FC: 66x' SpO2: 97%. FR: 16	
		Conciente, hidratado, afebril. Fuerza	
		Orofaringe no congestiva.	
		Tiroides OA No megacitrodes yugular.	
		Tórax: Rítmico cardiaco rítmico, en 2	
		tiempos. no soplos. ATV. Normal	
		Abdomen: suave, depresible. RHA +	
		No visceromegalias	
		EKG: ritmo sinusal FC: 62x'	
		P: 60" 80ms, PR: 160ms, QRS: 5°	
		80ms. ST. Isoelectrico QTc: 420.	
		Normal para la edad.	
		A: - Sd manguito rotador der.	
		- HTA	
		- Colelitiasis Clase I	
		- ASA 1	
		P: - Xylocaina 0.2% NO HS	
		- Ranitidina 300. NO STAT	
		Ordenes T/O	

Dr. L. Stan

Dr.
MEDICINA CRITICA Y TERAPIA INTENSIVA
Registro MSP Libro 1 Folio 9 Nº 25
CM:

FECHA	HORA	NOTAS DE EVOLUCION	PRESCRIPCIONES MEDICAS
6/8/14	15h45	Nota de Ingreso	Rp
		Pcte 62 años de edad casada, católica, diestra instrucción: superior, ocupación Lic. Educación	1. Dieta blanda 2. BH, QS, TP, TTP 3. EKG 4. Preparación Pre Qx 5. Analgesia
		APF: Ca. próstata fallece padre	
		APP: [-]	
		AQx: [-]	
		AGO: G:4 P:4 HV:4 A:0	Dr. [illegible]
		MC: Transferencia IESS	Dr. MIGUEL [illegible] TRAUMATOLOGO L:2 "I" F.5 N.13 INH. 1808-083
		EA: Paciente transferida del IESS con IDx: Síndrome Manguito Rotador para realización de cirugía respectiva misma que no se realiza por falta de material.	
		EF:	
		Consciente, orientada, hidratada, afebril	
		MO: húmedas	
		Torax: CP: Normal	
		Abdomen: suave, depresible, no doloroso, RHA [+]	
		Extremidades: no edemas, impotencia para movilización MSD (articulación hombro)	
		RIG: Normal	
		IDx: Sd. Manguito Rotador	
7/8/14	07:00	Visita Diaria	
		Pcte femenina 62 años de edad	
	S	Paciente Asintomática	
	O	Consciente, orientada, hidratada, afebril	
		boca: MO húmeda	
		Torax: CP Normal	
		Abdomen: suave, depresible no doloroso, RHA [+]	
		Extremidades: no edemas, impotencia funcional articulación glenohumeral derecha	
	A	Estable	
	P	Indicaciones	

M.S.P.-MC.U.

Informe de Médico

clínica de especialidades médicas

TUNGURAHUA

ESMEDICAS S.A.
AMBATO - ECUADOR

APELLIDO PATERNO	MATERNO	NOMBRES	Nº DE LA HISTORIA CLINICA
			42190

El médico debe firmar al pie de cada nota de evolución y prescripciones médicas, las mismas que deberán coincidir con la fecha y hora en que fueron formuladas.

FECHA	HORA	NOTAS DE EVOLUCION	PRESCRIPCIONES MEDICAS
7/8/14	07:0	Nota de Evolución	1) N.P.O hasta los 10h00
		Pcte. 62 años de edad	2) CSV
	S	Antecedentes	3) Lactato Ringer 1000cc
	O	Consciente orientado,	IV/24h
		hidratado, afebril	4) Tomar medicación
		boca: MO/hacen	acostumbrada
		Tórax: CP normal	5) Cefuroximo 1gr IV c/
		Abdomen: sucu, depresible	las 14h00
		no doloroso, RHA (+)	6) Bayer 1 solo a las
		Extremidades: impotencia	16h00
		funcional articulación glenohumeral	7) Ordenes Dr Silva
		RIG: normal	
	A	Paciente estable	
	P	Indicaciones	Dr. TRAUMATOLOGO 2do "1" F.S.N. INH. 1808-081
07/08/14		NOTA POSQUIRURGICA	R.P.
		BAJO ANESTESIA.	1.- NPO x 6 horas
		GENERAL SE REALIZA	2. CSV
		REPARACION DE MANGUITO	3.- CONTROL DE APOSITO Y SANGRADO
		ROTADO CON 2 ANCLAS	4. Hn. 1000cc IV c/12h.
		+ ACROMIOPLASTIA POR	5.- ALMOHADA BAJO EL BRAZO
		RUPTURA DE MANGUITO.	DERECHO
		ROTADOR + ACROMIO	6. CEFAZOLINA 1G IV c/6H
		PREVIAMENTE HOMBRO	7. TRAMADOL 100MG IV DILUIDO
		DERECHO	EN 100cc SS PASAR LENTO c/
		HALLAZGOS	8. METOCLOPRAMIDA 10MG IV c/8h
		1. RUPTURA TOTAL.	9. KETOROLACO 60MG IV c/8H.
		"MASIVA" DE MANGUITO	10.- OMEPRAZOL 40MG IV c/24
		ROTADOR.	11.- O2 SI LA SAT0 ES <9
			12.- Rx AP HOMBRO DERECHO
			Dr. TRAUMATOLOGO 2do "1" F.S.N. INH. 1808-081
			— DR.
			— MA MANZANA

FECHA	HORA	NOTAS DE EVOLUCION	PRESCRIPCIONES MEDICAS
7/8/14		Paciente: Vista Hermosa Paciente discurso tranquilo al momento refiere leve dolor de MSD. ok	Rp 1. Enfermería Indicar Dra. Torres
8/8/14		Visita Diaria Paciente de 62 años Dgx: Post Reparación de Fem. gusto Retardo	Rp 1. Dieta general + líquidos 2. CSV 3. 2/D lactato IV c/4H 4. Dipirona 1gr IV c/6H 5. Cefazolina 1gr IV c/6H. 6. Ciclobenzaprina 1gr IM STAT y a la salida 7. Hielo en la tarde 8. RX P-P de hemitórax STAT 9. control por enfermería extrahospitalario 3 días
	S	Paciente refiere leve dolor de MSD	
	O	Paciente vigil. Hemo: HD hemodinámicamente estable CP: Normal Abdomen: Blando no doloroso RHA+ Extremidades: MS Regular aspecto quirúrgico	
	A	Paciente estable	
	P	Indicaciones	Dr. M. Morales Dr. TRAUMATOLOGO Ci: 2-17 F.S. Nº 16 INH. 1808.DRI

M.S.P.-MC.U.

Informe de Médico

clínica de especialidades médicas

TUNGURAHUA

ESMEDICAS S.A.
AMBATO - ECUADOR

APELLIDO PATERNO	MATERNO	NOMBRES	Nº DE LA HISTORIA CLINICA
			42190

El médico debe firmar al pie de cada nota de evolución y prescripciones médicas, las mismas que deberán coincidir con la fecha y hora en que fueron formuladas.

FECHA	HORA	NOTAS DE ENFERMERIA	ENFERMERIA
8-8-14	7:00	Posible de un diagnostico de Reparación de Manguito Rotador, descanso en	
		intervalos durante la noche, al mando, con yeso, orientado, afebril, hidratada	
		mucosas orales húmedas con inmovilizador en hombro derecho, abdomen suave	
		depresible no doloroso a la palpación, diuresis espontanea, vía periférica	
		permeable, se administro la medicación.	
			E. Naves

M.S.P.-MC.U.

Informe de Enfermerí

clínica de especialidades médicas

TUNGURAHUA

ESMEDICAS S.A.
AMBATO - ECUADOR

ESTABLECIMIENTO	NOMBRE	APELLIDO	SEXO (H-M)	Nº HOJA	Nº HISTORIA CLINICA
			H	1.	42190

1 MOTIVO DE CONSULTA

ANOTAR CAUSA DEL PROBLEMA EN LA VERSION DEL INFORMANTE

A	Transferencia IESS	C	
B		D	

2 ANTECEDENTES PERSONALES

DESCRIBIR ABAJO CON EL NUMERO RESPECTIVO

FUM = FECHA ULTIMA MENSTRUACION FUP = FECHA ULTIMO PARTO FUC = FECHA ULTIMA CITOLOGIA

1. VACUNAS	5. ENF. ALERGICA	9. ENF. NEUROLÓGICA	13. ENF. TRAUMATOL.	17. TENDENCIA SEXUAL	21. ACTIVIDAD FISICA
2. ENF. PERINATAL	6. ENF. CARDIACA	10. ENF. METABÓLICA	14. ENF. QUIRÚRGICA	18. RIESGO SOCIAL	22. DIETA Y HÁBITOS
3. ENF. INFANCIA	7. ENF. RESPIRATORIA	11. ENF. HEMO LINF.	15. ENF. MENTAL	19. RIESGO LABORAL	23. RELIGIÓN Y CULTURA
4. ENF. ADOLESCENTE	8. ENF. DIGESTIVA	12. ENF. URINARIA	16. ENF. T. SEXUAL	20. RIESGO FAMILIAR	24. OTRO

MENARQUIA - EDAD -	11a	MENOPAUSIA - EDAD -	50a	CICLOS		VIDA SEXUAL ACTIVA	
GESTA	4	PARTOS	4	ABORTOS	0	CESÁREAS	—	HIJOS VIVOS	4
FUM	—	FUP		FUC	2 años	BIOPSIA	
METODO DE P. FAMILIAR	—	TERAPIA HORMONAL		COLPOS COPIA	—	MAMO GRAFÍA	2 años

no refiere

3 ANTECEDENTES FAMILIARES

DESCRIBIR ABAJO ANOTANDO EL NÚMERO

1. CARDIOPATIA		2. DIABETES		3. ENF. C. VASCULAR		4. HIPERTENSION		5. CANCER		6. TUBERCULOSIS		7. ENF. MENTAL		8. ENF. INFECCIOSA		9. MAL FORMACION		10. OTRO	

no refiere

4 ENFERMEDAD O PROBLEMA ACTUAL

CRONOLOGÍA, LOCALIZACION, CARACTERISTICAS, INTENSIDAD, CAUSA APARENTE, FACTORES QUE AGRAVAN O MEJORAN SINTOMAS ASOCIADOS, EVOLUCIÓN

Paciente transferido del IESS con IDx: Síndrome Manguito Rotador y para realizarse de cirugía respectiva misma que no se realizó en caja de salud por falta de material.

5 REVISIÓN ACTUAL DE ÓRGANOS Y SISTEMAS

CP = CON EVIDENCIA DE PATOLOGÍA: MARCAR "x" Y DESCRIBIR ABAJO ANOTANDO NÚMERO Y LETRA SP = SIN EVIDENCIA DE PATOLOGÍA: MARCAR "x" Y NO DESCRIBIR

		CP	SP			CP	SP			CP	SP			CP	SP			CP	SP
1	ORGANOS DE LOS SENTIDOS			2	CARDIO VASCULAR			5	GENITAL			7	MUSCULO ESQUELÉTICO			9	HEMO LINFÁTICO		
2	RESPIRATORIO			4	DIGESTIVO			6	URINARIO			8	ENDOCRINO			10	NERVIOSO		

SPA

6 SIGNOS VITALES Y MEDICIONES

PRESIÓN ARTERIAL	/	FRECUENCIA CARDIACA min		FRECUENCIA RESPIRA. min		TEMPERATURA BUCAL °C		TEMPERATURA AXILAR °C		PESO Kg		TALLA m		PERIMETRO CEFÁLIC cm	

7 EXAMEN FÍSICO

R = REGIONAL
S = SISTÉMICO

CP = CONEVIDENCIA DE PATOLOGÍA: MARCAR "x" Y DESCRIBIR ABAJO ANOTANDO NÚMERO Y LETRA CORRESPONDIENTES

SP = SIN EVIDENCIA DE PATOLOGÍA: MARCAR "x" Y NO DESCRIBIR

		CP	SP			CP	SP			CP	SP			CP	SP			CP	SP
1-R	PIEL - FANERAS			6-R	BOCA			11-R	ABDOMEN			1-S	ÓRGANOS DE LOS SENTIDOS			6-S	URINARIO		
2-R	CABEZA			7-R	ORO FARINGE			12-R	COLUMNA VERTEBRAL			2-S	RESPIRATORIO			7-S	MÚSCULO ESQUELETICO		
3-R	OJOS			8-R	CUELLO			13-R	INGLE-PERINÉ			3-S	CARDIO VASCULAR			8-S	ENDOCRINO		
4-R	OÍDOS			9-R	AXILAS - MAMAS			14-R	MIEMBROS SUPERIORES			4-S	DIGESTIVO			9-S	HEMO LINEÁTICO		
5-R	NARIZ			10-R	TÓRAX			15-R	MIEMBROS INFERIORES			5-S	GENITAL			10-S	NEUROLÓGICO		

Consciente, orientado, hidratado, adel
MO: hérpes
Tórax: CP normal
Abdomen: sano, depresible, no doloroso
PHA (+)
Extremidades: no edemas, tono y fuerza conservados, dolor de implantación articular glen humeral derecho

8 DIAGNOSTICO

PRE = PRESUNTIVO
DEF = DEFENITIVO

		CIE	PRE	DEF			CIE	PRE	DEF
1	Snd. Manguito Rotador			✓	4				
2					5				
3					6				

9 PLANES DE TRATAMIENTO

DE DIAGNÓSTICO TERAPEUTICOS Y EDUCACIONALES

Indicaciones

FECHA	6/5/14	HORA	10:00	NOMBRE DEL PROFESIONAL		CODIGO		FIRMA		NUMERO DE GRUPA	

TRAUMATOLOGIA
L.2 "I" F.S N° 1 TROUA
INH. 1802-08

EXAMEN FÍSICO

Anexo. 3 Epicrisis

clínica de especialidades médicas

TUNGURAHUA

ESMEDICAS S.A.
AMBATO - ECUADOR

ESTABLECIMIENTO	NOMBRES	APELLIDOS	SEXO (H-M)	N° HOJA	N°. HISTORIA CLINICA
	[illegible]		M	1	42190

1 RESUMEN DEL CUADRO CLINICO

Pte de 02 años de edad casado, católico, diestro instrucción superior ocupación lic. en Educación.

APF: Padre fallece con Cardiopatía APP: (-) AQx: (-)
HC: Transferencia H. IESS
EA: Pte transferido del IESS con Dg Síndrome de Manguito rotador para realización de Qx respectiva, misma que no se realiza por falta de material, por lo que acude
EF: Consciente, orientado, hidratado, afebril
HD: humedos Torax: C-P: normal
Abdomen: suave, depresible, no doloroso, RHA: (+)
Ext: no edemas, impotencia para movilización
MSD articulación de hombro
RIO normal.

2 RESUMEN DE EVOLUCIÓN Y COMPLICACIONES

Pte post Acromoplastia + Reparación de manguito Rotador + Colocación de 2 anclas, evolución favorablemente sin complicaciones

3 HALLAZGOS RELEVANTES DE EXÁMENES Y PROCEDIMIENTOS DIAGNÓSTICOS

BH:
HB: 17.60
Hcto 49.40
Leucos 6100
Segs. 63.00
PLT: 218.00

TP: 13.00
TTP: 28.00

Glucosa: 112.00
Ac. Urico: 7.80
Creat: 1.00
Urea: 19.40

4 RESUMEN DE TRATAMIENTO Y PROCEDIMIENTOS TERAPÉUTICOS

INGRESO

1.- Dieta blanda.
2.- BH, RS, TP, TTP
3.- EKG.
4.- Chequeo Pre Qx.

5 DIAGNÓSTICO INGRESO

PRE = PRESUNTIVO
DEF = DEFINITIVO

		CIE	PRE	DEF
1	Síndrome del Manguito Rotador	M75.1		
2				
3				
4				
5				
6				

6 DIAGNÓSTICO EGRESO

PRE = PRESUNTIVO
DEF = DEFINITIVO

		CIE	PRE	DEF
1	Síndrome del Manguito Rotador	M75.1		
2				
3				
4				
5				
6				

7 CONDICIONES DE EGRESO Y PRONOSTICO

Pte egreso en buenas condiciones, buen pronóstico

8 MÉDICOS TRATANTES

	NOMBRES	ESPECIALIDAD	CÓDIGO	PERIODO DE RESPONSABILIDAD
1	Dr. S	T/D		
2	Dr.	CLINICO INTENSIVISTA		
3				
4				

9 EGRESO

ALTA DEFINITIVA		ASINTOMÁTICO		DISCAPACIDAD MODERADA		RETIRO AUTORIZADO		DEFUNCION MENOS DE 48 HORAS		DÁIS DE ESTADIA	
ALTA TRANSITORIA		DISCAPACIDAD LEVE		DISCAPACIDAD GRAVE		RETIRO NO AUTORIZADO		DEFUNCION MAS DE		DÍAS DE INCAPACIDAD	

CÓDIGO

FECHA	3/8/14	HORA		NOMBRE DEL PROFESIONAL	Dr.		FIRMA		NUMERO DE HOJA

L: 2 "1" F.S N° 15
INH 1808-091

EPICRISIS (2)

clínica de especialidades médicas

TUNGURAHUA

ESMEDICAS S.A.

Juan B. Vela 07-17 y Mera Teléfono: 2821721
AMBATO - ECUADOR

APELLIDO PATERNO	MATERNO	NOMBRES	Nº DE LA HISTORIA CLINICA
			42190

FECHA	EDAD	SEXO	ESTATURA	PESO	OCUPACION ACTUAL	SERVICIO	SALA	CAMA
7-08-2014	62	♀		72		T-O	1	

DIAGNOSTICO PREOPERATORIO	DIAGNOSTICO POST-OPERATORIO	OPERACION PROPUESTA
Ruptura Manguito Rotador hombro Der.		Acromioplastia + Reparacion Manc

CIRUJANO	AYUDANTES	OPERACION REALIZADA
Dr.		IDEM

ANASTESIOLOGO	AYUDANTES	INSTRUMENTISTA

REGISTRO TRANS-ANESTESICO

AGENTES — HORA: 17 15 30 45 18 15 30 45 19 15 30 45 15 30 45 15 30 45

O_2 2 → → → → → →

Sevorane 1 → → → → →

→ → → → → →

T.A. MAX X MIN; PULSO ●; INDUCCION ⊙; FIN ANESTESIA ⊗; RESPIRACION ESP ○, ASIS ¿, CONT ○; TEMPERATURA △; FETO; PRES VENOSA +; TORNIQUETE T

40½ 38½ 36½ 34½ 32½ 30½ 28½ 26½

220 21 200 19 180 17 160 15 140 13 120 11 100 9 80 7 60 5 40 3 20 1 0

SPO_2 99%

POSICION

DROGAS ADMINISTRADAS

Nº	TIPO		4		8		TIEMPOS	
1	Midazolam	1,5mg	5	Metamizol 2gr	9	Atropina	DURACION ANESTESIA	
2	Tiopental	250mg	6	Tramadol 100	10	Neostigmine	HS.	MIN.
3	Rocuronio	40mg	7	Ketorolaco 60	11		DURACION OPERACION	
				Metoclopramida			HS.	MIN.

TECNICAS			INFUSIONES		COMPLICACIONES OPERATORIAS			
GENERAL	☒	CONDUCTIVA	D DEXTROSAS	cc	HIPOTENSION	☐	ARRITMIAS	☐
SISTEM. ABIERTO	☐	ASEPSIA DE PIEL	R RINGER 1500	cc	DEPRESION RESPIRAT.	☐	PERFORACION DURAMADRE	☐
SISTE. CERRADO	☐	CON:	S SANGRE	cc	DIFICULTAD TECNICA	☐	NAUSEAS-VOMITO	☐
SISTEM. SEMI-CERR.	☒	HABON	E EXPANSORES	cc	CONDUCTIVA INSUFIC.	☐	LARINGOESPASMO	☐
APARATOS USADOS		RAQUIDEA	TOTAL 1500	cc	PARO CARDIACO	☐		
CIRC ☒ VAIVEN	☐	EPIDURAL CAUD.	HEMORRAGIA		CAMBIO DE TECNICA			
MASCARA	☒	SIMPLE	cc APROX.					
INTB. TRAQUEAL		CONTINUA	APGAR		COMENTARIOS: pcte ASA II			
ORAL ☒	NASAL ☐	ALTURA PUNCION:	1 MIN / 5 MIN / 10 MIN / F. MUERTO		Monitoreo Continuo EKG			
RAPID. ☒	LENT. ☐				TA - SPO_2			
TUBO Nº 7		PUNCION LAT.	TECNICAS ESPECIALES					
MANGUITO INFLAB.	☒	LINEA MEDIA						
TAPONAMIENTO	☐	AGUJA Nº						
ANST. TOPICA	☐	NIVEL	CONDUCIDO A:					
ANST. TRANSORAL	☐	HIPERBARA	POR	HORA				
		POSICION PACIENTE						

FIRM

M.S.P.-H.C.U.-Form.018

REGISTRO DE ANESTESIA

clínica de especialidades médicas

TUNGURAHUA

ESMEDICAS S.A.

AMBATO - ECUADOR

APELLIDO PATERNO	MATERNO	NOMBRES	Nº de la Historia Clínica
			42190

SERVICIO	SALA	CAMA Nº
Traumatología	Quirofano	?-2342

DIAGNOSTICOS

PRE-OPERATORIO: Ruptura de Manguito Rotador

POST-OPERATORIO: Idem

OPERACION

PROYECTADA: Acromioplastia + Reparación de Manguito + Colocación de 2 Anclas.

ELECTIVA ☐ EMERGENCIA ☐ PALPATIVA ☑

REALIZADA: Acromioplastia + Reparación de Manguito Rotador + Colocación de 2 anclas.

EQUIPO OPERATORIO

CIRUJANO	INSTRUMENTISTA
PRIMER AYUDANTE MVR	CIRCULANTE
SEGUNDO AYUDANTE MB	ANESTESISTA General
TERCER AYUDANTE	AYUDANTE DE ANESTESIA

FECHA DE OPERACION (DIA / MES / AÑO)	HORA DE INICIO	HORA DE TERMINACION	TIPO DE ANESTESIA
07 / 08 / 2014	17h00	19h15	General

TIEMPOS QUIRURGICOS

DIERESIS: (1) Incisión en cara anterioexterna de Hombro derecho que comprometió piel, tejido y músculo.

EXPOSICION: Manual e Instrumental

EXPLORACION Y HALLAZGOS QUIRURGICOS

(1) Ruptura masiva de Manguito Rotador.

PROCEDIMIENTO OPERATORIO

(1) Asepsia y antisepsia
(2) Colocación de Campos Quirúrgicos
(3) Diéresis Desinfección + Reconocimiento de Planos
(4) Hallazgo Descrito
(5) Localización de Acromion.
(6) Osteotomía de 1 a 1.8 cm de Acromion
(7) Localización de Manguito Rotador
(8) Reparación de Manguito + Colocación de 2 anclas.
(9) Lavado de Articulación
(10) Control de Hemostasia
(11) Cierre por planos
(12) Control de Sangrado

M.S.P. - H.C.U. - Form. 017 PROTOCOLO DE OPERA

SINTESIS

Dafilon 3/0 Piel

Vycil 2/0 TCS y [illegible]

Ninguno.

COMPLICACIONES DEL ACTO OPERATORIO

Ninguno

EXAMEN HISTOPATOLOGICO

SI NO

DIAGNOSTICO HISTOPATOLOGICO

TADA POR:

DR.

FECHA DEL DICTADO			
RA	DIA	MES	AÑO
hrs	07	08	2014

CRITA POR:

OTOCTADUZA

Dr. TRAUMATOLOGO L.2"I" F.S N°15 INH 1808.081

FIRMA Y NOMBRE DEL CIRUJANO

n.017

clínica de especialidades médicas

TUNGURAHUA

ESMEDICAS S.A.

ESTABLECIMIENTO _____ LOCALIDAD _____ C.C. _____

APELLIDO PATERNO _____ MATERNO _____

No. DE LA HISTORIA CLINICA: 42190

SERVICIO: X

SALA: Recuperación

CAMA: 2

FECHA Y HORA DE LLEGADA		ESTADO DEL PACIENTE	ENTREGA	RECIBE
HORA 19:20	DIA 07	CONCIENTE ⊘	Dr. MEDICO ANESTESISTA C.I.: 1801847775-0 INH 020080284	Lic.
MES 08	AÑO 2014	SEMICONCIENTE ○		
		INCONCIENTE ○	FIRMA DEL ANESTESISTA	FIRMA DE LA ENFERMERA

FECHA Y HORA DE SALIDA		ESTADO DEL PACIENTE	AGENTES %
HORA 19:15	DIA 07	GENERAL ⊘	
MES 08	AÑO 2014.	CONDUCTIVA ○	INDUCCION
		LOCAL ○	MANTENIMIENTO

OPERACION REALIZADA: Acromioplastia + Reparación de Manguito rotador

SIGNOS VITALES

CLAVE: TA X; PULSO ●; TEMP. △; RESP. ○

T	PV	TA.
		240
		220
	1	200
	17	180
42	15	160
41	13	140
40	11	120
38	9	100
37	7	80
36	5	60
35	3	40
	1	20
		0

19 15 30 45 20 15 30 45 15 30 45 15 30 45 15 30 45

19:15 19:30 19:45

RESPIRACION

MEDICAMENTOS ADMINISTRADOS	Metamizol 2 gr. Tramal 100 mg Ketorolaco 60mg Metoclox 10 mg				
POSICION	●				
OXIGENO LITROS POR MINUTO	2 lt x'				

NOTAS DE ENFERMERIA: 19:45 Pte. de Post Acromioplastia + Reparación de Manguito rotador, pasa a piso en buenas condiciones, conciente, orientada, hidratada, herida Qx cubierta con apósito limpio y seco, con presencia de inmovilizador en hombro derecho, con buena movilidad y circulación distal, diuresis espontánea, vía permeable.

Lic.

NOMBRE Y FIRMA DE LA ENFERMERA

MSP HCU - 19

Anexo. 4 Informe Electrocardiográfico

CLINICA DE ESPECIALIDADES MEDICAS TUNGURAHUA
ESMEDICAS S.A.

CLINICA TUNGURAHUA

ESPECIALIDADES EN: GINECO - OBSTETRICIA - TRAUMATOLOGIA - PEDIATRIA - NEUROLOGIA
OTORRINOLARINGOLOGIA - ODONTOLOGIA - MEDICINA INTERNA - MEDICINA CRITICA

INFORME ELECTROCARDIOGRAFICO

Ambato, miércoles 06 de agosto del 2014

Nombre del paciente: Sra.]
Edad: 62 años

Antecedentes Patológicos Personales: HTA

Medicamentos en uso: Losartan 100 mg vo qd

Ritmo:	sinusal	
Frecuencia auricular:	62 x´	Frecuencia ventricular: 62 x´
Onda P:	60° 80 ms	
Intervalo PR:	160 ms	
Complejo QRS:	5° 80 ms	
Segmento ST:	Isoeléctrico	
Onda T:	Normal	
QTc:	420 ms	

Análisis: Normal para la edad

Atentamente,

Dr.
CMT 649 **INH 18-08-048**
Registro MSP: **Libro1 "0" Folio 9 N° 25**

Dr.
MEDICINA CRITICA Y TERAPIA INTENSIVA
Registro MSP: Libro 1 "0" Folio 9 Nº 25
CMT 649 INH 18-08-048

Juan B. Vela 717 y Mera, Edif. Clínica Tungurahua
Telf: (03) 2821721 - 2820644
Ambato - Ecuador

Anexo. 5 Informe radiológico

R&I
radiología - imagenología

creamedical®
Centro radiológico y estudios de imágenes médicas

Dr. ,
Dra
ESPECIALISTAS EN RADIODIAGNÓSTICOS E IMÁGENES

SRA.

DR.

viernes, 08 de agosto de 2014

RADIOGRAFIA COMPUTADA DE HOMBRO DERECHO AP

HALLAZGOS:

Estudio practicado para control de tratamiento.

Atentamente,

Dr.
ESPECIALISTA EN RADIODIAGNOSTICOS
MSP Libro: 1°E° Folio: 20 N°59

Dr. .
Especialista en Radiodiagnósticos e Imagenología.

Dir.: Juan B. Vela 7-17 y Mera • Clínica Tungurahua Telf: (03) 2821721 - 2829687

Anexo. 6 Informe ecográfico

imágenes

Dr. Héctor Eduardo Camino Fiallos

TOMOGRAFIA AXIAL COMPUTARIZADA MULTIDETECTORES • RAYOS X DIGITAL • ECOGRAFIA 3D - 4D DOPPLER COLOR ENDOCAVITARIA PARTES BLANDAS ELASTOGRAFIA • DENSITOMETRIA OSEA • MAMOGRAFIA DIGITAL • PANORAMICA DENTAL •

Paciente:

Fecha: Ambato, a 17 de julio de 2014

Estudio: ECOSONOGRAMA DE HOMBRO DERECHO.

Médico: Sr. Dr.-

Reporte:

Se realizan múltiples rastreos ecosonográficos del hombro en los que se observa:

Integridad en las fibras tendinosas correspondientes al tendón largo del bíceps, el mismo que atraviesa la fosita bicipital, sin alteraciones.

El tendón del subescapular se presenta íntegro, sin observarse rupturas o irregularidades en el mismo.

El tendón del supraespinoso, así como el infraespinoso se presentan íntegros sin soluciones de continuidad u otras alteraciones.

El tendón del redondo menor se presenta sin alteraciones.

Hacia la región superior del hombro se observa incremento principalmente en el espacio articular acromioclavicalar

CONCLUSIONES:

1. Luxación acromioclavicular.

Atentamente

Dr

Dirección: Quito y Solano 01-02 esq. • ✆2826-732 • Ambato - Ecuador
Emergencias al Cel.: 0998 794 113

Anexo 7. Informe hematológico

CLINICA TUNGURAHUA

Salud con vocación y honestidad...

LABORATORIO CLÍNICO Y BACTERIOLÓGICO

Nº Petición: 806037 **Nº Historia:** 1800914853

Paciente:

Doctor: HOSPITALIZACION

Edad: 62 Años 06/08/2014

PRUEBA	RESULTADO		UNIDADES	VALORES DE REFERENCIA
	HEMATOLOGIA			Responsable
BIOMETRIA HEMATICA				
HEMOGLOBINA	17.60	*	g / dl	[12.00 - 16.00]
HEMATOCRITO	49.40	*	%	[37.00 - 48.00]
LEUCOCITOS	6100.00		mm3	[4000.00 - 9000.00]
SEGMENTADOS	63.00			[45.00 - 65.00]
LINFOCITOS	35.00		%	[18.00 - 45.00]
MONOCITOS	1.00		%	[0.00 - 1.00]
EOSINOFILOS	1.00		%	[0.00 - 5.00]
PLAQUETAS	218.000		mm3	[150.000 - 450.000]
	COAGULACION			Responsable
TP	13.00		sec	[10.00 - 14.00]
TTP	28.00		sec	[24.00 - 45.00]
	QUIMICA			Responsable
GLUCOSA	112.00	*	mg / dl	[70.00 - 110.00]
ACIDO URICO	7.80	*	mg / dl	[2.30 - 5.70]
CREATININA	1.00		mg / dl	[0.40 - 1.00]
UREA	19.43		mg / dl	[10.00 - 50.00]

Fecha: 06/08/2014 19:04:01

Juan B. Vela 717 y Mera, Edif. Clínica Tungurahua
Telf: (03) 2821721 - 2820644
Ambato - Ecuador

Anexo 8. Trámite de transferencia

Establecimiento: Localidad: C.C.

APELLIDO PATERNO	MATERNO	NOMBRES	No. DE LA HISTORIA CLINICA
			99 498647

FECHA DE NACIMIENTO			SERVICIO	SALA
DIA	MES	AÑO	Traumatología	

Diagnóstico Provisional Sind Manguito Rotador M751

Diagnóstico Definitivo Primario

Diagnóstico Secundario

Operaciones

Hallazgos especiales de examen físico Paciente con dolor mas limitación a movimientos de abducción activo y pasivo. Desde hace 3 meses de evolución.

Hallazgos de Laboratorio, Rayos X e Interconsultas

Tiene Padrte

Evolución, Complicaciones si las hubo

Condiciones, Tratamientos, Preferencia final al dar el alta y pronóstico

HOSPITAL DE AMBATO
IESS
Dra.
AUDITORA MÉDICA
Código MSP: L-42 F: 86 No.258 INSPI: 19-08-603

EN CASO DE INTERNACION

Días de Hospitalización

Fecha 24 / Junio 2012

Firma y Nombre del Médico

M.S.P. HCU. FORM. 006

EPICRISIS Y / O TRANSFERENCIAS

PARA TRANSFERENCIA

TRANSFERIDO A NOMBRE DEL ESTABLECIMIENTO Clínica Comunitaria

Motivo de la Transferencia No se dispone de camas para inmovilizar fracturas ni instrumental para drenaje de tórax

ESTABLECIMIENTO QUE RECIBE

NOMBRE DEL ESTABLECIMIENTO	SERVICIO	SALA	No. DE HISTORIA CLINICA

Diagnóstico Provisional .....

Diagnóstico Definitivo Primario .....

Diagnóstico Secundario .....

Operaciones .....

Hallazgos esenciales de examen fisico .....

Hallazgos de Laboratorio, Rayos X e Interconsultas .....

Evolución, Complicaciones si las hubo .....

Condiciones, Tratamientos, Referncial final al dar el alta y pronóstico .....

EN CASO DE INTERNACION

Dias de Hospitalización	FECHA		
	Dia	*Mes*	*Año*

Firma y Nombre del Medico

Anexo. 9 Informe ecográfico de control postquirúrgico

Paciente: **62a** **ECO DE HOMBRO DERECHO**

05/09/2014 **HCL 99498647** **JUBILADA** **CI 1800914853**

INFORME: Pacientes con antecedentes de cirugía del manguito rotador, El rastreo ecosonográfico de hombro derecho demuestra tendón del subescapular con severa limitación en la abducción y no es valorable.
Signos de reparo quirúrgico del supraespinoso derecho.
Incremento de liquido en bursa SA-SD

Atte

Dra.

Anexo. 10 Ecografía de control postquirúrgico

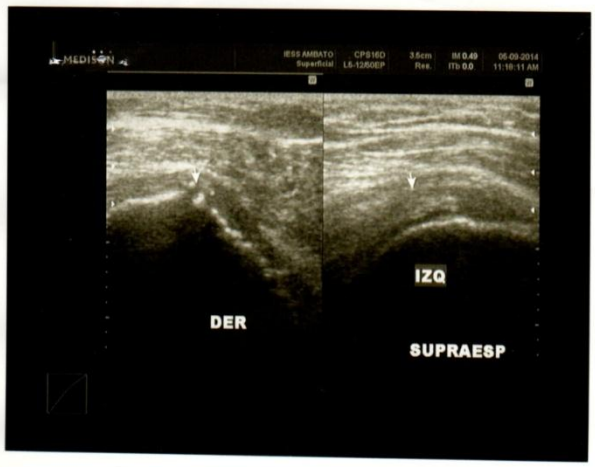

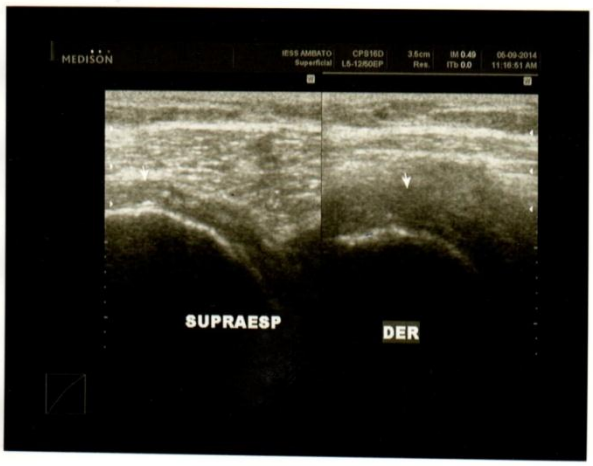

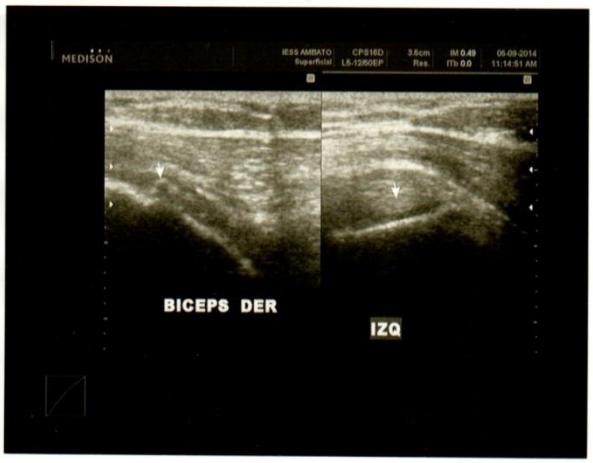

Anexo 11. Pedido para fisioterapia

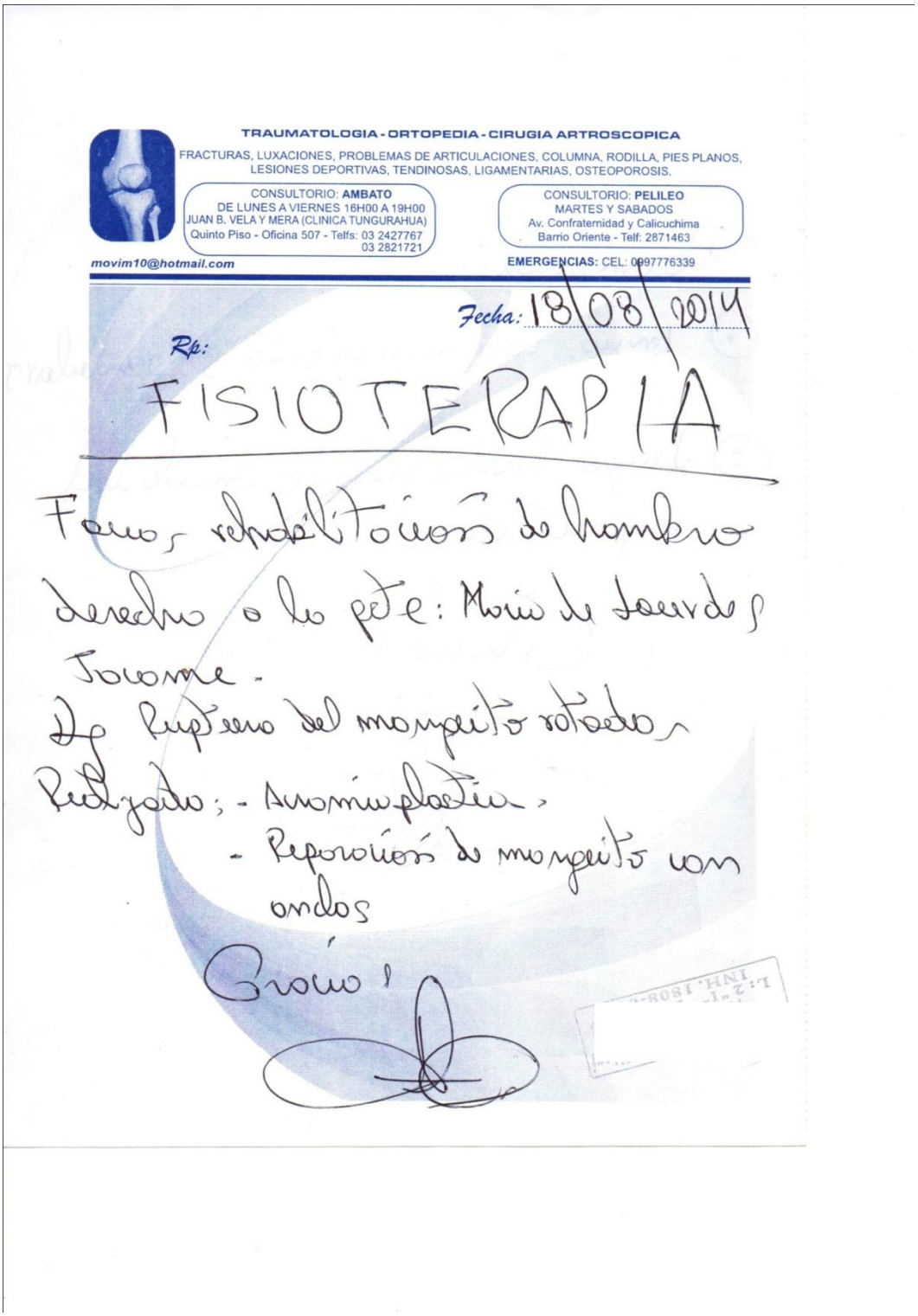

TRAUMATOLOGIA - ORTOPEDIA - CIRUGIA ARTROSCOPICA

FRACTURAS, LUXACIONES, PROBLEMAS DE ARTICULACIONES, COLUMNA, RODILLA, PIES PLANOS, LESIONES DEPORTIVAS, TENDINOSAS, LIGAMENTARIAS, OSTEOPOROSIS.

CONSULTORIO: **AMBATO**
DE LUNES A VIERNES 16H00 A 19H00
JUAN B. VELA Y MERA (CLINICA TUNGURAHUA)
Quinto Piso - Oficina 507 - Telfs: 03 2427767
03 2821721

CONSULTORIO: **PELILEO**
MARTES Y SABADOS
Av. Confraternidad y Calicuchima
Barrio Oriente - Telf: 2871463

movim10@hotmail.com

EMERGENCIAS: CEL: 0997776339

Fecha: 18/03/2014

Rp:

FISIOTERAPIA

Para rehabilitación de hombro derecho a la pte: Movimiento de hombro.
Dx Ruptura del manguito rotador.
Realizado: - Acromiuplastia.
- Reparación de manguito con anclas

Gracias!

Recomendo

1. Início, com movimentos pendulares

2. Longo fortalecimento - mobilidade magnetostática.

Grupo 5



Anexo 12

UNIVERSIDAD TÉCNICA DE AMBATO

FACULTAD CIENCIAS DE LA SALUD

CARRERA DE TERAPIA FÍSICA

ENTREVISTA AL PACIENTE

¿Hace cuanto tiempo y por qué se produjo su lesión?

_____

_____

¿De qué altura sufrió la caída?

_____

_____

¿Quién la asistió inmediatamente?

_____

_____

¿El dolor fue intenso o moderado?

_____

_____

¿A qué lugar acudió en primera instancia?

_____

_____

¿Qué fue lo que le realizaron en el primer centro que se atendió y sintió alivio con lo realizado?

_____

_____

¿A que otros lugares acudieron para ser atendida?

_____

_____

¿Qué fue lo que se le realizo en cada unos de los centros a los que acudió y como fue la atención?

_____

_____

¿Qué exámenes complementarios solicitaron los profesionales por los que fue atendido?

_____

_____

¿Cuánto fue el tiempo de espera para la recepción de los resultados de todos sus exámenes complementarios?

_____

_____

¿Por qué tardo en acudir al especialista y por qué su caso no fue tratada de manera inmediata como era necesario?

_____

_____

¿En alguna de las consultas se le diagnostico alguna otra patología?

_____

_____

¿Cuáles son sus hábitos alimenticios y cuantas comidas tiene al día?

_____

_____

Tiene hábito de consumo de:

Alcohol:

Sí ☐ No ☐ Frecuencia: _____

Drogas:

Sí ☐ No ☐ Frecuencia: _____

Tabaco:

Sí ☐ No ☐ Frecuencia: _____

¿Realizaba ejercicio antes de su lesión?

_____

_____

¿Realiza ejercicio en la actualidad?

_____

_____

¿Qué tipo de antecedentes patológicos personales y familiares tiene?

_____

_____

¿En qué fecha acudió y cuál fue el diagnostico establecido en primera instancia en el Hospital del IESS?

_____

¿Por qué volvió acudir al Hospital del IESS Ambato y que se le realizo en esta ocasión?

¿Por qué fue referida al Hospital Privado Básico Tungurahua?

¿En las diferentes casas de salud para recibir atención médica de emergencia, fue usted recibido de forma inmediata y con una atención oportuna?

¿Le explicaron cuál era su cuadro clínico motivo por el cual ingresó y el por qué del tratamiento quirúrgico?

¿Se le realizó estudios de laboratorio antes de la cirugía?

¿El tratamiento fisioterapéutico fue oportuno?

¿Cómo se sintió con el tratamiento de fisioterapia recibido?

¿Cómo fue el trato de todos los profesionales que le atendieron en las diferentes casas de salud?

¿Cuánto tiempo se demoró para agendar los turnos?

¿Por qué decidió recurrir a la medicina alternativa?

¿Mejoraron los síntomas con el tratamiento quirúrgico?

¿Actualmente recibe seguimiento por parte de un Médico especialista?

Sí ☐ No ☐ Especialidad: _____

¿Qué tratamiento recibe actualmente para mantenerse según su patología?

_____

_____

Anexo 13

UNIVERSIDAD TÉCNICA DE AMBATO

FACULTAD CIENCIAS DE LA SALUD

CARRERA DE TERAPIA FÍSICA

ENTREVISTA AL MÉDICO TRATANTE DE TRAUMATOLOGÍA:

¿Cuál es el protocolo de tratamiento en un paciente con lesión del manguito de los rotadores y en caso del pinzamiento subacromial?

_____
_____

¿Por qué la decisión de la acromioplastia, ya que sabemos que es una cirugía poco frecuente?
_____
_____

¿Cuál es el manejo ante la presencia de algún tipo de complicación postquirúrgica tras una acromioplastia?
_____
_____

¿Fuè necesario remitir inmediatamente al área de terapia física?

_____
_____

¿Qué medida se recomendó a la paciente y al fisioterapeuta después de la cirugía?

_____
_____

Anexo 14

UNIVERSIDAD TÉCNICA DE AMBATO

FACULTAD CIENCIAS DE LA SALUD

CARRERA DE TERAPIA FÍSICA

ENTREVISTA AL FAMILIAR:

¿Por qué decidieron recurrir a la medicina alternativa como primera opción?

_____

¿Cómo fue la atención que recibió su madre en las casas de salud que visitó?

_____

_____

¿Cuánto fue el tiempo de espera para obtener un turno y la recepción de los resultados de todos los exámenes complementarios?

_____

_____

¿Con quién viven actualmente?

_____

_____

¿Lugar de residencia de su madre?

_____

¿La casa esta adecuada de forma correcta para la paciente antes de su lesión?

_____

_____

¿En su casa se han tomado las medidas necesarias para edad de la paciente?

_____

¿Cómo es el ingreso económico de la paciente?

_____

¿Qué contrariedades tuvieron en la atención o diagnostico y tratamiento del caso?

_____

Anexo 15

UNIVERSIDAD TÉCNICA DE AMBATO

FACULTAD CIENCIAS DE LA SALUD

CARRERA DE TERAPIA FÍSICA

ENTREVISTA AL FISIOTERAPEUTA:

¿Se ha presentado algún paciente con diagnóstico de acromioplastia?

Sí ☐ No ☐

¿Se reviso detalladamente el caso de la paciente antes de establecer un protocolo de tratamiento?

_____

¿Cuál es el protocolo a seguir en la recepción de un paciente con acromioplastia?

_____
_____

¿Qué objetivos se plantea en el tratamiento?

_____
_____

¿Qué aspectos toma en cuenta para planificar un tratamiento

_____
_____

¿La paciente fue constante y responsable con el tratamiento?

_____
_____

¿Cómo ha visto la evolución del paciente hasta cuando la paciente termino sus sesiones de terapia física?

_____
_____

¿Se logró cumplir con todos los objetivos planteados al iniciar el tratamiento?

_____
_____

Anexo 16

EVALUACIÓN DEL DOLOR. CUESTIONARIO DE LATTINEN.		
	INICIAL	**ACTUAL**
Intensidad subjetiva:	1. Ligero.	1. Ligero
	2. Molesto.	2. Molesto.
	3. Intenso.	3. Intenso.
	4. Insoportable.	4. Insoportable.
Frecuencia:	1. Raramente.	1. Raramente.
	2. Frecuentemente.	2. Frecuentemente.
	3. Muy frecuentemente.	3. Muy frecuentemente
	4. Continuo.	4. Continuo.
Consumo analgésicos:	1. Ocasional.	1. Ocasional.
	2. Regular ().	2. Regular ().
	3. Regular (+).	3. Regular (+).
	4. Muchísimo.	4. Muchísimo.
Incapacitación:	1. Ligera.	1. Ligera.
	2. Paro forzoso.	2. Paro forzoso.
	3. Necesita ayuda.	3. Necesita ayuda.
	4. Incapacitado.	4. Incapacitado.
Reposo nocturno:	0. Duerme.	0. Duerme.
	1. Se despierta.	1. Se despierta.
	2. Se despierta mucho.	2. Se despierta mucho.
	3. No duerme.	3. No duerme.
	+1. Hipnóticos.	+1. Hipnóticos.
	TOTAL: 12	**TOTAL: 4**

Anexo 17

EVALUACIÓN GONIOMÈTRÍCA Y MUSCULAR DE HOMBRO					
Movimiento	Inicial	Actual	**Musculo**	Inicial	Actual
FLEXION	60^0	110°	• Deltoides anterior y medio, • Coracobraquial	Grado 2	Grado 4
EXTENSION	10^0	30°	• Dorsal ancho • Deltoides posterior • Redondo mayor	Grado 2	Grado 4
ABDUCCION	350^0	90°	• Deltoides medio • Supraespinoso	Grado 2	Grado 4
ADUCCION	0°	0^0	• Pectoral mayor	Grado 2	Grado 4
ROTACION INTERNA	20^0	60°	• Subescapular	Grado 2	Grado 4
ROTACION EXTERNA	10^0	40°	• Infraespinoso • Redondo menor	Grado 2	Grado 4

Anexo 18
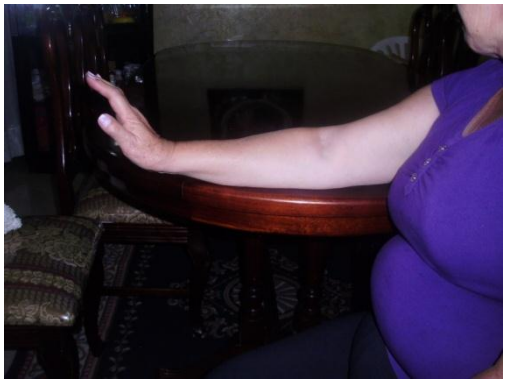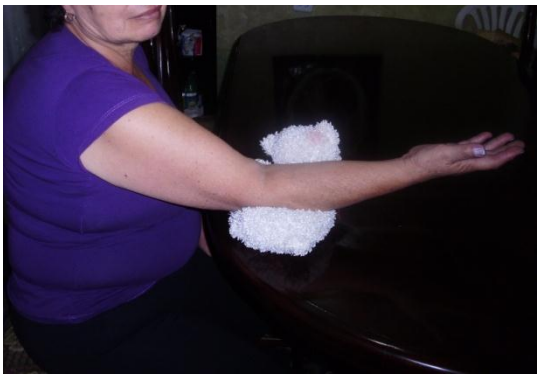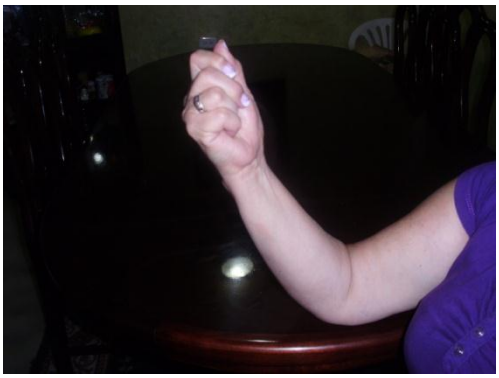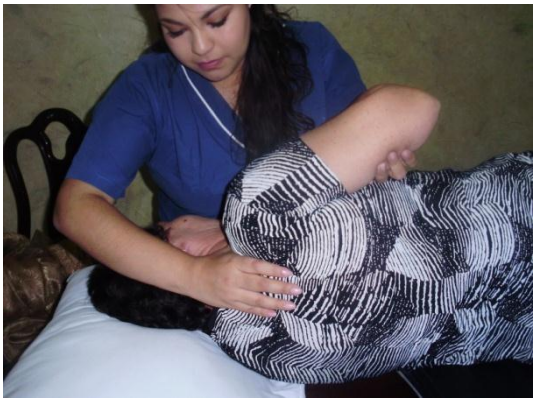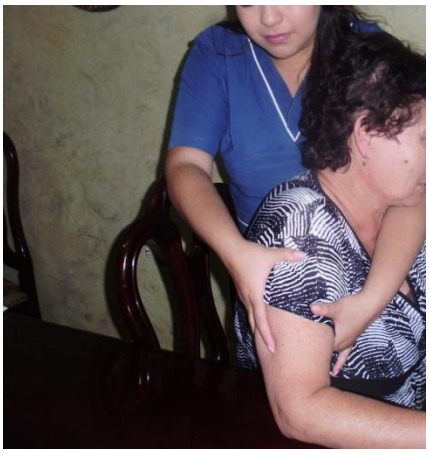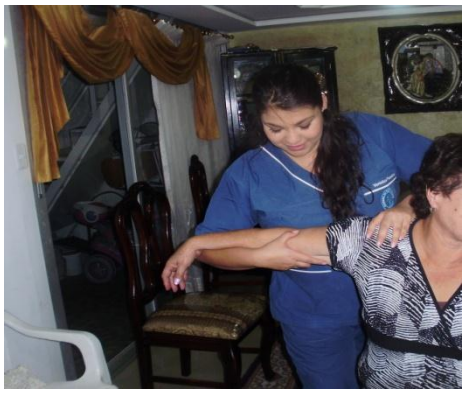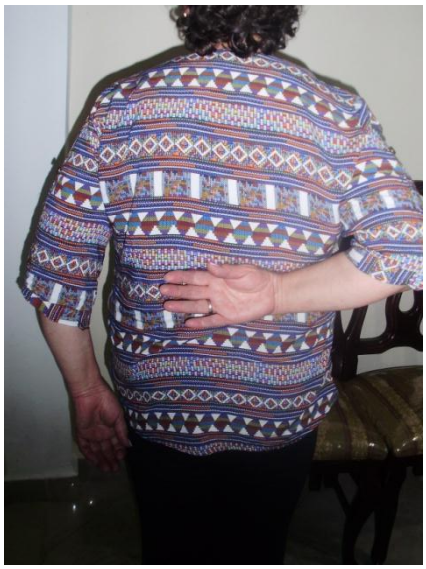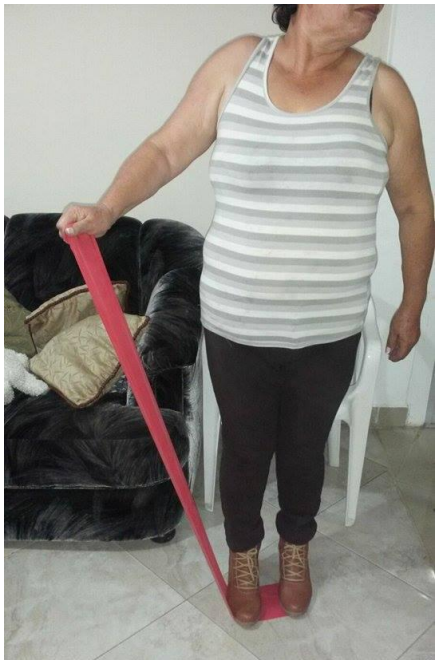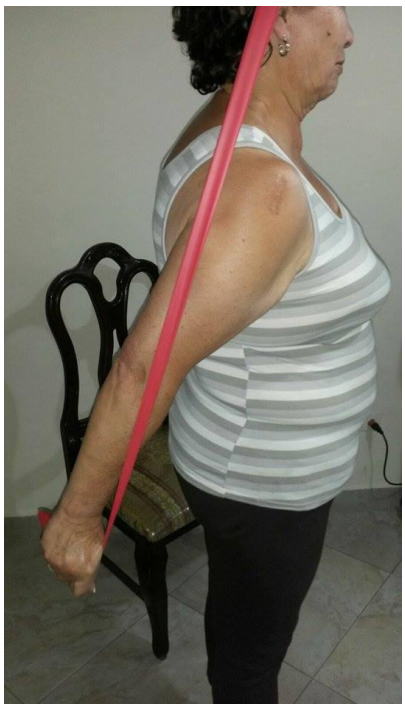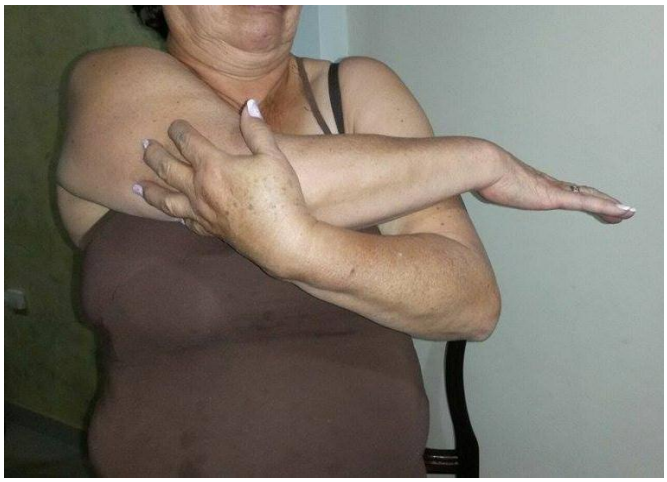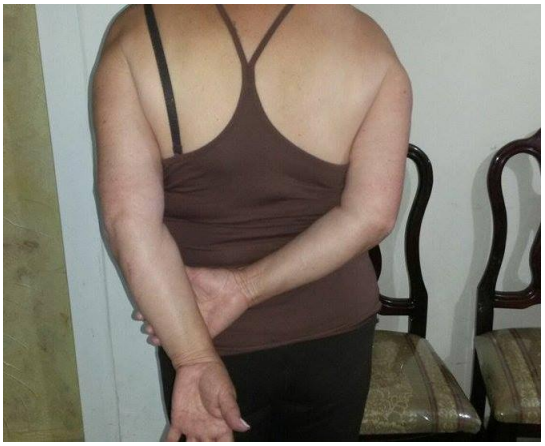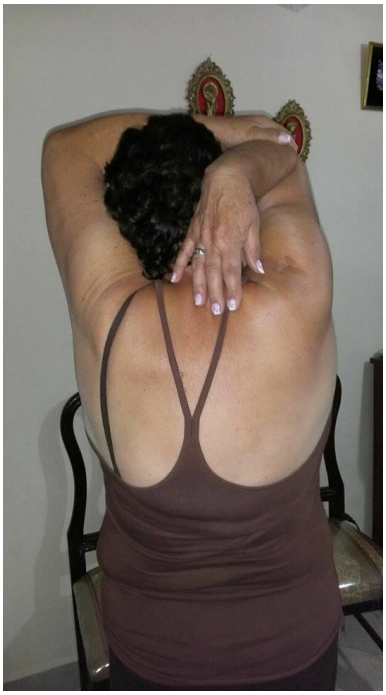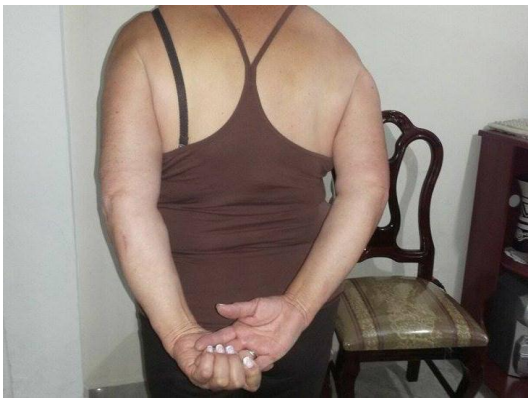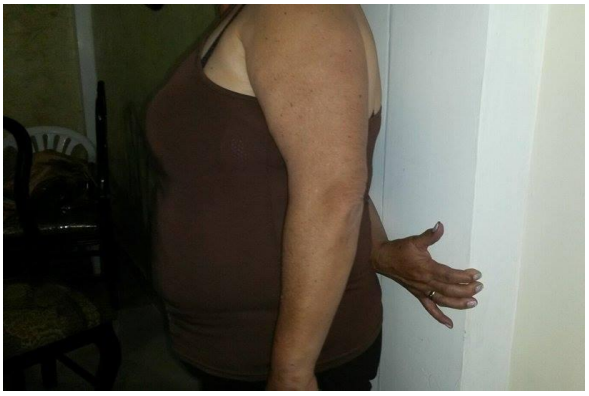
FOTOGRAFÌAS