

**UNIVERSIDAD TÉCNICA DE AMBATO**  
**FACULTAD DE CIENCIAS AGROPECUARIAS**  
**CARRERA DE MEDICINA VETERINARIA Y ZOOTECNIA**



**Trabajo de titulación previo a la obtención al título de:**  
**MÉDICO VETERINARIO Y ZOOTECNISTA**

**TEMA:**

**“CARACTERIZACIÓN ECOGRÁFICA DE LAS CONDICIONES  
FISIOPATOLÓGICAS OVÁRICAS EN VACAS EN PERÍODO DE  
LACTANCIA TEMPRANA EN EL BARRIO SAN JUAN DEL CANTÓN  
PÍLLARO”**

**AUTOR:**

Diego Javier Robayo Arias

**TUTOR:**

Dr. Marco Rosero Peñaherrera, Mg.

**CEVALLOS – ECUADOR**

**2022**

## **APROBACIÓN DEL TUTOR**

“CARACTERIZACIÓN ECOGRÁFICA DE LAS CONDICIONES FISIOPATOLÓGICAS OVÁRICAS EN VACAS EN PERÍODO DE LACTANCIA TEMPRANA EN EL BARRIO SAN JUAN DEL CANTÓN PÍLLARO”

**REVISADOR POR:**



Firmado electrónicamente por:  
MARCO ANTONIO  
ROSERO  
PENAHERRERA

---

Dr. MARCO ROSERO PEÑAHERRERA, Mg


**TUTOR**

## **DERECHOS DEL AUTOR**

Al presentar este Informe del Proyecto final de Investigación titulado “CARACTERIZACIÓN ECOGRÁFICA DE LAS CONDICIONES FISIOPATOLÓGICAS OVÁRICAS EN VACAS EN PERÍODO DE LACTANCIA TEMPRANA EN EL BARRIO SAN JUAN DEL CANTÓN PÍLLARO”, como uno de los requisitos previos para la obtención del título de Tercer Nivel en la Universidad Técnica de Ambato, autorizo a la Biblioteca de la Facultad, para que este documento esté disponible para la lectura según las normas de la Universidad.

Estoy de acuerdo en que se realice cualquier copia de este Informe Final, dentro de las regulaciones de la Universidad, siempre y cuando esta reproducción no ponga ganancia económica potencial.

Sin perjudicar de ejercer mi derecho de autor autorizo a la Universidad Técnica de Ambato, la publicación de este informe final o de parte de ella.



---

Diego Javier Robayo Arias

**C.I 1805007950**

**APROBADO POR LOS MIEMBROS DEL TRIBUNAL DE CALIFICACIÓN:**

**“CARACTERIZACIÓN ECOGRÁFICA DE LAS CONDICIONES  
FISIOPATOLÓGICAS OVÁRICAS EN VACAS EN PERÍODO DE  
LACTANCIA TEMPRANA EN EL BARRIO SAN JUAN DEL CANTÓN  
PÍLLARO”**

**APROBADO POR:**

**FECHA:**



Firmado electrónicamente por:  
**MARCO OSWALDO  
PEREZ SALINAS**

.....

**31/08/2022**

**Ing. Marco Pérez Salinas, PhD**

**PRESIDENTE DEL TRIBUNAL DE CALIFICACIÓN**



Firmado electrónicamente por:  
**RAMON GONZALO  
ARAGADVAY YUNGAN**

.....

**31/08/2022**

**Ing. Gonzalo Aragadvay.**

**MIEMBRO DEL TRIBUNAL DE CALIFICACIÓN**



Firmado electrónicamente por:  
**GERARDO  
ENRIQUE KELLY  
ALVEAR**

Dr. Gerardo Kelly A.  
DOCENTE FCAGP MVZ

.....

**31/08/2022**

**Dr. Gerardo Kelly A.**

**MIEMBRO DEL TRIBUNAL DE CALIFICACIÓN**

## **DEDICATORIA**

Dedico esta obra de titulación de grado a mi familia, por su inmenso apoyo y esfuerzo puesto en mí para poder lograr esta meta de triunfo, puesto que gracias a sus palabras de aliento he logrado terminar una etapa de estudios en esta prestigiosa universidad.

De igual manera dedico esta obra a todas las personas, compañeros veterinarios y estudiantes de las carreras afines que se dediquen al campo de la ganadería y les guste conocer a cerca de las prácticas de biotecnología de la reproducción y logren interactuar de mejor manera en el proceso de ginecología bovina.

## **AGRADECIMIENTOS**

Agradecido con Dios por lo maravilloso de la vida que nos permite compartir momentos agradables con las personas que nos rodean y hacer de esta las mejores de las experiencias, y ponerme en medio de personas sabias que me permiten desarrollar en el mundo de la Medicina Veterinaria.

A mis profesores que dieron lo mejor de sus conocimientos para ilustrarme como estudiante de calidad y así poder desarrollarme en el mundo laboral.

## ÍNDICE GENERAL

### Tabla de contenido

APROBACIÓN DEL TUTOR.....	i
DERECHOS DEL AUTOR .....	ii
APROBADO POR LOS MIEMBROS DEL TRIBUNAL DE CALIFICACIÓN.....	iii
DEDICATORIA .....	iv
AGRADECIMIENTOS .....	5
ÍNDICE GENERAL.....	6
RESUMEN.....	11
SUMMARY .....	12
CAPÍTULO I.....	13
MARCO TEÓRICO.....	13
1.1    Antecedentes investigativos .....	13
1.1.1    Marco conceptual .....	16
1.2    Objetivos .....	21
1.2.1    Objetivo general .....	21
1.2.2    Objetivos específicos .....	21
1.3    Hipótesis.....	21
1.3.1    Señalamientos variables de la hipótesis.....	21
CAPÍTULO II .....	23
METODOLOGÍA .....	23
2.1. Ubicación del experimento .....	23
2.2. Equipos y materiales .....	23
2.2.1. Equipos.....	23
2.2.2. De campo .....	23
2.2.3. De escritorio .....	23
2.3. Factores de estudio.....	23

2.3.1. Disfunciones ováricas en vacas mestizas post parto .....	23
2.4 Método .....	24
2.4.1 Selección de animales .....	24
2.4.2 Proceso ecográfico .....	25
2.4.3 Ecografías para identificar las disfunciones ováricas en vacas mestizas post parto .....	25
2.4.4 Toma de signos clínicos de vacas problema en la eficiencia reproductiva post parto.....	25
CAPÍTULO III.....	27
RESULTADOS.....	27
3.1. Análisis y discusión de los resultados .....	27
3.2. Caracterización de las condiciones ováricas en vacas mestizas post parto ...	50
3.3 Verificación de la hipótesis .....	56
CAPÍTULO IV.....	58
CONCLUSIONES Y RECOMENDACIONES.....	58
4.1 Conclusiones .....	58
4.2 Recomendaciones.....	59
Bibliografía .....	59
ANEXOS .....	63



## Índice de tablas

<b>Tabla 1.</b> Operacionalización de las variables .....	22
<b>Tabla 2.</b> Temperatura .....	25
<b>Tabla 3.</b> Frecuencia cardiaca .....	26
<b>Tabla 4.</b> Frecuencia respiratoria .....	26
<b>Tabla 5.</b> Tabla de contingencia.....	57
<b>Tabla 6.</b> Prueba de chi cuadrado... ..	57

## Índice de figuras

<b>Figura 1.</b> Preparación para diagnostico caso 01.....	27
<b>Figura 2.</b> Análisis de ovario izquierdo.....	27
<b>Figura 3.</b> Análisis del ovario derecho.....	28
<b>Figura 4.</b> Preparación para diagnostico caso 02.....	29
<b>Figura 5.</b> Análisis del ovario izquierdo.....	29
<b>Figura 6.</b> Análisis del ovario derecho.....	30
<b>Figura 7.</b> Preparación para diagnostico caso 03.....	31
<b>Figura 8.</b> Análisis del ovario izquierdo.....	31
<b>Figura 9.</b> Análisis del ovario derecho.....	32
<b>Figura 10.</b> Preparación para diagnostico caso 04.....	33
<b>Figura 11.</b> Análisis del ovario izquierdo.....	33
<b>Figura 12.</b> Análisis del ovario derecho.....	34
<b>Figura 13.</b> Preparación para diagnostico caso 05.....	35
<b>Figura 14.</b> Análisis del ovario derecho.....	36
<b>Figura 15.</b> Preparación para diagnostico caso 06.....	36
<b>Figura 16.</b> Análisis del ovario izquierdo.....	37
<b>Figura 17.</b> Análisis del ovario derecho.....	38
<b>Figura 18.</b> Preparación para diagnostico caso 07.....	39
<b>Figura 19.</b> Análisis del ovario izquierdo.....	39
<b>Figura 20.</b> Análisis del ovario derecho.....	40
<b>Figura 21.</b> Preparación para diagnostico caso 08.....	41
<b>Figura 22.</b> Análisis del ovario izquierdo.....	41
<b>Figura 23.</b> Análisis del ovario derecho.....	42
<b>Figura 24.</b> Preparación para diagnostico caso 09.....	43
<b>Figura 25.</b> Análisis del ovario izquierdo.....	43
<b>Figura 26.</b> Análisis del ovario derecho.....	44
<b>Figura 27.</b> Preparación para diagnostico caso 10.....	45
<b>Figura 28.</b> Análisis del ovario izquierdo.....	45
<b>Figura 29.</b> Análisis del ovario derecho.....	46

<b>Figura 30.</b> Preparación para diagnóstico caso 11.....	47
<b>Figura 31.</b> Análisis del ovario izquierdo.....	47
<b>Figura 32.</b> Análisis del ovario derecho... ..	48
<b>Figura 33.</b> Preparación para diagnóstico caso 12.....	49
<b>Figura 34.</b> Análisis del ovario izquierdo.....	49
<b>Figura 35.</b> Análisis del ovario derecho... ..	50
<b>Figura 36.</b> Referencia ecográfica de las patologías ováricas .....	51
<b>Figura 37.</b> Tamaño del quiste folicular .....	52
<b>Figura 38.</b> Quiste folicular por raza de ganado... ..	53
<b>Figura 39.</b> Tamaño del quiste luteal.....	54
<b>Figura 40.</b> Quiste luteal por raza de ganado bovino... ..	55

## RESUMEN

En el presente trabajo de investigación se realizó el estudio de las alteraciones quísticas que se pueden encontrar mediante la aplicación de técnicas ginecológicas con ultrasonografía en vacas que presentan antecedentes de infertilidad. El objetivo principal fue caracterizar las condiciones y alteraciones de los ovarios derecho como izquierdo de las vacas que son manejadas en el sector de San Juan del cantón Píllaro. Al realizar el trabajo en los animales seleccionados con problemas en la ciclicidad reproductiva, se aplicó técnica ginecológica apropiadas con uso de la ultrasonografía para localizar las estructuras internas del aparato reproductivo de la vaca, el mismo que permite determinar y caracterizar las diferentes formas y tamaños de los tejidos, encontrándose así diferencias de ecogenicidad en los diferentes cortes histológicos de las estructuras presentes en los ovarios.

Los resultados determinan que las alteraciones ováricas por quistes luteales afectan parcialmente el período de lactancia temprana en condiciones post parto, los mismos que al ser eco guiados muestran diferentes tonalidades de grises reflejados en el monitor del ecógrafo, encontrando tejidos anecogénicos o anecoicos que corresponden a estructuras llenas de líquido y se aprecian de color negro en la pantalla del ecógrafo y se caracterizan por ser atravesadas por las ondas determinando así las estructuras quísticas ya que se encuentran llenas de líquido folicular. De la misma manera el análisis de resultados se puede comprobar que el tipo de quistes predominantes son los de tipos foliculares, pues los quistes de este tipo corresponden a un 53.13% del total de la muestra en análisis, seguido de los quistes luteales con un 31.25% predominante y, por último, con la menor predominancia con atresia ovárica con apenas el 15.63%.

Al analizar la relación entre los días abiertos post parto y las alteraciones ováricas mediante el método estadístico chi cuadrado se obtuvo un valor de significancia bilateral entre las dos variables inferior al 5%, lo que indica que los días abiertos post parto de las vacas influye significativamente en la presencia de las alteraciones ováricas, es así que en este cálculo se encontró mayor significancia a los 60 días post parto.

### **Palabras clave:**

Alteraciones ováricas, quistes, periodo de lactancia temprana.

## SUMMARY

In the present research work, the study of the cystic alterations that can be found through the application of gynecological techniques with ultrasonography in cows that present a history of infertility was carried out. The main objective was to characterize the conditions and alterations of the right and left ovaries of the cows that are managed in the San Juan sector of the Píllaro canton. When carrying out the work in the selected animals with problems in reproductive cyclicity, appropriate gynecological techniques were applied using ultrasonography to locate the internal structures of the reproductive apparatus of the cow, which allows determining and characterizing the different shapes and sizes of tissues, thus finding differences in echogenicity in the different histological sections of the structures present in the ovaries.

The results determine that ovarian alterations due to luteal cysts partially affect the period of early lactation in postpartum conditions, the same ones that, when guided by ultrasound, show different shades of gray reflected on the ultrasound monitor, finding anechogenic or anechoic tissues that correspond to structures. They are filled with liquid and are seen as black on the ultrasound screen and are characterized by being crossed by the waves, thus determining the cystic structures since they are filled with follicular liquid. In the same way, the analysis of results shows that the predominant type of cysts are follicular types, since cysts of this type correspond to 53.13% of the total sample under analysis, followed by luteal cysts with 31.25. % predominant and, finally, with the least predominance with ovarian atresia with just 15.63%.

When analyzing the relationship between open days postpartum and ovarian alteration using the chi square method statistical, a bilateral significance value was obtained between the two variables of less than 5%, which indicates that the open days postpartum of the cows significantly influences in the presence of ovarian alterations, so in this calculation greater significance was found at 60 days postpartum.

### **Keywords:**

Ovarian disorders, cysts, early lactation period.

## **CAPÍTULO I**

### **MARCO TEÓRICO**

Es necesario realizar el análisis teórico-conceptual sobre la base de las variantes que inciden para en el desarrollo de la **CARACTERIZACIÓN ECOGRÁFICA DE LAS CONDICIONES FISIOPATOLÓGICAS OVÁRICAS EN VACAS EN PERÍODO DE LACTANCIA TEMPRANA EN EL BARRIO SAN JUAN DEL CANTÓN PÍLLARO**. El objetivo del presente capítulo es: construir el marco teórico-conceptual relacionado con la caracterización ecográfica de las condiciones fisiopatológicas ováricas en vacas en período de lactancia temprana.

#### **1.1 Antecedentes investigativos**

Los parámetros reproductivos estabilizados en la producción ganadera están directamente relacionados a la reproducción y definidos en análisis de manejo y rentabilidad económica de la ganadería. La importancia de relacionar la eficiencia reproductiva de las vacas posparto es de suma importancia en el manejo del hato puesto que de esta manera efectuaremos un proceso normal en la regulación metabólica y hormonal dando así un proceso normal de ciclicidad ovárica (López, 2003).

Durante el post parto los requerimientos nutricionales de las vacas productoras de leche son elevados, puesto que durante su estado productivo se debe hacer el aporte indispensable de nutrientes esenciales para llevar un estado nutricional óptimo de las vacas y así permitir que las estas se encuentren en un estado de ciclicidad normal para determinar los parámetros normales de reproducción (Donzelli, *et al* 2010).

La enfermedad *quística ovárica (EQO)* es la más común en relación a las disfunciones de tipo ováricas dentro de las vacas y por lo mismo representa uno de los mayores conflictos reproductivos dentro del ganado lechero, este tipo de enfermedad se caracteriza principalmente por las patologías reproductivas, que conllevan a distorsiones como: anestro y trastornos de ciclicidad ovárica, que son considerados una de las trascendentales patologías reproductivas pues son las causantes de la

infertilidad en el ganado bovino, presentándose con frecuencia dentro del periodo de lactación temprana (Salvetti, 2007).

En el manejo reproductivo de las vacas post parto se establece que deben estar en condiciones favorables de nutrición puesto que este parámetro nos permite determinar que la vaca comience su ciclo reproductivo normal y pueda entrar en celo o calor, en condición ideal permite que haya un correcto proceso de ciclicidad permitiendo así que las estructuras de sus órganos reproductivas desarrollen con normalidad durante este periodo de transición (Henaó, 2010).

Los estudios refieren que cada caso de disfunción ovárica, puede incrementar el intervalo entre partos de 22 a 64 días, lo que conlleva elevar los costos de producción de leche, índices de descartes, adquisición de genética y alimentación (Rutter, 2010); el uso de la ecografía transrectal en la veterinaria ha permitido la cuantificación de los cambios dinámicos in situ en los procesos desarrollo ovárico y su uso permite la evaluación de la ciclicidad ovárica, diagnóstico preciso de patologías del útero y del ovario, así como también determina de manera temprana las hembras no gestantes ; y éstos diagnósticos se lo puede hacer con rapidez y precisión, al punto de observar folículos en el ovario de 3 a 4 mm de diámetro, el cual se lo puede hacer con el transductor de 5.0 a 7.5 MHz (Colazo y Kastelic, 2014).

Los quistes ováricos patológicos se clasifican en: foliculares y luteales. Los quistes foliculares comúnmente se definen como folículo quístico a aquel mayor de 15mm de diámetro, persistiendo por más de una semana en ausencia de tejido luteal, corresponden a grandes estructuras de paredes firmes que resultan de folículos maduros persistentes que no ovulan o luteinizan pero que se corresponden comúnmente a tamaños de más de 2,5 cm, usualmente son bilaterales en ocurrencia y generalmente forman múltiples en cada ovario, dentro del ganado lechero entre 4 a 6 años de edad son los más susceptibles, especialmente entre los primeros 60 días postparto.

La patogénesis de los quistes luteinizados hacen referencia a la insuficiente LH que es secretada por la hipófisis, como no existe una suficiente liberación de hormona no se produce la ovulación. Estos quistes pueden ser encontrados en conjunción con quistes foliculares, pero usualmente ocurren como un quiste esférico simple en el ovario,

histológicamente hay luteinización de teca interna y un anillo completo de tejido luteal se encuentra alrededor de una cavidad central bordeada de tejido fibroso, clínicamente la mayoría de los animales muestran anestro de corta duración (Gusmán, 2018).

Las alteraciones que se llevan en los ciclos reproductivos son determinables por técnicas diagnósticas, permitiendo así la identificación de la presencia de quistes foliculares en el post parto tardío de hembras bovinas, incrementando así de manera importante el costo de producción de leche (Barrios, 2012); en el manejo reproductivo bovino, uno de los pilares esenciales para obtener un incremento máximo en la producción lechera, es que las vacas queden preñadas y paran un ternero por año, considerando que el animal tiene menos de 90 días para quedar preñada, al tener una gestación de 280 a 290 días de duración (Narváez, 2006).

Para examinar los ovarios de las vacas se aplica el ultrasonido, el más conocido es el “Ibex Pro; EI Medical Imaging, Loveland, CO”, para ello se utiliza una sonda rectal de matriz lineal de 7.5 MHz en el momento de la inscripción, y luego dos veces al día a las horas de ordeño, a ~ 08:00 y 17:00 h, hasta que se hayan realizado un máximo de 6 exámenes por recto (~ 60 h después de la primera palpación); el intervalo medio entre exploraciones fue de  $11,8 \pm 4$  h. Se midieron y registraron la presencia y el diámetro de los 3 folículos más grandes y el cuerpo lúteo. Las vacas se clasificaron como en celo si tenían al menos un folículo preovulatorio dominante > 15 mm y ausencia de un cuerpo lúteo grande (> 20 mm) en el momento de la alerta de estro (Burnett., 2020). La técnica de ecografía reproductiva permitirá visualizar de manera concreta las estructuras y alteraciones ováricas dentro del aparato reproductor en la bovina, que se consolida en un medio de diagnóstico con certeza en la dinámica de las ondas foliculares, desarrollo del cuerpo lúteo, la determinación del estado de gestación precoz, sexado de las crías y la evaluación de los procesos patológicos del sistema reproductor, así como, introducir protocolos optimizados, acorde a cada caso del animal para incrementar los índices de fertilidad.



### **1.1.1 Marco conceptual**

#### **Vacas posparto**

Góngora, (2007) menciona que “el periodo post parto es un estado crítico en el proceso nutricional, metabólico y hormonal en las vacas lecheras ya que influye directamente en los procesos reproductivos y hormonales de los animales ya que tiene que pasar una serie de sucesos morfológicos, fisiológicos en el órgano reproductor de la vaca siendo así la regresión normal del útero y sus estructuras, de la misma manera el retorno de funcionalidad de eje hipotálamo- hipófisis- gónadas sexuales el mismo que va a permitir una ciclicidad normal en el ovario.

#### **Anestro**

El anestro es el período de inactividad reproductiva y calma hormonal, aun cuando existe desarrollo folicular gracias a la producción de bajos niveles de FSH, en esta fase no habrá cambios conductuales, no morfológicos en las hembras, es decir, no hay la presencia de celo en los animales. Esto puede ser una etapa temporal como esta es el caso de la preñez, o puede ser permanente debido a ciertas patologías o malformaciones ováricas (Viracocha, 2020a).

#### **El ciclo Estral**

De acuerdo a Sartori *et al.* (2016) “La duración del ciclo estral en general en la ganadería se encuentra en rangos 17 a 24 días, pero estudios realizados en ganado en *Bos Indicus* demuestra que la duración promedio del ciclo estral es de 20 días en animales que presentan dos oleadas foliculares, y 22 días en vaquilla con 3 oleadas foliculares, por ejemplo: estudios realizados en vacas *Nelore* demuestran que la duración del ciclo estral es más corta en comparación a vacas Angus, los tiempos de presencia de esto fueron  $12,9 \pm 2,9$  vs  $16,3 \pm 4,8$  horas”.

Según Viracocha (2020b) “el ciclo estral está dividido en tres fases: folicular, estro y luteal”.

#### **Fase folicular**

Se da al reproducirse la lisis del cuerpo lúteo (CL), una vez que se produce la regresión del CL disminuye significativamente las concentraciones de progesterona y se corta el

*feed back* negativo con la síntesis de GnRH en el hipotálamo. Por otro lado, la hormona foliculoestimulante o folitropina (FSH) y el aumento de la frecuencia de los pulsos de la hormona luteinizante o lutropina (LH), incrementa significante la secreción del estradiol (E2) por parte del folículo dominante, esto sucede gracias a la estimulación de las hormonas gonadotróficas en las células de la teca y granulosa (Pohler *et al.*, 2020). Para que se desarrolle la maduración del folículo dominante es necesario que se estimule una mayor presencia de receptores de LH en la capa externa de las células de la granulosa, esto se da gracias al aumento de producción de estrógenos en conjunto con FSH (Valencia *et al.*, 2017).

### ***Folículo ovárico***

El folículo ovárico es una unidad fisiológica equilibrada cuyo funcionamiento y estructura depende de factores extracelulares como las gonadotropinas, y de un complejo sistema de relaciones intrafoliculares. El desarrollo folicular en los bovinos ocurre en forma de ondas, conformadas por cohortes de folículos que son seleccionados para crecer a partir de la reserva de folículos “en reposo”. Entre los folículos reclutados en cada onda se establece una competencia por la dominancia, en la cual solo un folículo de la cohorte adquiere el desarrollo competente que le permitirá seguir creciendo en un ambiente de bajas concentraciones de gonadotropinas, al tiempo en que sus compañeros de cohorte sufren atresia. El folículo dominante modifica el patrón de crecimiento de los folículos subordinados en ambos ovarios, mediante la producción de factores que actúan en forma endocrina, autocrina o paracrina para auto potenciar su desarrollo e inhibir a los subordinados (Castañeda, 2009).

### ***Fluido folicular***

El líquido folicular se origina principalmente en el plasma periférico por trasudación a través de la lámina basal del folículo y se acumula en el antro. El fluido folicular contiene compuestos importantes en el aspecto fisiológico, bioquímico y metabólico de la maduración nuclear y citoplasma del ovocito, y experimenta notables cambios durante el ciclo estral (Castañeda, 2009).

### **Fase estral**

Al tener el pico de E2 el animal tiene cambios específicos en su comportamiento, aquí inicia las características de la presencia de celo, al mismo tiempo se va a producir el pico preovulatorio del LH que estimula levemente la producción de P4, asimismo, se libera la enzima colagenolítica, la cual actúa sobre la pared del folículo permitiendo su ruptura por el incremento de la presión del fluido folicular; el período del inicio del celo y la ovulación es de 26 a 28 horas en los especímenes *Bos indicus* (Sartori *et al.*, 2019; Valencia *et al.*, 2017).

Colazo y Mapletoft (2014) menciona “el ciclo estral en el bovino dura normalmente entre 17 a 24 días. Durante el ciclo estral hay típicamente dos a tres ondas de crecimiento folicular que implican un periodo de emergencia, uno de selección seguido de atresia u ovulación del folículo dominante. La FSH y LH son las principales hormonas reguladoras de la foliculogénesis y la esteroidogénesis”.

### **Fase luteal**

Según Jiménez (2016) “inicia con la ovulación seguida de la formación del CL funcional hasta su luteólisis o regresión, por lo tanto, la hormona dominante es la progesterona (P4). Sin embargo, los folículos continúan su desarrollo, pero sin producir altas concentraciones de E2. Esta fase comprende alrededor del 80% del ciclo”.

Bavera (2005) expresa que esa “fase se caracteriza por el dominio del cuerpo lúteo. El mantenimiento del cuerpo lúteo, así como la síntesis de progesterona está ligada a la hormona LH que es progesterotrófica y luteotrófica. Otras hormonas que intervendrían en la síntesis de progesterona, son la FSH y la PGI2. La FSH se uniría a receptores ubicados en el cuerpo lúteo y provocaría un aumento en la secreción de progesterona. En lo referente a la PGI2 además de estimular a las células luteales para producir progesterona, aumentaría el flujo sanguíneo a nivel ovárico con el efecto positivo que esto significa sobre la síntesis y secreción de progesterona. Si el huevo no es fecundado, el cuerpo lúteo permanece funcional hasta el día 15-20, después del cual comienza la fase de regresión en preparación para un nuevo ciclo estral”.

### ***Cuerpo lúteo***

De acuerdo a Olivera *et al.* (2007) “es una glándula endocrina transitoria, cuyo principal producto de secreción es la progesterona y participa en múltiples procesos como el reconocimiento, la adhesión e implantación del *conceptus*, el mantenimiento de la gestación en sus estadios tempranos y la regulación de la dinámica folicular”.

Moya (2016) manifiesta que el “cuerpo lúteo es una glándula endocrina temporal originada por las células foliculares y de la teca interna remanentes de un folículo post ovulación. Esta glándula secreta principalmente progesterona. Luego, la progesterona actuará sobre la mucosa uterina, transformándola en un tejido secretor que luego albergará el huevo fecundado o embrión. En la organización del cuerpo lúteo, el coágulo intrafolicular se retrae (cuerpo hemorrágico) y la pared interna del folículo reacciona emitiendo pliegues hacia el interior. Asociada externamente por el seguimiento de las células de la teca interna. Ambas poblaciones celulares formarán las células luteínicas del cuerpo lúteo”.

### **Disfunciones hormonales del ovario**

“Las disfunciones hormonales del ovario son generalmente secundarias y se deben frecuentemente a las anormalidades de ovulación que es controlada por las hormonas luteinizantes de la glándula pituitaria anterior. Estas anormalidades incluyen: ovarios quísticos (degeneración quística de los folículos de Graff, falla de la ovulación y corpus lúteo quístico y demora en la ovulación” (Roberts, 1962).

### **Quistes ováricos**

Roberts (1962) manifiesta que “Los quistes ováricos o degeneración quística de los folículos de Graff constituyen uno de los trastornos más comunes que afectan a las vacas lecheras de alta producción. Generalmente se presenta en las vacas de mediana edad (4-8 años), en el óptimo de su lactación, más o menos de 1 a 4 meses después del parto”.

### **Disfunciones ováricas misceláneas**

Roberts (1962) expresa que “estas incluyen las adherencias del ovario a los tejidos que lo rodean, debido a causas traumáticas o infecciosas, defectos congénitos o

hereditarios, como la hipoplasia, aplasia, fre martinismo y los tumores ováricos. Las lesiones traumáticas y las adherencias del ovario a la bursa ovárica, son comúnmente producidos por la eliminación manual del cuerpo lúteo. La vaca es el único animal doméstico en el cual el cuerpo lúteo puede ser fácilmente eliminado manualmente, pero esto no es una razón para emplear el procedimiento”.

## **1.2 Objetivos**

### **1.2.1 Objetivo general**

Determinar las condiciones fisiopatológicas ováricas en vacas que se encuentren en periodo de lactancia temprana en el sector de San Juan del Cantón Píllaro, Provincia de Tungurahua.

### **1.2.2 Objetivos específicos**

- Fundamentar teóricamente las alteraciones fisiopatológicas ováricas en vacas, mediante el uso de ultrasonografía rectal.
- Diagnosticar las alteraciones fisiopatológicas en los ovarios mediante el uso de ultrasonografía rectal en las vacas que se encuentren en periodo de lactancia temprana.
- Categorizar las alteraciones ováricas, sean luteales o foliculares presentes en vacas en período de lactancia temprana.

## **1.3 Hipótesis**

### **Hipótesis Nula**

El período temprano de lactancia en vacas influye directamente sobre la presentación de efectos patológicos en la función ovárica de las mismas.

### **Hipótesis Alternativa**

El período temprano de lactancia en vacas no influye sobre la presentación de efectos patológicos en la función ovárica

### **1.3.1 Señalamientos variables de la hipótesis**

- **Variable independiente:** Período de lactancia temprana
- **Variable dependiente:** Alteraciones ováricas

**TABLA 1. Operacionalización de las variables**

CATEGORÍA	VARIABLE	CONCEPTO	INDICADOR	UNIDAD O MEDIDA
VARIABLE DEPENDIENTE	ALTERACIONES OVARICAS	La disfunción de los ovarios en el ganado vacuno probablemente es una de las causas más comunes de infertilidad o esterilidad, Los quistes ováricos o degeneración quística de los folículos de Graff constituyen uno de los trastornos más comunes que afectan a las vacas lecheras de alta producción. <b>(S.J., 1962)</b>	TIPO FRECUENCIA CARACTERÍSTICAS	Tipo de ovarios Consistencia y tamaño de ovarios Característica de estructuras presentes en los ovarios
VARIABLE INDEPENDIENTE	PERÍODO DE LACTANCIA TEMPRANA EN VACAS	Es el periodo que dura aproximadamente un promedio de 60 días para permitir que la vaca tenga una recuperación física lo que influye directamente en la condición corporal, y por los tanto tienen mayor probabilidad de desarrollar trastornos metabólicos y menor eficiencia reproductiva <b>(Gusmán, 2018)</b>	Periodo de días abiertos postparto	Días abiertos postparto 30 días Días abiertos postparto 60 días Días abiertos postparto 90 días

**Elaborado por:** Diego Javier Robayo Arias, 2022

## **CAPÍTULO II**

### **METODOLOGÍA**

#### **2.1. Ubicación del experimento**

Ubicación provincia de Tungurahua, Cantón Píllaro, Barrio San Juan

#### **2.2. Equipos y materiales**

##### **2.2.1. Equipos**

- ✓ Ecógrafo veterinario con transductor 7,5 MHz
- ✓ Sonda transrectal recta

##### **2.2.2. De campo**

- ✓ Registros
- ✓ Cámara fotográfica
- ✓ Botas de caucho
- ✓ Overol
- ✓ Guantes desechables ginecológicos
- ✓ Mascarillas
- ✓ Guantes de látex de examinación
- ✓ Gel de ultrasonografía

##### **2.2.3. De escritorio**

- ✓ Cuaderno de apuntes
- ✓ Esferos
- ✓ Paquete de hojas papel bond de 75 gr. INEN A4
- ✓ Computadora Portátil
- ✓ Impresora

#### **2.3. Factores de estudio**

##### **2.3.1. Disfunciones ováricas en vacas mestizas post parto**

- a. Quistes foliculares
- b. Quistes luteínicos



- c. Adherencias
- d. Tumores

## **2.4 Método**

Debido a las problemáticas reproductivas en las que se encuentra la ganadería del sector de san Juan del Cantón Píllaro se decide realizar un estudio de chequeo y análisis reproductivo aplicando el uso de ultrasonografía transrectal en vacas que vienen presentando problemas de ciclicidad y así poder determinar las características de los órganos internos como son los ovarios en vacas mestizas postparto.

Se aplicaron encuestas con preguntas directas relacionadas al manejo reproductivo de las ganaderías del sector para poder identificar los animales que se instauran al estudio. Los mismos se obtuvieron por selección y se utilizará la fórmula de muestreo probabilístico aleatorio simple, obteniendo una muestra de 32 animales del sector de San Juan, cantón Píllaro, provincia Tungurahua.

Posteriormente a la selección de los animales se procedió a realizar el chequeo ginecológico el mismo que consiste en introducir la mano por el recto de la vaca y determinar las estructuras del aparato reproductor en el cual vamos a ubicar las estructuras ováricas que son las determinantes para establecer el diagnóstico específico por ecografía.

Se aplicó la metodología experimental – descriptiva, ya que aportan con técnicas ideales para diagnosticar, analizar y determinar las condiciones fisiopatológicas ováricas en vacas que en encuentren en periodo de lactancia.

### **2.4.1 Selección de animales**

Para la estimación de proporciones se realizó mediante el muestreo no probabilístico por conveniencia propuesto por Tamayo (1992) citado por Cazau(2006), en la cual, el investigador selecciona los elementos que a su juicio son representativos, en este sentido se estable a 32 vacas mestizas para el diagnóstico y 40 ganaderos del barrio San Juan, cantón Píllaro, provincia Tungurahua.

Se utilizó la fórmula de muestreo probabilístico aleatorio simple, obteniendo una muestra de 32 animales.

$$X = n / [(0,05)^2 (n - 1) + 1]$$

$$X = 35 / [(0,0025) (34) + 1]$$

$$X = 35 / [0,085 + 1]$$

$$X = 35 / 1,085$$

$$X = 32$$

#### **2.4.2 Proceso ecográfico**

#### **2.4.3 Ecografías para identificar las disfunciones ováricas en vacas mestizas post parto**

En la práctica de rutina, la ecografía se realiza parecido a la exploración del sistema reproductor por vía rectal; generalmente no es necesario vaciar la ampolla del recto de su contenido de heces fecales. Previamente a la introducción de la sonda debemos efectuar una breve exploración rectal con el propósito de conocer la ubicación del útero y de los ovarios, pues no es recomendable palpar y ecografías simultáneamente ya que el ecografista debe concentrar su atención en la observación y valoración de las imágenes registradas en la pantalla del ecógrafo. Debemos precisar un buen contacto del transductor con la mucosa rectal para obtener imágenes de mejor calidad.

#### **2.4.4 Toma de signos clínicos de vacas problema en la eficiencia reproductiva post parto**

Es importante realizar el chequeo de signos vitales para descartar cualquier patología en la vaca post parto; en este sentido, las constantes vitales que se diagnostican a las vacas son:

**TABLA 2. Temperatura**

<b>Edad</b>	<b>T. mínima</b>	<b>T. mediana</b>	<b>T. máxima</b>
Vaca adulta	37,7°	38,5°	39°

**Fuente:** Elaboración propia

**TABLA 3. Frecuencia cardíaca**

<b>Edad</b>	<b>F. mínima</b>	<b>F. mediana</b>	<b>F. máxima</b>
Vaca adulta	40 min.	60 min.	80 min.

**Fuente:** Elaboración propia

**TABLA 4. Frecuencia respiratoria**

<b>Edad</b>	<b>F. mínima</b>	<b>F. mediana</b>	<b>F. máxima</b>
Vaca adulta	10 min.	23 min.	30 min.

**Fuente:** Elaboración propia

## CAPÍTULO III RESULTADOS

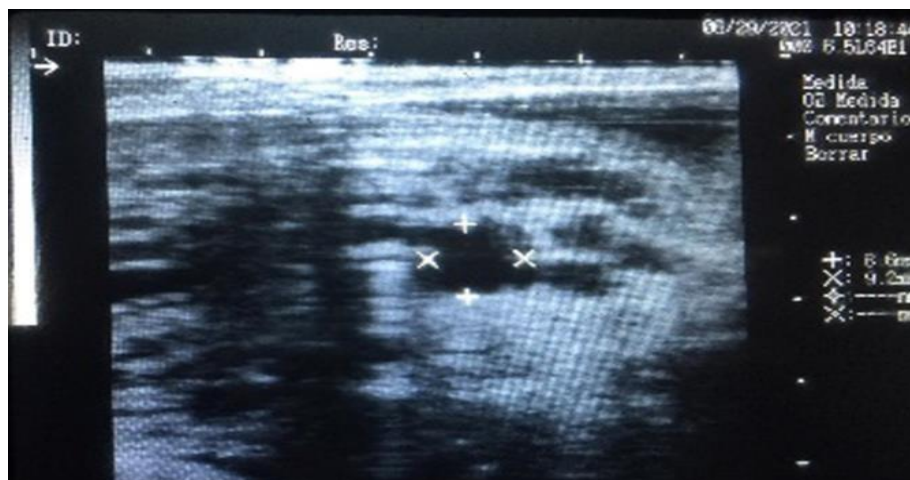### 3.1. Análisis y discusión de los resultados

#### ANÁLISIS DE QUISTES FOLICULARES



**Figura 1.** Preparación para diagnóstico – caso 01

**Fuente:** Elaboración propia

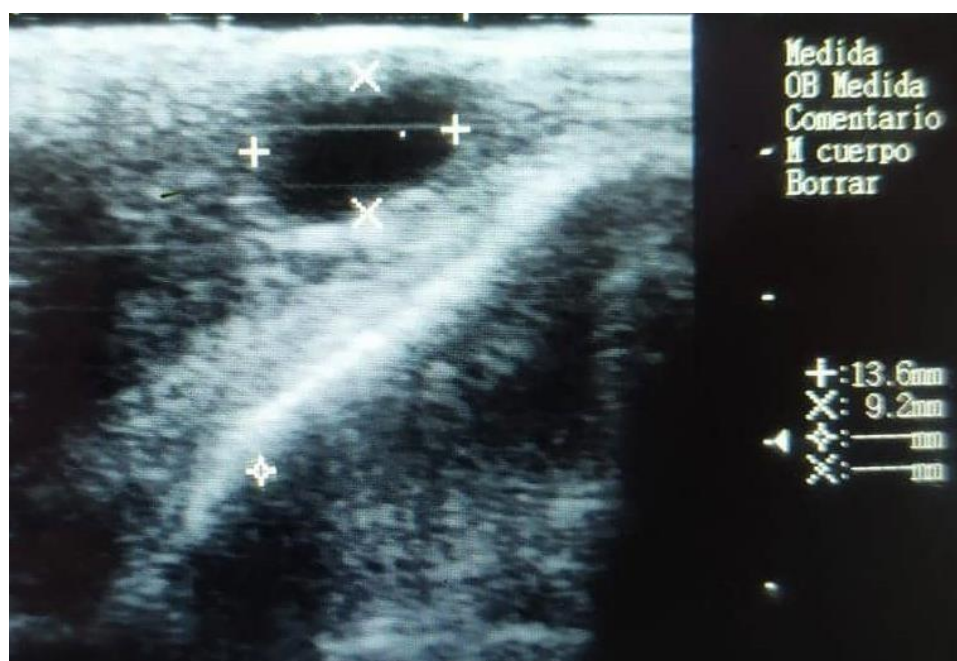


**Figura 2.** Análisis del ovario izquierdo

**Fuente:** Elaboración propia

### Observación:

Al realizar la ecografía en el ovario izquierdo se pudo observar la presencia de folículos de 8.6 mm x 9.2 mm, los mismos que son visualizados y cuantificados por sus características de imagen no ecogénico es decir de color negro con bordes y estructura bien definida. En la imagen se observa figura de folículos en desarrollo los mismos que se aprecian con un patrón ecográfico anecogénico.



**Figura 3.** Análisis del ovario derecho

**Fuente:** Elaboración propia

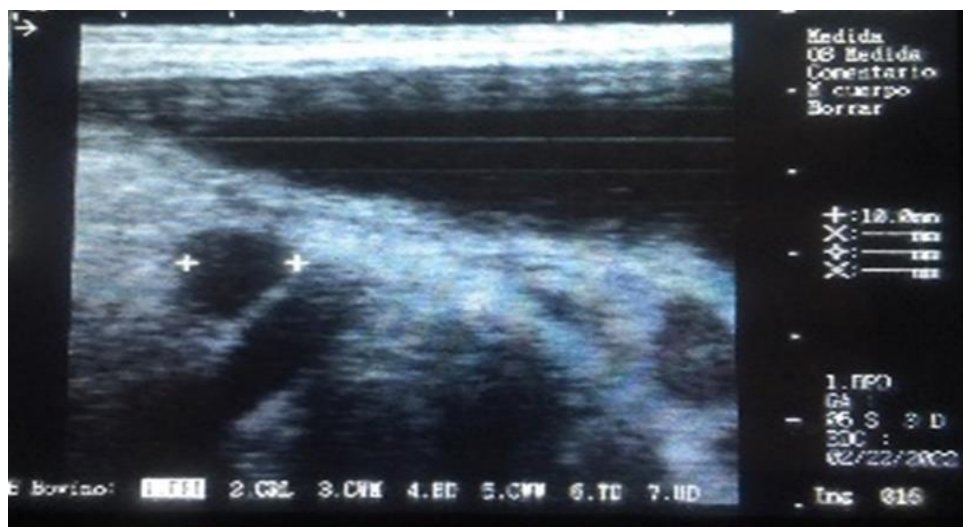
### Observación:

Se aprecia en el ovario derecho un quiste folicular de 13.6mm x 9.2mm, con su estructura ovalada uniforme con paredes delgadas y llenas de líquido el mismo que muestra un patrón ecográfico con cavidad no ecogénica uniforme de sus bordes.



**Figura 4.** Preparación para diagnóstico – caso 02

**Fuente:** Elaboración propia



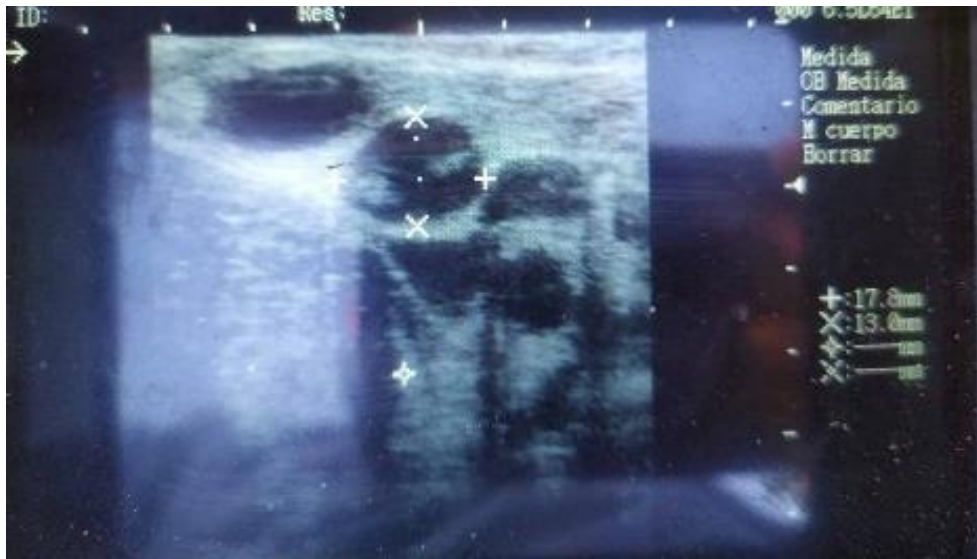
**Figura 5.** Análisis del ovario izquierdo

**Fuente:** Elaboración propia



**Observación:**

Ovario izquierdo se observan estructuras de quiste folicular con medida de 10mm, presentando un borde uniforme con un patrón ecográfico no ecogénico en su totalidad.



**Figura 6.** Análisis de ovario derecho

**Fuente:** Elaboración propia

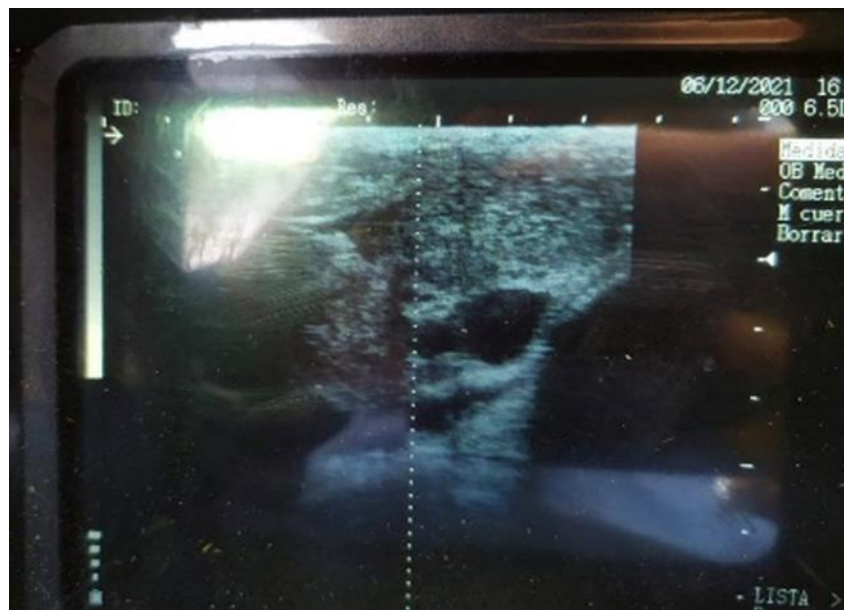**Observación:**

Se evidencia en el ovario derecho un quiste folicular de 17.8mm x 13mm ovalado, notándose gran tamaño en las estructuras de cavidad no ecogénica característica de quiste folicular.



**Figura 7.** Preparación para diagnóstico – caso 03

**Fuente:** Elaboración propia



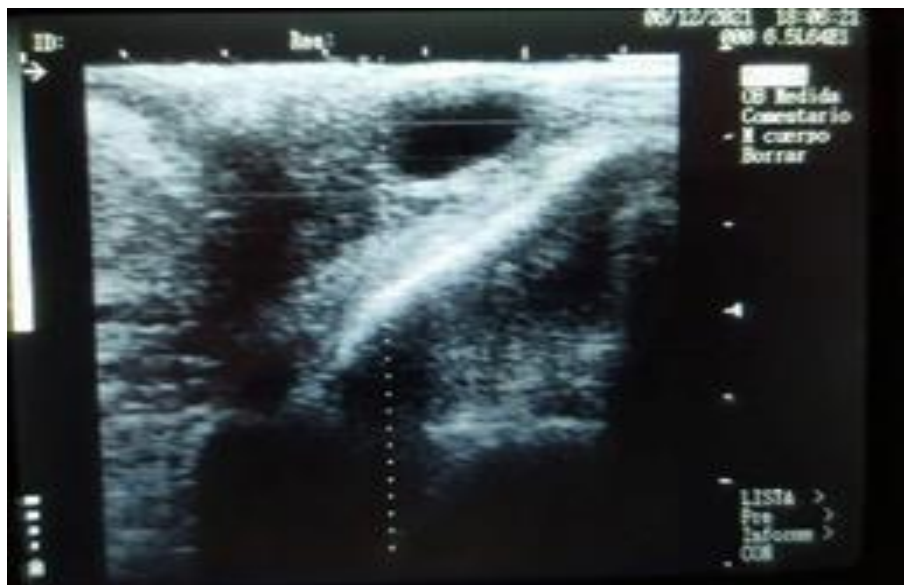**Figura 8.** Análisis de ovario izquierdo

**Fuente:** Elaboración propia



**Observación:**

Se logró visualizar quiste folicular en el ovario Izquierdo de forma irregular de patrón ecográfico no ecogénico por el contenido de líquido en su interior.



**Figura 9.** Análisis de ovario derecho

**Fuente:** Elaboración propia

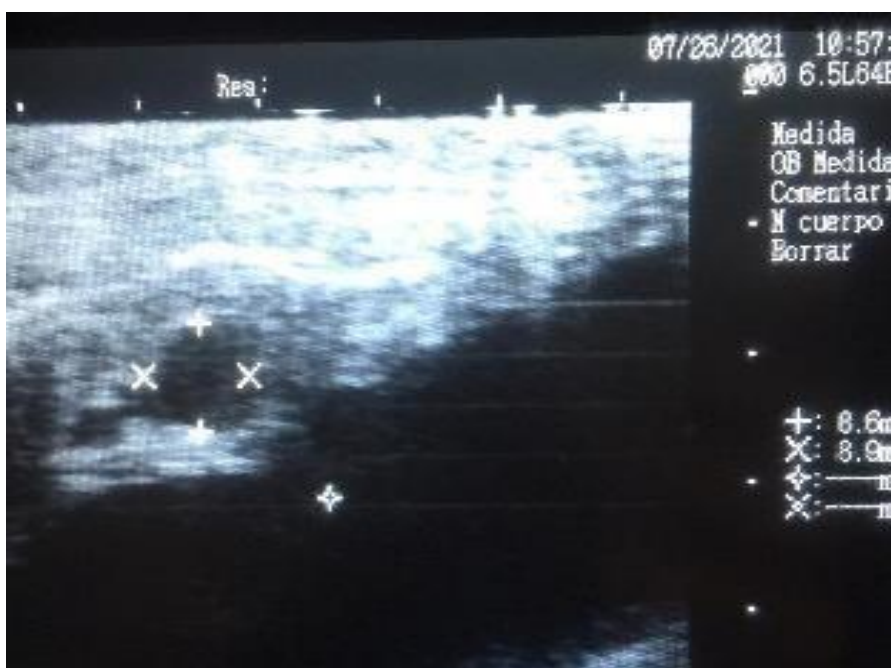**Observación:**

Presencia de quiste folicular en el ovario derecho de la misma estructura con bordes definidos y con cavidad no ecogénica debido a la presencia de líquido en su interior.



**Figura 10.** Preparación para diagnóstico – caso 04

**Fuente:** Elaboración propia

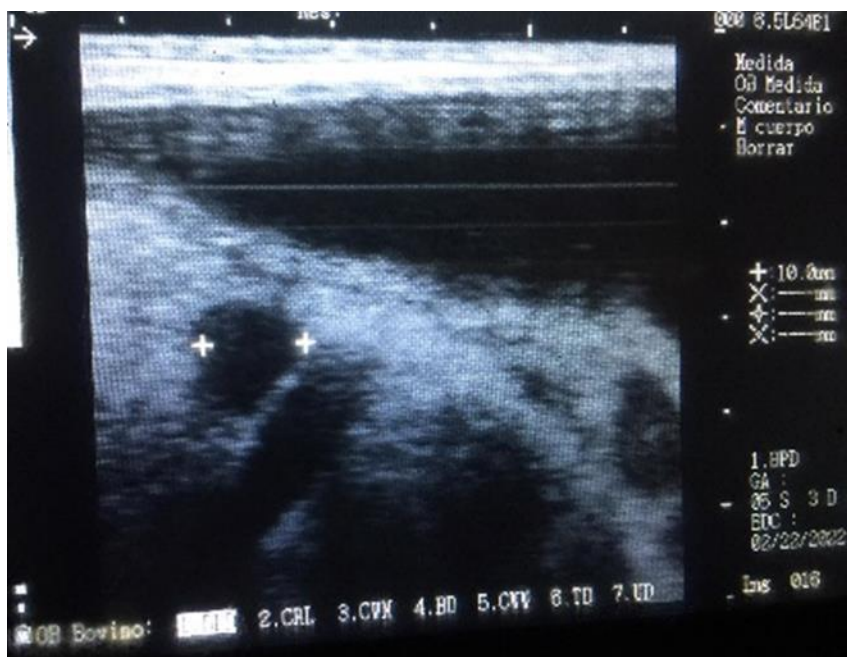


**Figura 11.** Análisis de ovario izquierdo

**Fuente:** Elaboración propia

**Observación:**

En el ovario izquierdo se presencia folículos de 8,6 mm x 8,9 mm (Figura 11). los mismos que son estructuras llenas de líquido rodeadas por una capa interna de células de la granulosa y una capa externa de células de la teca. Los mismos que se encuentran en desarrollo mostrando una estructura redondeada de bordes suaves y definidos.



**Figura 12.** Análisis del ovario derecho

**Fuente:** Elaboración propia

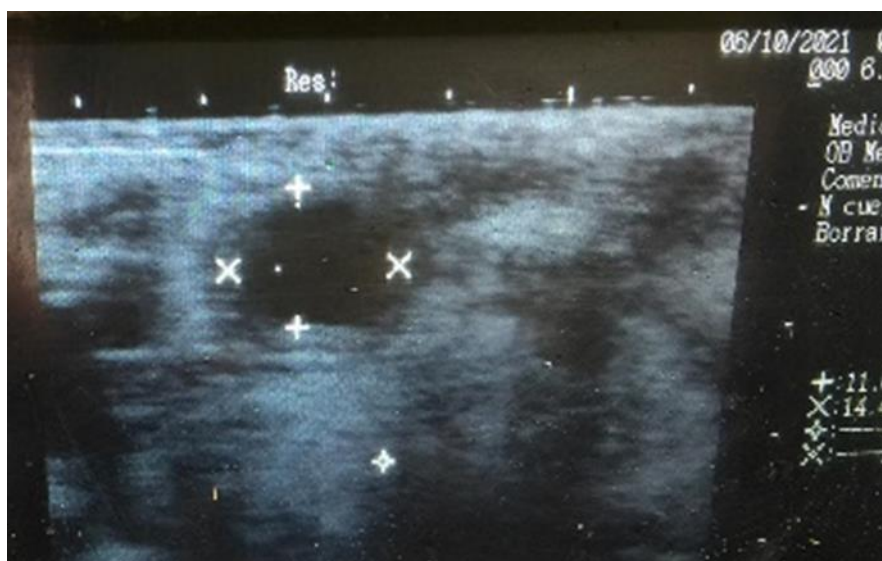
**Observación:**

En la figura 12, se presencia un quiste folicular en ovario derecho (10mm), de forma irregular con presencia de líquido en su interior notándose su contextura dura y su patrón ecográfico no ecogénico.



**Figura 13.** Preparación para diagnóstico – caso 05

**Fuente:** Elaboración propia



**Figura 14.** Análisis del ovario derecho

**Fuente:** Elaboración propia



**Observación:**

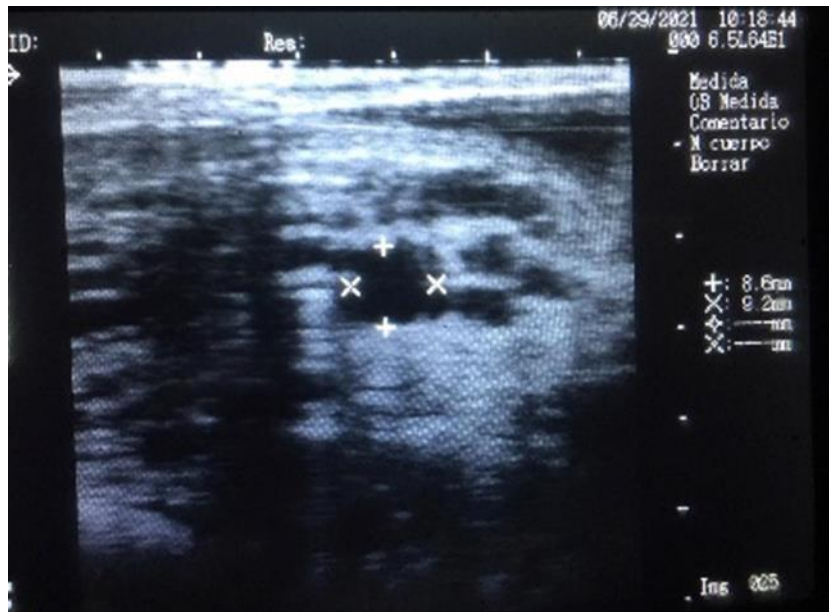
Ovario derecho con presencia de quiste folicular observándose su pared gruesa isoecogénica (Figura 14).

**QUISTES LUTEALES**



**Figura 15.** Preparación para diagnóstico – caso 06

**Fuente:** Elaboración propia

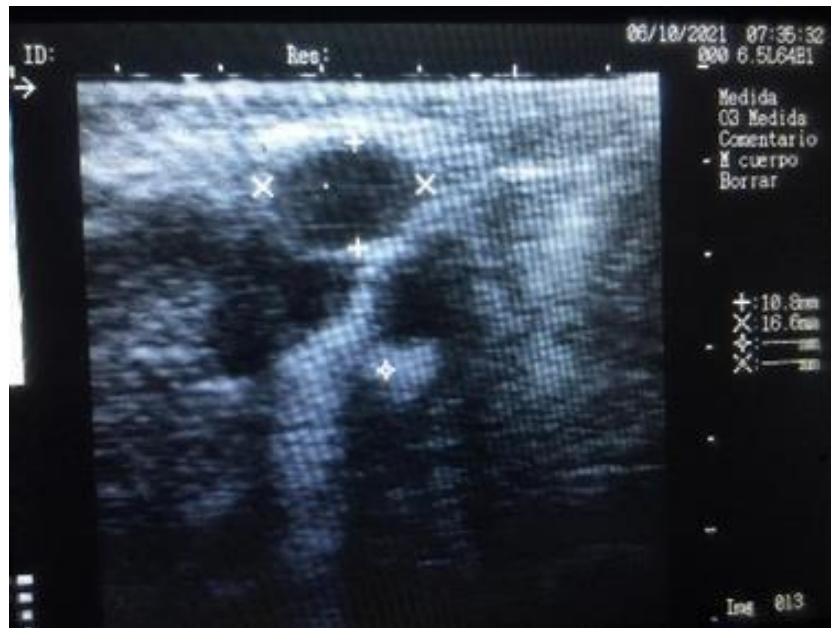

**Figura 16.** Análisis del ovario izquierdo

**Fuente:** Elaboración propia

**Observación:**

Ovario izquierdo con presencia de folículos (8,6mm x 9,2mm). Notándose un estado de selección de los folículos con una estructura redonda de textura suave y delicada, observando una eco textura anecogénica del tejido folicular.



**Figura 17.** Análisis del ovario derecho

**Fuente:** Elaboración propia

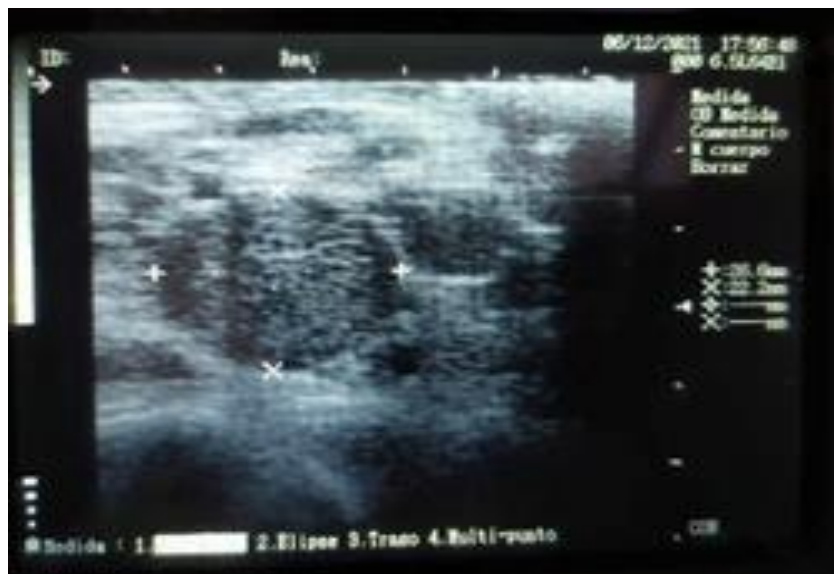**Observación:**

Quiste luteal en ovario derecho con dimensiones de (10.8mm x 16.6mm). observándose una estructura dura de doble capa en su formación, que se visualiza como una estructura anecogénica en su interior con borde de células de tejido blando que se observan de un patrón ecográfico ecogénico.



**Figura 18.** Preparación para diagnóstico – caso 07

**Fuente:** Elaboración propia



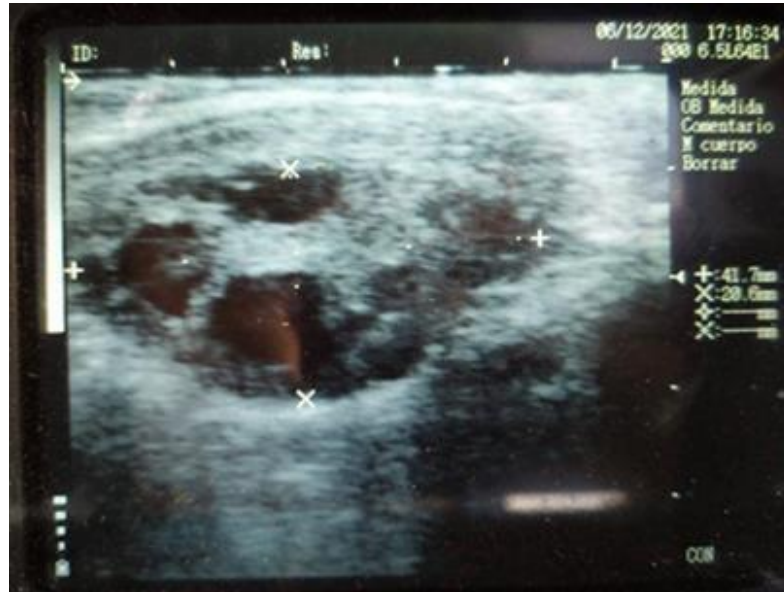**Figura 19.** Análisis de ovario izquierdo

**Fuente:** Elaboración propia



**Observación:**

Estructura ovárica isoecogénica del tejido ovárico sin presencia de estructuras de ciclicidad.



**Figura 20.** Análisis de ovario derecho

**Fuente:** Elaboración propia

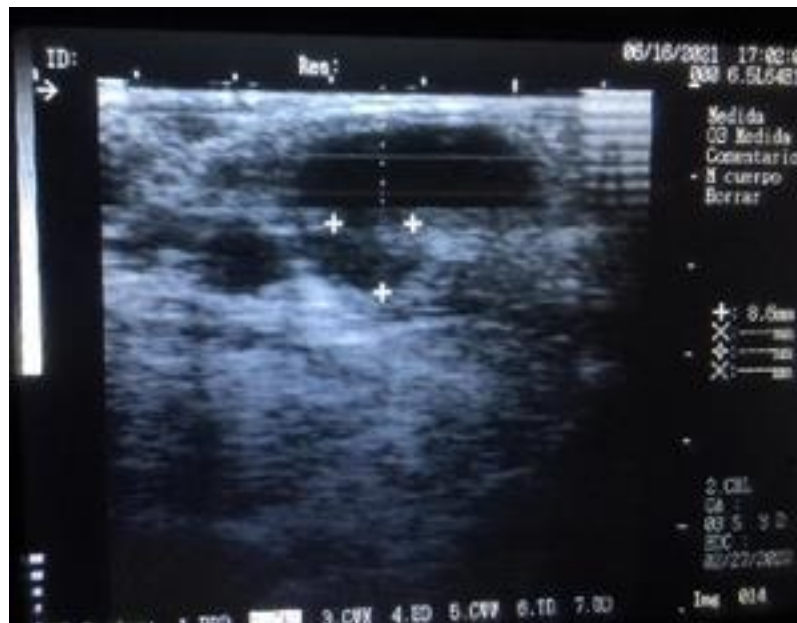**Observación:**

Ovario derecho presencia de quiste luteal observándose la presencia de anillo ecogénico que interpreta una pared de estructura gruesa a la palpación, notándose un patrón ecográfico anecogénico que interpreta liquido folicular que hay en el interior del quiste, rodeándose de una estructura isoecogénica las mismas que forman parte del quiste luteal.



**Figura 21.** Preparación para diagnóstico – caso 08

**Fuente:** Elaboración propia

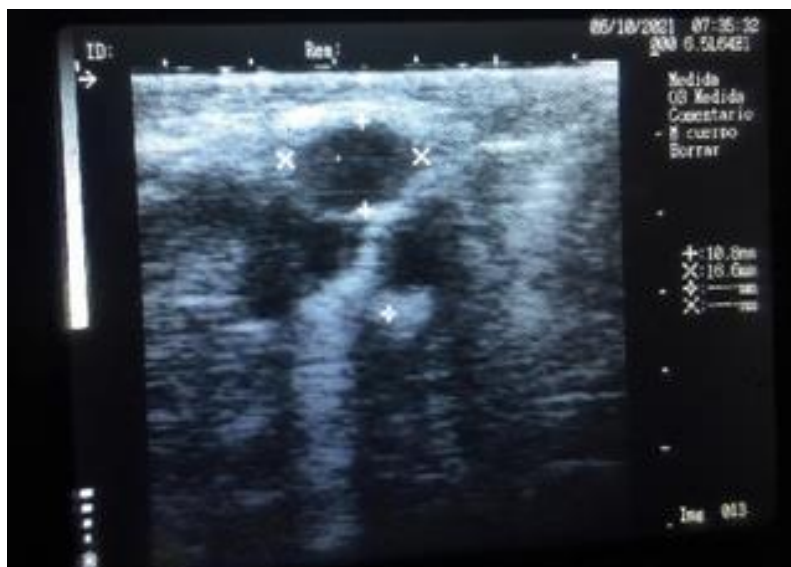

**Figura 22.** Análisis del ovario izquierdo

**Fuente:** Elaboración propia

**Observación:**

Ovario izquierdo presencia de quiste luteal con 8.6mm (Figura 22). Observándose una estructura de forma y tamaño irregular con contenido de líquido en su interior formando un patrón ecográfico anecoico claramente visible.



**Figura 23.** Análisis del ovario derecho

**Fuente:** Elaboración propia

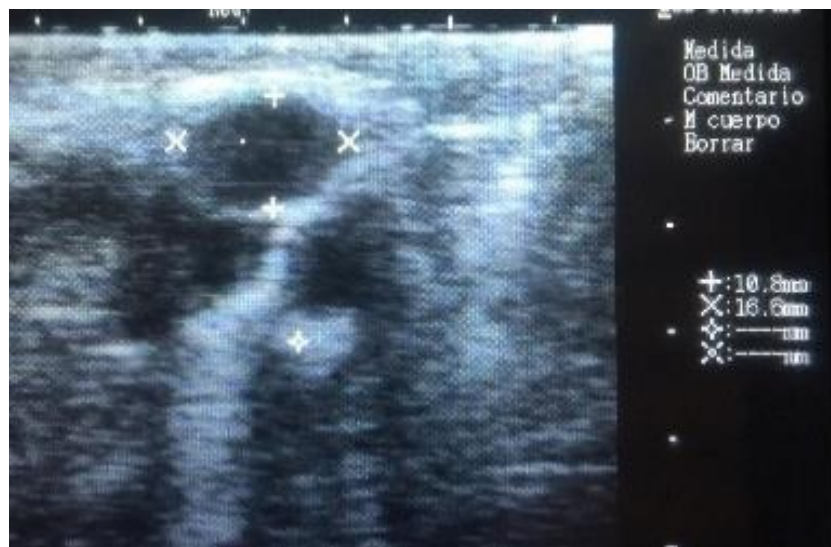**Observación:**

Ovario derecho con presencia de quiste luteal (10.8mm x 16,6mm), con patrón anecogénico rodeado por una capa de células y tejido blando que se observa cambio de color en la escala de grises en el ecógrafo como patrón isoecogénico característico del quiste luteal.



**Figura 24.** Preparación para diagnóstico – caso 09

**Fuente:** Elaboración propia

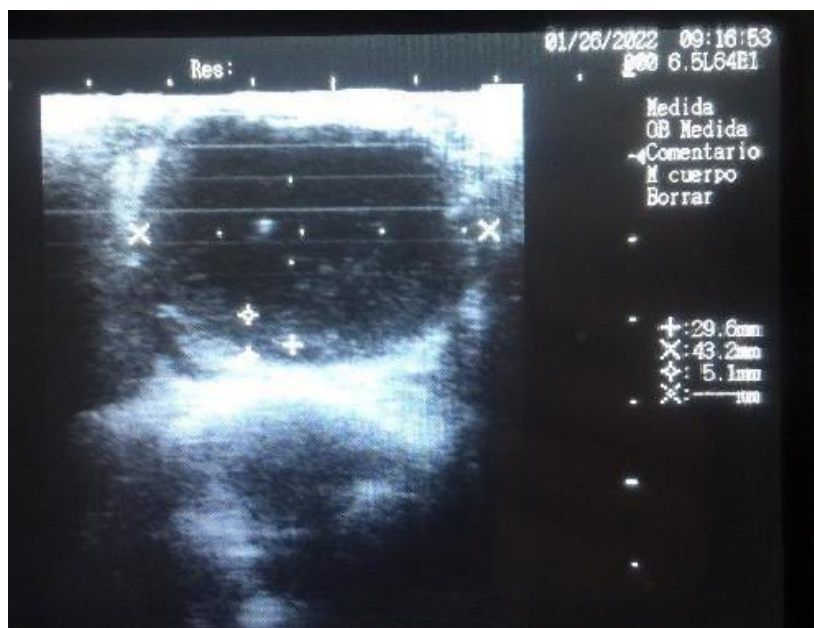

**Figura 25.** Análisis de folículos – ovario izquierdo

**Fuente:** Elaboración propia

**Observación:**

Quiste luteal de menor tamaño en el ovario izquierdo con 10.8 mm x 16.6 mm (Figura 25), que se observa claramente la estructura de un quiste luteal con su pared gruesa de color isoecogénico.



**Figura 26.** Análisis del ovario derecho

**Fuente:** Elaboración propia

**Observación:**

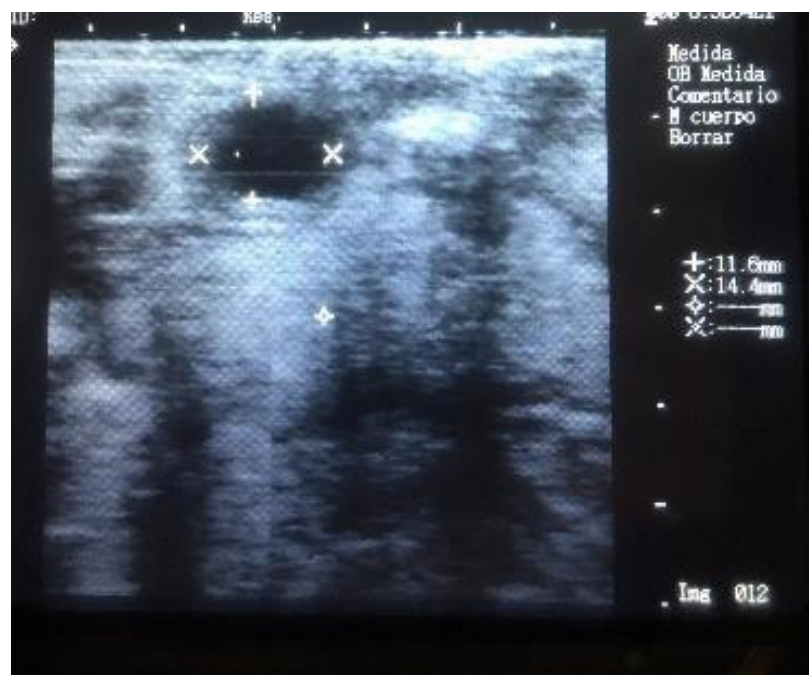Ovario derecho con presencia de quiste luteal observando su anillo ecogénico con medida de 29.6mm x 43.2mm y dimensión de la pared de 5.1mm (Figura 26).





**Figura 27.** Preparación para diagnóstico – caso 10

**Fuente:** Elaboración propia

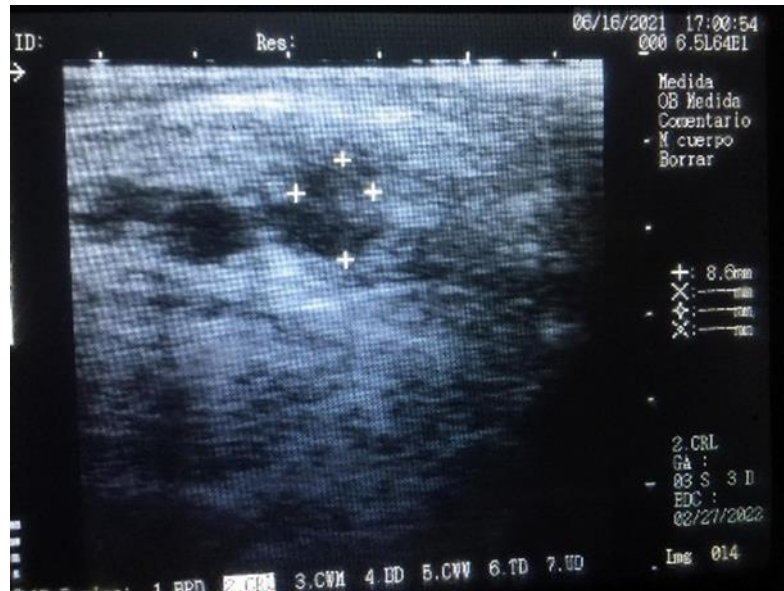


**Figura 28.** Análisis del ovario izquierdo

**Fuente:** Elaboración propia

**Observación:**

Ovario izquierdo con presencia de quiste luteínico con dimensión de 11.6mm x 14.4mm (Figura 28). Observando su patrón ecográfico anecogénico en su interior por la presencia de líquido en su interior y que su alrededor se observa su anillo ecogénico claramente visible.



**Figura 29.** Análisis del ovario derecho

**Fuente:** Elaboración propia

**Observación:**

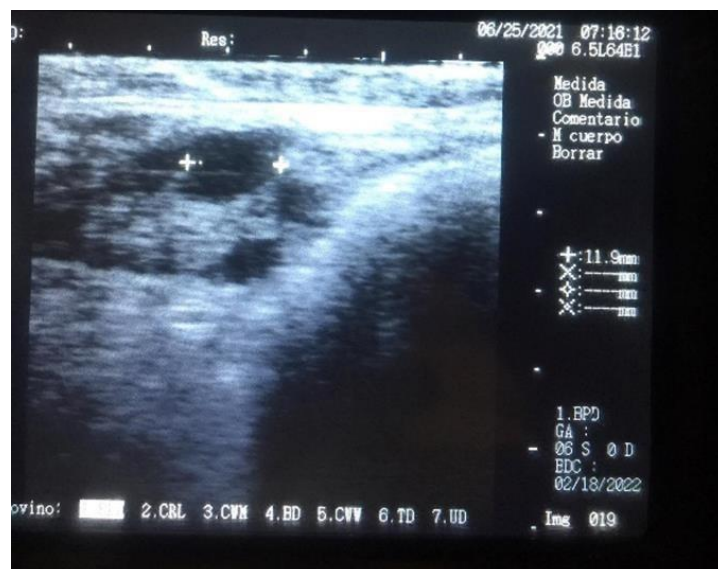
Quiste luteínicos en ovario derecho (Figura 29), con estructura irregular se determina un patrón ecográfico anecogénico y su borde isoecogénico característico de los quistes luteínicos.

## Atresia ovárica



**Figura 30.** Preparación para diagnóstico – caso 11

**Fuente:** Elaboración propia

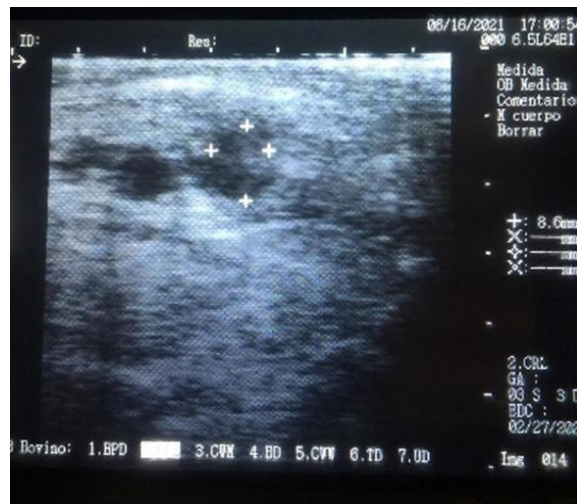

**Figura 31.** Análisis del ovario izquierdo

**Fuente:** Elaboración propia



**Observación:** Se observa la estructura del ovario sin forma de ciclicidad ya que no se identifican folículos o estructuras quísticas, es decir se encuentra en estado de atresia ovárica.



**Figura 32.** Análisis de folículos – ovario derecho

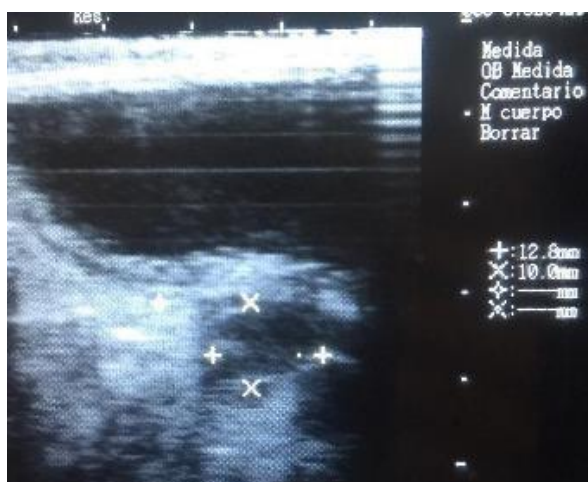**Fuente:** Elaboración propia

**Observación:** Se identifica tejido ovárico de tonalidad isoecogénica en toda su dimensión representando así las células del estroma ovárico donde no se observan estructuras de ciclicidad.



**Figura 33.** Preparación para diagnóstico – caso 12

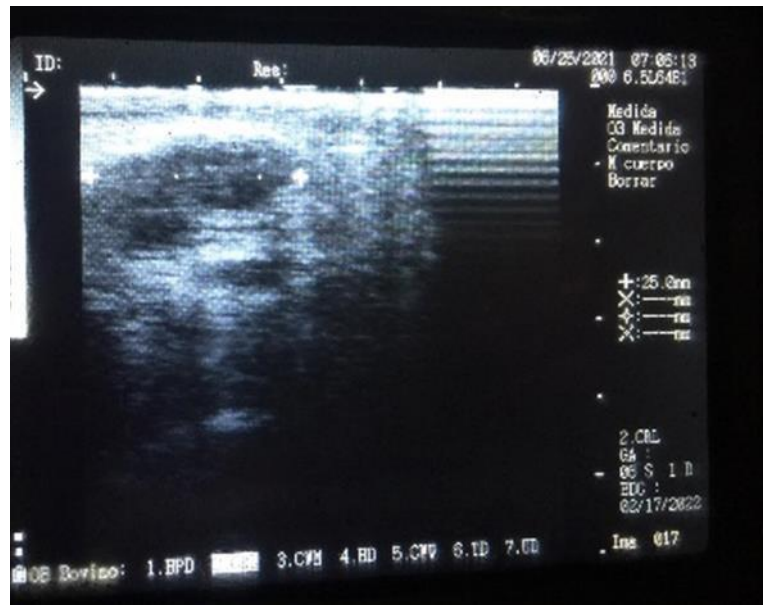
**Fuente:** Elaboración propia



**Figura 34.** Análisis del ovario izquierdo

**Fuente:** Elaboración propia

**Observación:** Tejido del ovario donde no se observan estructuras



**Figura 35.** Análisis del ovario derecho

**Fuente:** Elaboración propia

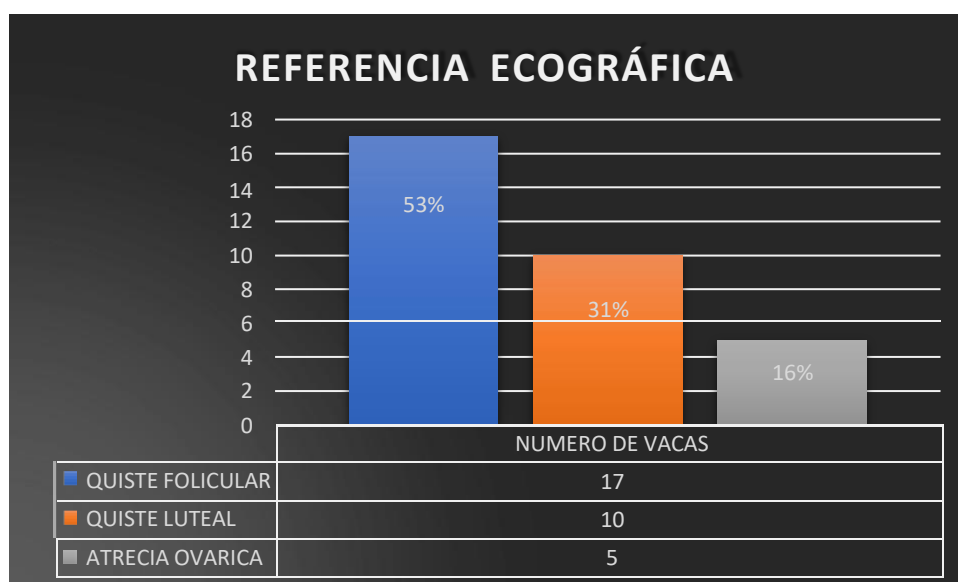
**Observación:**

Estructura del ovario derecho sin folículos, en los patrones ecográficos se puede observar el ovario perfectamente delimitado por la albugínea ecogénica y con ausencia de estructuras quísticas.

**3.2. Caracterización de las condiciones ováricas en vacas mestizas post parto**

Como se ha mencionado antes, la presencia de quistes ováricos en el ganado lechero se caracteriza por presentar celos irregulares, infertilidad y anestro, por lo cual es importante analizar su patología a la cual estén asociados, ya sea el tipo de ganado o el sector donde están ubicados. Para la presente investigación, se analizaron 32 vacas correspondientes al sector de San Juan del Cantón Píllaro, al momento no se encuentra una base de estudio del sector en análisis, por lo cual, la actual investigación evidenció mediante un estudio previo de una encuesta a pobladores del sector que existe infertilidad del ganado bovino, lo cual es una característica evidente de una anomalía habitual como los quistes ováricos.

En el análisis de resultados se puede comprobar que el tipo de quistes predominantes son los de tipos foliculares, pues los quistes de este tipo corresponden a un 53.13% del total de la muestra en análisis, seguido de los quistes luteales con un 31.25% predominante y, por último, con la menor predominancia con atresia ovárica con apenas el 15.63%. Los datos fueron obtenidos a partir de las ecografías ováricas rectales a las 32 vacas en análisis, mismo que se pueden revisar en el gráfico de barras a continuación.

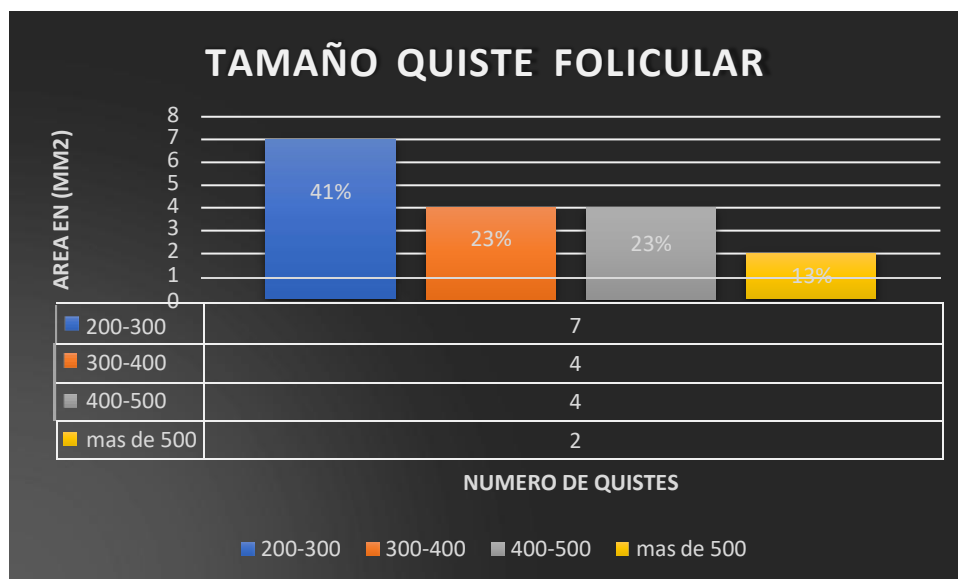


**Figura 36.** Referencia ecográfica de quistes foliculares, luteales y atresia ovárica en el ganado en análisis.

**Fuente:** Elaboración propia

Por otro lado, se realizó un análisis del tamaño de los quistes en base al área medida en milímetros cuadrados, tomando como referencia la forma de un ovalo para el cálculo de la misma. Los resultados concuerdan con los expuestos por Giraldo 2019, quien define al quiste folicular como “estructuras llenas de un fluido acuoso o de un material semi-acuoso con áreas ligeramente compactadas que tienen un diámetro superior a 2,5 cm”, se estima que la presencia de este tipo de quistes impide que las vacas ciclen normalmente, constituyendo una de las principales causas de falla reproductiva. En la muestra en análisis, se evidencia que el área de estos quistes supera

los 2cm, tomando en cuenta que los que se encuentran en el rango de 2 a 3 cm son los más predominantes, y únicamente 2 vacas en análisis presentan quistes foliculares con un área extensa superior a los 5 cm como lo evidencia la gráfica a continuación.



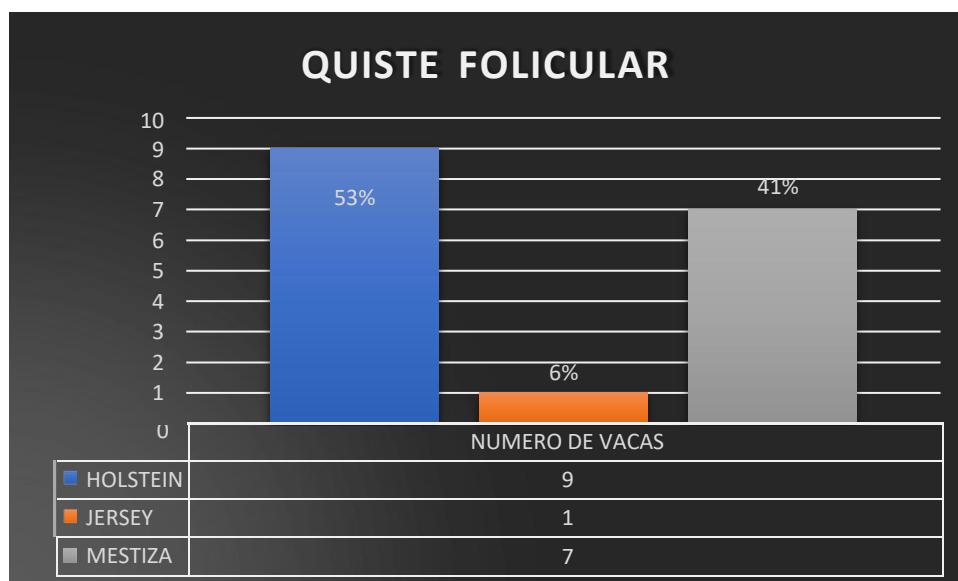
**Figura 37.** Rango de área de quistes foliculares

**Fuente:** Elaboración propia

Mediante la caracterización ecográfica es posible afirmar que los quistes foliculares son de paredes delgadas, llenos de líquido, estructuras ováricas  $\geq 2$  mm cuadrados de área, muchas vacas exhiben más de una estructura quística en uno o en ambos ovarios en cualquier momento después de los 40 días postparto y la presentación de celo anormal y corto, con una conducta estral intensa y prolongada a la que se le denomina ninfomanía.

A continuación, se indica un diagrama de barras del tipo de raza del ganado bovino en análisis, donde la raza Holstein es la que presenta mayor predominancia de quistes foliculares seguido de la raza Jersey y la raza que menos frecuencia tiene este tipo de

quistes es la mestiza, estos resultados concuerdan con los reportados por Gonzales, 2018, quien menciona que la raza Jersey es más fértil que la raza Holstein debido a la presencia de quistes foliculares, pues se estima que causan infertilidad en el ganado bovino.

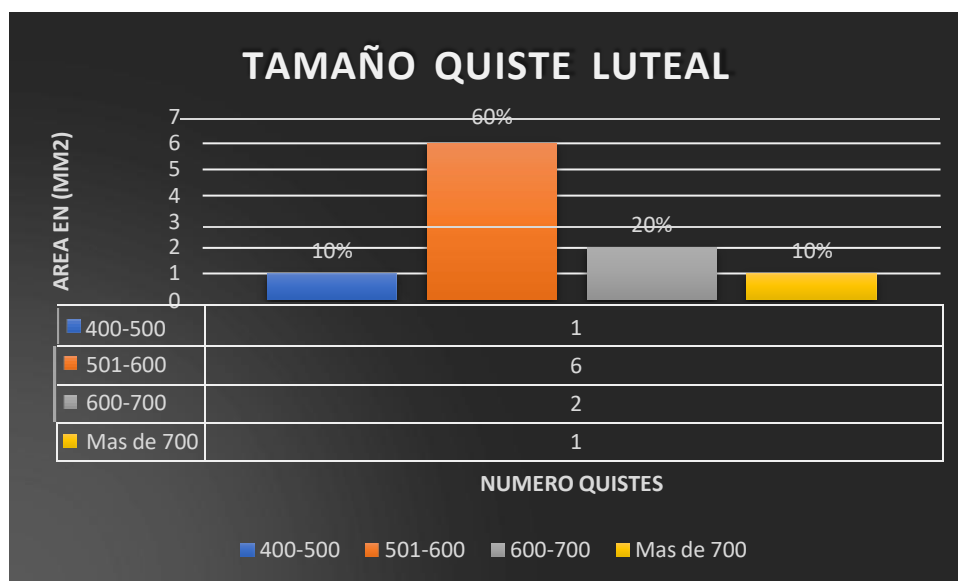


**Figura 38.** Quiste folicular por raza de ganado bovino

**Fuente:** Elaboración propia

A diferencia de los quistes foliculares, los quistes luteales se caracterizan por presentar un mayor tamaño en referencia al área, pues del total del ganado bovino analizado 10 vacas presentaron este tipo de quistes, y de las 10 más del 50% presenta un área superior 5 mm<sup>2</sup>.

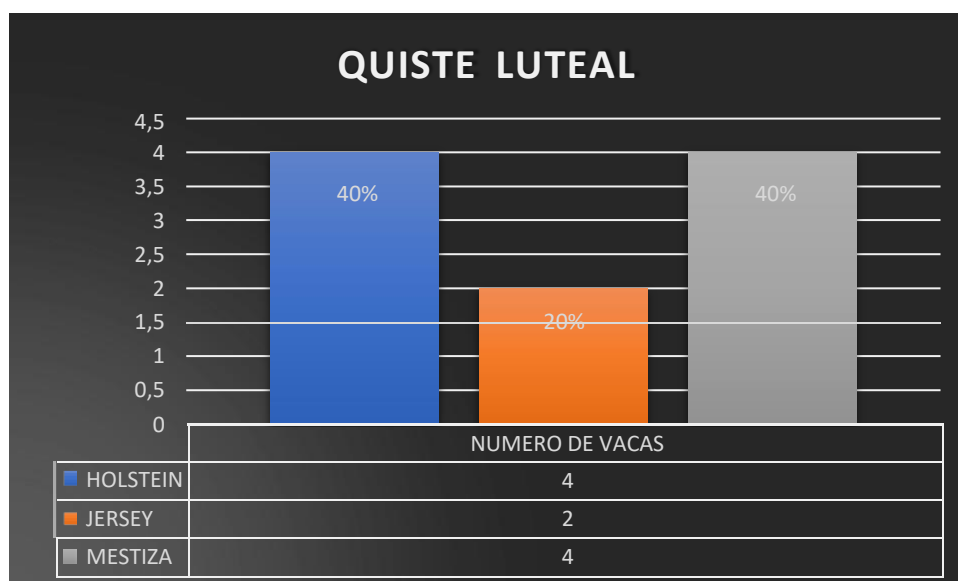
Esto se debe a que son estructuras de paredes gruesas de tamaño superior a los 2,5 cm de diámetro, cargadas de un fluido más espeso que el quiste folicular y que producen grandes cantidades de progesterona, lo cual impide la aparición del celo. En la ecografía fue posible visibilizar zonas ecogénicas en el fondo de la pared y en el antro del quiste, a diferencia del quiste folicular, en el cual todo el antro es regularmente anecoico y con una pared fina sin zonas ecoicas.



**Figura 39.** Rango de área de quistes luteales

**Fuente:** Elaboración propia

En lo que se refiere a la relación de la persistencia de quistes luteicos con el tipo de raza bovina, nuevamente se encontró persistencia en la raza Holstein, por lo que se puede establecer que la persistencia de quistes sean luteales o foliculares en la raza mencionada. El gráfico a continuación muestra la prevalencia de quistes luteales en la raza Holstein, Jersey y mestiza.



**Figura 40.** Quiste luteal por raza de ganado bovino

**Fuente:** Elaboración propia

#### **Análisis**

Luego de realizar el diagnóstico mediante el uso de ultrasonografía rectal en vacas post parto, Los quistes eran medidos en su diámetro mayor anotándose las diferentes características ecogénicas que presentaban. La exploración ecográfica se realizó independientemente del ciclo estral, los ovarios estudiados presentaban una morfología ovoide típica, limitados por un borde hiperecogénico constituido por la túnica albugínea. La zona inferior al ovario se caracterizaba por presentar un patrón ecogénico difuso, que se correspondía con la fimbria ovárica.

Los quistes fueron clasificados como luteinizados si se observaba un anillo ecogénico alrededor de la cavidad de contenido líquido anecogénico, y como quiste folicular cuando presentaba un patrón anecógeno uniforme. Su disposición era a nivel de la capa cortical del ovario, de ecotextura normo ecoica, proyectándose hacia la capa medular del ovario, de patrón hiperecogénico difuso. No se apreciaron diferencias en la incidencia del ovario derecho respecto al izquierdo. Los quistes foliculares presentaban una morfología esférica que en algunos casos ocupaba la mayor parte del ovario, destacándose en la zona inferior al mismo una banda ecogénica. Las paredes



eran finas y generalmente bien definidas, si bien en algunos casos se presentaban algo difuminadas.

Los quistes luteínicos presentaban una cavidad anecogénica de 0,7 a 1,3 cm de diámetro, rodeados por un anillo ecogénico de 2 a 3-mm de espesor.

En algunos de los casos ecográficos se podía observar el ovario perfectamente delimitado por la albugínea ecogénica y con ausencia de estructuras quísticas.

Se determina que los quistes ováricos prevalecen entre el 15% de las vacas lecheras del sector de San Juan del Cantón Píllaro, Provincia de Tungurahua. Las masas fluctúan entre los 8 mm hasta los 22.3 mm de diámetro. Se aprecia la mayor presencia de quistes de tipo luteal con una gruesa estructura anecoica que rodea a la estructura quística. Entre los 35 y 55 días después del parto se concentra la mayor incidencia de quistes ováricos y en mayor presencia en vacas viejas y con baja condición corporal.

### **3.3 Verificación de la hipótesis**

Mediante la realización del test estadístico “chi cuadrado” es posible la comprobación de la hipótesis, pues esta prueba relaciona las frecuencias observadas con las frecuencias esperadas determinadas en la hipótesis nula. Para esta investigación se determinó la influencia del periodo de lactancia temprana sobre la presencia de las patologías ováricas en las vacas.

**TABLA 5.** Tabla de contingencia.

Tabla de contingencia DÍAS DE LACTANCIA * ALTERACIONES OVARICAS						
			ALTERACIONES OVARICAS			Total
			QUISTE FOLICULAR	QUISTE LUTEINICO	ATRESIA OVARICA	
DÍAS DE LACTANCIA	30	Recuento	7	2	5	14
		% dentro de ALTERACIONES OVARICAS	41,2%	20,0%	100,0%	43,8%
	60	Recuento	7	6	0	13
		% dentro de ALTERACIONES OVARICAS	41,2%	60,0%	0,0%	40,6%
	90	Recuento	3	2	0	5
		% dentro de ALTERACIONES OVARICAS	17,6%	20,0%	0,0%	15,6%
Total		Recuento	17	10	5	32
		% dentro de ALTERACIONES OVARICAS	100,0%	100,0%	100,0%	100,0%

**TABLA 6.** Prueba de chi cuadrado.

Pruebas de chi-cuadrado			
	Valor	gl	Sig. asintótica (bilateral)
Chi-cuadrado de Pearson	8,836 <sup>a</sup>	4	,004
Razón de verosimilitudes	10,873	4	,004
Asociación lineal por lineal	2,059	1	,006
N de casos válidos	32		

La tabla de resultados señala que existe una relación entre los días abiertos post parto y las alteraciones ováricas, pues se determinó un valor de significancia bilateral entre las dos variables inferior al 5%, lo que quiere decir que se acepta la hipótesis nula y se rechaza la hipótesis alternativa.

Estos resultados indican que los días abiertos post parto de las vacas influye significativamente en la presencia de alteraciones ováricas como patologías directas del sistema reproductivo, es así que a los 60 días es más significativa para la presencia de quistes foliculares o luteales.

## CAPÍTULO IV

### CONCLUSIONES Y RECOMENDACIONES

#### 4.1 Conclusiones

- Se fundamentó teóricamente sobre las alteraciones fisiopatológicas en los ovarios de vacas que se encuentran en periodo de anestro prolongado ya que mediante el uso de ultrasonografía rectal nos permite conocer y determinar el estado de ciclicidad ovárica de las vacas que presentan signos de infertilidad, estableciendo que el diagnóstico ultrasonográfico procedimiento óptimo para el desarrollo de la presente investigación.
- Las vacas en condiciones de post parto del sector de San Juan del Cantón Píllaro, Provincia de Tungurahua sufren alteraciones fisiopatológicas en los ovarios, considerándose un factor determinante para sufrir causas de infertilidad, aplazando así los días parto concepción puesto que los días abiertos representan un gran valor de pérdida económica en las ganaderías de producción láctea, mediante el uso de ultrasonografía rectal en las vacas que se encuentren en periodo de lactancia temprana determinamos las anomalías específicas de la estructura ovárica y es una atenuante para identificar problemas reproductivos.
- Las estructuras quísticas foliculares son la de mayor incidencia en las vacas que entraron en el análisis ya que estas estructuras se las determino por presentar una estructura ovalada llena de líquido acuoso con bordes definidos y lisos, en la muestra en análisis, se evidencia que el área de estos quistes superalos 2cm, tomando en cuenta que los que se encuentran en el rango de 2 a 3 cmson los más predominantes, y únicamente 2 vacas en análisis presentan quistes foliculares con un área extensa superior a los 5 cm. Los quistes de tipo luteales se caracterizan por presentar un mayor tamaño en referencia al área, pues del total del ganado bovino analizado 10 vacas presentaron este tipo de quistes, y de las 10 más del 50% presenta un área superior 5 mm<sup>2</sup>.
- Tras la tabulación y aplicación de programas estadísticos no permite identificar y conocer los índices de incidencia de las patologías encontradas en los animales que se sometieron al chequeo ginecológico, en el análisis de

resultados se puede comprobar que el tipo de quistes predominantes son los de tipos foliculares, pues los quistes de este tipo corresponden a un 53.13% del total de la muestra en análisis, seguido de los quistes luteales con un 31.25% predominante y, por último, con la menor predominancia con atresia ovárica con apenas el 15.63%.

#### **4.2 Recomendaciones**

- Se recomienda realizar estudios que posibiliten conocer y determinar claramente las alteraciones que pueden presentar el ganado lechero en el estado post parto para generar un tratamiento adecuado para los quistes luteales y foliculares que se determinaron en el estudio.
- Se recomienda aplicar un tratamiento reproductivo y un control constante en las vacas en condiciones de post parto del sector de San Juan del Cantón Píllaro, Provincia de Tungurahua que fueron detectadas con quistes tanto de tipo luteales como de foliculares con el fin llevar un manejo reproductivo idealen las vacas en producción.
- Balancear la alimentación del ganado con productos nutricionales que aporten energía y nutrientes esenciales para el desarrollo de estructuras ováricas y así evitar problemas reproductivos.

#### **Bibliografía**

- Barrios, D., y Duque, L. (2012). Costo económico por quistes foliculares en vacas lecheras posparto. *Revista Colombiana de Ciencias Pecuarias*, 25(2), 252-257.
- Bavera, A. (2005). Fisiología reproductiva del bovino. Retrieved from [https://www.produccionanimal.com.ar/informacion\\_tecnica/inseminacion\\_artificial/71-fisiologia\\_reproductiva\\_del\\_bovino.pdf](https://www.produccionanimal.com.ar/informacion_tecnica/inseminacion_artificial/71-fisiologia_reproductiva_del_bovino.pdf)
- Burnett, T. A., Kaur, M., Polsky, L., y Cerri, R. L. A. (2020). Rumen-Reticular Temperature During Estrus and Ovulation Using Automated Activity Monitors in Dairy Cows. *Frontiers in Veterinary Science*, 7, 1083.
- Castañeda, L. (2009). *Fisiología de la reproducción bovina: desde la fecundación hasta la implantación embrionaria* (Médico veterinario Trabajo de grado),

- Universidad de La Salle, Bogotá, Colombia. Retrieved from [https://ciencia.lasalle.edu.co/cgi/viewcontent.cgi?article=1312&context=medicina\\_veterinaria](https://ciencia.lasalle.edu.co/cgi/viewcontent.cgi?article=1312&context=medicina_veterinaria)
- Cazau, P. (2006). Introducción a la investigación en ciencias sociales. In: Buenos aires.
- Colazo, M., y Kastelic, J. (2014). Aspectos básicos y aplicados del uso de la ultrasonografía en el manejo reproductivo del ganado bovino. *Alberta Agriculture and Rural Development, Edmonton*, 1-22.
- Colazo, M., y Mapletoft, R. (2014). Fisiología del ciclo estral bovino. *Ciencia Veterinaria*, 16(2), 31-46..
- Donzelli, et al 2010. Efecto de la nutrición sobre la duración del anestro postparto en vacas de cría. In *Vet. 2010*, 12(2): 183-194 ISSN(papel): 1514-6634 - ISSN (online) 1668-3498
- Giraldo Villa, E. (2019). Quiste folicular luteinizado: alteración reproductiva en una hembra Brahman
- Góngora, A. 2007. El posparto en la vaca. *REv. MED. VET. ZOOT.* 2007. 54:25-42
- Gonzales, E. 2018. Manual de fisiopatología de reproducción animal.
- Gusmán, M. 2018. La importancia de los quistes ovaricos en la ganadería de leche bovina.
- Henao, G. 2001. Reactivación ovarica post parto en bovinos. *Rev.Fac.Nal.Agr.Medellín.* Vol.54, Nos. 1 y 2. p.1285-1302. 2001
- Jiménez, A. (2016). El ciclo Estral Bovino Retrieved from <https://bmeditores.mx/ganaderia/el-ciclo-estral-bovino-2163/#:~:text=La%20fase%20%20C3%BA%20inicia%20con,producir%20altas%20concentraciones%20de%20E2.&text=Proestro%20y%20estro%20en%20la%20fase%20folicular>.
- López, O., Lamela, L., y Sánchez, T. (2003). Diagnóstico de la eficiencia reproductiva de los rebaños lecheros y factores que la afectan. *Pastos y Forrajes*, 26(1).
- Moya, S. (2016). Cuerpo Lúteo. Retrieved from [http://www.histologia.uchile.cl/contenidos/ovario/cuerpo\\_luteo/cuerpo\\_luteo.html](http://www.histologia.uchile.cl/contenidos/ovario/cuerpo_luteo/cuerpo_luteo.html)

- Narváez, J. (2006). “Morfología ecográfica de los ovarios y los cuernos uterinos en vacas Holstein Friesian en período puerperal”. *LA GRANJA. Revista de Ciencias de la Vida*, 5(5), 20-23.
- Olivera, M., Tarazona, A., Ruíz, T., y Giraldo, C. (2007). Vías implicadas en la luteólisis bovina. *Revista Colombiana de Ciencias Pecuarias*, 20(3), 387-393.
- Pohler, K. G., Franco, G. A., Reese, S. T., y Smith, M. F. (2020). Chapter 3 - Physiology and pregnancy of beef cattle. In F. W. Bazer, G. C. Lamb & G. Wu (Eds.), *Animal Agriculture* (pp. 37-55): Academic Press.
- Roberts, S. (1962). Difusión ovárica en los bovinos. *Revista de la Facultad de Medicina Veterinaria y de Zootecnia*, 25(123), 810-819.
- Rutter, B., y Russo, A. (2010). Dinámica, diagnóstico y tratamiento de los quistes ováricos en el bovino. Revisión Bibliográfica. Primera parte. *Revista Veterinaria Argentina*, 27, 1-16.
- Salveti, N., Rey, F., y Ortega, H. (2007a). Enfermedad quística ovárica bovina. *Fave Ciencias Veterinarias*, 6, 1-17.
- Salveti, N., Rey, F., y Ortega, H. (2007b). Enfermedad quística ovárica bovina. *Revista FAVE - Ciencias Veterinarias*, 6, 1-17.
- Sartori, R., Drum, J. N., y Prata, A. B. (2019). 28 - Fertility and Infertility in *Bos indicus*. In D. E. Noakes, T. J. Parkinson & G. C. W. England (Eds.), *Veterinary Reproduction and Obstetrics (Tenth Edition)* (pp. 500-509). St. Louis (MO): W.B. Saunders.
- Sartori, R., Gimenes, L., Monteiro, P., Melo, L., Baruselli, P., y Bastos, M. (2016). Metabolic and endocrine differences between *Bos taurus* and *Bos indicus* females that impact the interaction of nutrition with reproduction. *Theriogenology*, 86(1), 32-40.  
doi:<https://doi.org/10.1016/j.theriogenology.2016.04.016>
- Valencia, F., Sánchez, D., y Baldrich, N. (2017). Ciclo reproductivo y dinámica folicular en ganado *Bos indicus*. *FAGROPEC-Revista Facultad de Ciencias Agropecuarias*, 9(2), 62-68.
- Viracocha, N. (2020a). *Revisión sistemática de la eficacia del método destete temporal sobre el reinicio del ciclo estral en vacas con anestro lactacional en el continente americano*. (Médico Veterinario Zootecnista Trabajo de titulación),

Quito: Universidad de las Américas, 2020, Quito, Ecuador. Retrieved from <http://dspace.udla.edu.ec/jspui/bitstream/33000/12515/1/UDLA-EC-TMVZ-2020-51.pdf>

Viracocha, N. (2020b). *Revisión sistemática de la eficacia del método destete temporal sobre el reinicio del ciclo estral en vacas con anestro lactacional en el continente americano*. (Médico Veterinaria Zootecnista Trabajo de titulación), Quito: Universidad de las Américas, 2020, Quito, Ecuador. Retrieved from <http://dspace.udla.edu.ec/handle/33000/12515>

## ANEXOS

### Anexo 1. Encuesta



UNIVERSIDAD TÉCNICA DE AMBATO  
FACULTAD DE CIENCIAS AGROPECUARIAS  
CARRERA DE MEDICINA VETERINARIA Y ZOOTECNIA



#### Encuesta

Fecha: \_\_\_\_/\_\_\_\_/\_\_\_\_

**Objetivo:** Obtener información sobre relacionada a las alteraciones fisiopatológicas en los ovarios mediante el uso de ultrasonografía rectal en las vacas que en encuentren en periodo de lactancia temprana en el sector de San Juan del Cantón ~~Pillaro~~, Provincia de Tungurahua.

**Introducción:** Por favor, sírvase leer y responder cada pregunta con toda la sinceridad del caso, ya que la información proporcionada será de valiosa importancia para el desarrollo de la investigación.

#### DATOS DEL ENCUESTADO

Provincia: \_\_\_\_\_ Cantón: \_\_\_\_\_

Edad: \_\_\_\_\_

Género: Masculino \_\_\_ Femenino \_\_\_

Instrucción: Primaria \_\_\_ Secundaria \_\_\_ Superior \_\_\_ No tiene \_\_\_

#### DATOS DEL ESTABLECIMIENTO

Nombre de la ganadería: \_\_\_\_\_

Dirección: \_\_\_\_\_

Por lo general, ¿Cuál es el tipo de alimentación que les da a su ganado bovino?

Pastos \_\_\_ Forrajes \_\_\_ Otros \_\_\_

Por lo general, ¿Su ganado bovino es destinado a?

Venta \_\_\_ Producción de sus derivados \_\_\_ Consumo final \_\_\_

Otros: \_\_\_\_\_

Con respecto a las vacas, ¿Su estado reproductivo es?

Vacia \_\_\_ Gestante \_\_\_ Recién parida \_\_\_ Ordeño y gestante \_\_\_ Engorda \_\_\_

¿Algún comentario?





UNIVERSIDAD TÉCNICA DE AMBATO  
FACULTAD DE CIENCIAS AGROPECUARIAS  
CARRERA DE MEDICINA VETERINARIA Y ZOOTECNIA



---

---

---

¿Ha recibido fomento técnico por parte de las autoridades competentes del sector Ganadero?

Sí\_\_\_ No\_\_\_

¿Cuál o cuáles?

---

---

¿Con que frecuencia se realizan chequeos de rutina en las vacas que están destinadas a la reproducción?

---

¿Se aplican esteroides o hormonas necesarias para el mantenimiento del ciclo ovárico?

Sí\_\_\_ No\_\_\_

¿Cuál o cuáles?

---

---

¿Se ha detectado en su ganadería vacas en condiciones de infertilidad?

Sí\_\_\_ No\_\_\_

¿Cuántos?

---

---

¿Se ha muerto alguna vaca durante el parto?

Sí\_\_\_ No\_\_\_

¿Se ha muerto alguna vaca en condiciones post-parto?

Sí\_\_\_ No\_\_\_

¡MUCHAS GRACIAS!

## Anexo 2. Historial clínico del espécimen



UNIVERSIDAD TÉCNICA DE AMBATO  
FACULTAD DE CIENCIAS AGROPECUARIAS  
CARRERA DE MEDICINA VETERINARIA Y ZOOTECNIA



DATOS DEL ESTABLECIMIENTO									
Nombre de la ganadería o productor ganadero:									
Dirección:									
Historia clínica									
Código del caso:					Referencia de ecografías				
DATOS DEL PACIENTE									
Especie		Raza			Sexo		Edad		
ESTADO REPRODUCTIVO									
Vacía		Gestante		Recién parida		Ordeño gestante		Engorda	
TIPO DE ALIMENTACION QUE CONSUME									
Pastoreo		Concentrado		Maíz/Sorgo		Pastoreo/concentrado			
Observaciones:									
SIGNOS VITALES									
Temperatura		Pulso		/min.		Frecuencia respiratoria		/min.	
Frecuencia Cardíaca		/min.		¿Ritmo?		¿Tipo?			
Movimientos ruminales		/2min		¿Hay atonía?		Si		No	
DISFUNCIONES OVÁRICAS EN VACAS MESTIZAS POST PARTO									
Ovulo		Dimensiones			Características				
Quistes foliculares		Cantidad de quistes			Diámetro				
Quistes luteínicos		Cantidad de quistes			Diámetro				
Observaciones									
Ovulo		Dimensiones			Características				
Quistes foliculares		Cantidad de quistes			Diámetro				
Quistes luteínicos		Cantidad de quistes			Diámetro				
Observaciones									
PATOLOGÍAS EN LA ACTIVIDAD REPRODUCTIVA POST PARTO									
Intervalos entre partos:									
Intervalos entre parto-concepción:									
Diagnóstico general									
Responsable:					Firma:				

